L. Ieremia
Venera Mocanu - Bardac
Z. Cseh

TEHNICI DENTARE SPECIALE DE PROTEZARE TOTALĂ

EDITURA MEDICALĂ

Prof. Dr. **L. Ieremia**
Medic primar
Doctor în științe medicale
Șef de lucr. Dr. **Venera Mocanu-Bardac**
Medic primar
Doctor în științe medicale
Șef de lucr. Dr. **Z. Cseh**
Medic principal
Doctor în științe medicale

TEHNICI DENTARE SPECIALE DE PROTEZARE TOTALĂ

EDITURA MEDICALĂ
București, 1931

Scanned with OKEN Scanner

Prefață

Terapia edentației totale ridică în fața medicului stomatolog probleme complexe atît privind statica viitoarelor proteze, cît și eficiența funcțională și integrarea lor fiziologică – probleme la care răspunsurile nu sînt prestabilite – fiecare caz clinic reprezentînd, prin particularitățile sale, o situație aparte, căreia trebuie să i se găsească o rezolvare adecvată.

Specialiștii din lumea întreagă, în pas cu noile cuceriri ale științei și tehnicii, își canalizează gîndirea și energia spre perfecționarea vechilor metode de lucru și totodată spre elaborarea altora noi, în scopul de a oferi posibilități sporite de atingere a țelului comun: refacerea optimă, în cele mai variate situații clinice, a funcțiilor aparatului dento-maxilar, deranjate prin pierderea completă a dinților.

În sfera acestor preocupări se înscrie și lucrarea de față, care reprezintă roadele experienței și cercetărilor colectivului nostru, cu privire la tehnicile moderne de protezare totală în Stomatologie. Prin ea ne alăturăm, cu pasiune și modestie, efortului comun orientat spre depășirea unor dificultăți întîmpinate, încă, în acest domeniu de activitate.

Autorii

Scanned with OKEN Scanner

Cuprins

Prefață. – 3

PARTEA GENERALĂ

1. GENERALITĂȚI PRIVIND EDENTAȚIA TOTALĂ. — 13

1.1. DEFINIȚIE ȘI ETIOLOGIE. L. Ieremia – 13

1.2. SIMPTOMATOLOGIE. L. Ieremia – 14

1.3. CONSIDERAȚII ANATOMO-CLINICE. Venera Mocanu-Bardac – 16

1.3.1. **Osteologie.** — 16

1.3.2. **Miologie.** — 22

1.3.3. **Articulația temporo-mandibulară.** — 27

1.3.4. **Mucoasa.** — 30

1.4. EVOLUȚIA EDENTAȚIEI TOTALE. CAUZELE ȘI FORMELE DE ATROFIE. CONSECINȚELE ȘI PROBLEMELE CE LE RIDICĂ. L. Ieremia — 34

1.5. OBIECTIVELE ȘI CERINȚELE PROFILACTICE ALE BAZELOR PROTEZELOR TOTALE. L. Ieremia, Z. Cseh — 38

1.5.1. **Obiectivul tehnologic.** — 40

1.5.2. **Obiectivul mecano-funcțional.** — 41

1.5.3. **Obiectivul biologic.** — 41

1.6. OBIECTIVELE ȘI CERINȚELE REALIZĂRII ARCADELOR DENTARE ARTIFICIALE. — 42

1.6.1. **Considerațiuni generale aplicative.** L. Ieremia — 42

1.6.2. **Cunoașterea indicațiilor generale de alegere a dinților artificiali, în funcție de stereotipul masticator diagnosticat.** L. Ieremia — 43

1.6.3. **Stabilirea unor criterii în vederea montării dinților artificiali.** — 46

1.6.3.1. Indicații referitoare la alegerea dinților artificiali din punct de vedere al materialului din care sînt confecționați. L. Ieremia – 46

1.6.3.2. Indicații privind alegerea dinților artificiali din punct de vedere al formei și reliefului lor. L. Ieremia, Venera Mocanu-Bardac – 47

1.6.3.3. Indicații privind alegerea dinților artificiali din punct de vedere al mărimilor. L. Ieremia, Venera Mocanu-Bardac – 49

1.6.3.4. Indicații referitoare la alegerea culorii dinților artificiali. L. Ieremia — 50

1.6.4. **Normele generale de montare a dinților artificiali.** L. Ieremia — 50

1.6.4.1. Montarea dinților artificiali pe mijlocul crestei alveolare, cu refacerea unităților masticatorii. — 50

1.6.4.2. Reproducerea curburilor de ocluzie ale arcadelor dentare artificiale. — 51

1.6.4.3. Montarea dinților artificiali în zona neutră a tonusului mușchilor stabilizatori linguo-oro-faciali. — 52

1.6.4.4. Respectarea spațiului funcțional al limbii. — 52

1.6.4.5. Restabilirea fizionomiei pacientului. — 53

1.6.5. **Montarea dinților artificiali după diferite tehnici, în funcție de particularitățile morfo-funcționale ale cazurilor clinice.** L. Ieremia, Venera Mocanu-Bardac — 54

1.6.5.1. Montarea anatomică propusă de A. Gysi. — 54

1.6.5.2. Tehnica montării inverse. – 56

1.6.5.3. Tehnica montării încrucișate. – 57

1.6.5.4. Tehnica montării helicoidale a lui F. Ackermann. — 58

1.6.5.5. Tehnica montării dinților după M. Sears. — 58

1.6.5.6. Tehnica montării a lui J. P. Frush. – 60

2. PRIVIRE CRITICĂ ASUPRA VALORII PROTETICE A MATERIALELOR DE AMPRENTARE ÎN EDENTAȚIA TOTALĂ SUB ASPECTUL

Scanned with OKEN Scanner

CARACTERISTICILOR TEHNOLOGICE. — 62
2.1. NECESITATEA CUNOAȘTERII VALORII PROTETICE A MATERIALELOR DE AMPRENTARE. L. Ieremia — 62
2.2. CONDIȚIILE UNUI OPTIM MATERIAL DE AMPRENTARE. L. Ieremia — 62
2.3. CLASIFICAREA MATERIALELOR DE AMPRENTARE. L. Ieremia, Venera Mocanu-Bardac — 63
2.3.1. **Materiale de amprentare cu timp de plasticitate redus și consistență rigidă la scoaterea din cavitatea bucală.** L. Ieremia — 64
2.3.1.1. Ipsosul (gipsul dentar). — 64
2.3.1.2. Compușii macromoleculari acrilici autoreactivi sau autopolimerizabili. — 66
2.3.1.3. Mucoseal-ul. — 66
2.3.2. **Materiale de amprentare cu timp de plasticitate redus și consistență semirigidă la indepărtarea lor din cavitatea bucală.** L. Ieremia — 66
2.3.2.1. Materiale termoplastice (Stents-ul și Kerr-ul). — 66
2.3.2.2. Paste pe bază de eugenat de zinc (Z.O.E.). — 67
2.3.3. **Materiale de amprentare cu timp de plasticitate redus și consistență elastică în momentul scoaterii din cavitatea bucală.** L. Ieremia — 68
2.3.3.1. Hidrocoloizii reversibili. — 68
2.3.3.2. Hidrocoloizii ireversibili (alginatele). — 68
2.3.3.3. Cauciucurile polisulfurice sau thiocauciucurile de sinteză. — 69
2.3.3.4. Cauciucurile siliconice. — 71
2.3.4. **Materiale de amprentare cu timp de plasticitate prelungit.** L. Ieremia — 71
2.3.4.1. Materiale de amprentare bucoplastice. — 71
2.3.4.2. Materiale de amprentare plasto-elastice de tipul copolimerilor acrilici. — 73
3. **NOȚIUNI FUNDAMENTALE APLICATIVE PRIVIND COMPUȘII MACROMOLECULARI ACRILICI.** L. Ieremia —75
3.1. CARACTERISTICILE GENERALE ALE POLIMERILOR SINTETICI ACRILICI ÎN CADRUL COMPUȘILOR ORGANICI MACROMOLECULARI. — 75
3.2. STRUCTURA COMPUȘILOR MACROMOLECULARI ACRILICI. INTERRELAȚIA STRUCTURĂ — PROPRIETĂȚI ÎN COMPARAȚIE CU ALȚI COMPUȘI MACROMOLECULARI. — 76
3.3. PRINCIPII GENERALE DE OBȚINERE A COMPUȘILOR MACROMOLECULARI ACRILICI. — 77
3.3.1. **Polimerizarea prin lanțuri radicalice și mecanismul de formare a polimerului acrilic.** — 77
3.3.1.1. Perioada de inițiere sau de inducție. — 78
3.3.1.2. Reacția de propagare sau de creștere. — 78
3.3.1.3. Reacția de întrerupere, de încetare sau terminare. — 79
3.3.2. **Polimerizarea mixtă sau copolimerizarea.** — 80
3.4. PROCEDEE DE SINTEZĂ A COMPUȘILOR MACROMOLECULARI ACRILICI. — 81
3.4.1. **Sinteza metacrilatului de metil (monomerul).** — 81
3.4.2. **Metode de polimerizare a monomerului cu obținerea polimerului (polimetilmetacrilatul).** — 82
3.4.2.1. Polimerizarea în bloc. — 82
3.4.2.2. Polimerizarea în soluție. — 82
3.4.2.4. Polimerizarea în picături, perle sau în suspensie. — 83
3.5. CARACTERISTICILE ȘI PROPRIETĂȚILE METACRILATULUI DE METIL (ESTERUL METILIC AL ACIDULUI METACRILIC). — 83
3.6. PROPRIETĂȚILE GENERALE ALE POLIMETILMETACRILATULUI. — 84
3.6.1. **Proprietățile fizico-mecanice.** — 84
3.6.2. **Proprietățile coloido-chimice.** — 86
3.6.3. **Proprietățile termice, electrice și toleranța biologică.** — 87

PARTEA SPECIALĂ

4. **PRINCIPIILE CURATIVO-PROFILACTICE CE STAU LA BAZA UNEI TERAPII PROTETICE BIOFUNCȚIONALE A EDENTAȚIEI TOTALE. EVITAREA UNOR ERORI CE POT DETERMINA COMPROMITEREA LOR.** — 91
4.1. PRINCIPIUL ASIGURĂRII SINERGIEI ÎNTRE FAȚA MUCOZALĂ A PROTEZEI ȘI CÎMPUL PROTETIC. EVITAREA UNOR ERORI. L. Ieremia, Z. Cseh — 91
4.2. PRINCIPIUL EXTINDERII BAZEI PROTETICE MANDIBULARE ÎN ZONELE ANATOMICE FUNCȚIONALE PERMISIBILE ȘI FOLOSIREA TONICITĂȚII MUSCULATURII STABILIZATOARE LINGUO-ORO-FACIALE. EVITAREA UNOR ERORI. L. Ieremia — 99
4.3. PRINCIPIUL DETERMINĂRII EXIGENTE A RELAȚIEI OPTIME INTERMAXILARE. EVITAREA UNOR ERORI. L. Ieremia, Venera Mocanu-Bardac, Z. Cseh — 102

Scanned with OKEN Scanner

4.4. PRINCIPIUL REALIZĂRII ARCADELOR DENTARE ARTIFICIALE ECHILIBRATE. ERORI CE POT FI EVITATE. L. Ieremia, Venera Mocanu-Bardac – 107

4.5. PRINCIPIUL MODELĂRII CORECTE A MACHETEI ÎN VEDEREA TRANSFORMĂRII EI ÎN PIESĂ PROTETICĂ ACRILICĂ. ERORI CE POT FI EVITATE. L. Ieremia — 113

4.6. PRINCIPIUL ASIGURĂRII INTEGRĂRII BIOLOGICE CORTICALE, SUBCORTICALE ȘI UMORALE A PIESEI PROTETICE. L. Ieremia – 116

5. EXECUTAREA PROTEZEI TOTALE MANDIBULARE CU BAZA ACRILICĂ AUTOMODELATĂ FUNCȚIONAL. L. Ieremia — 117

5.1. DESCRIEREA METODEI. – 117

5.2. REZULTATE. – 121

6. CONFECȚIONAREA PROTEZEI TOTALE CU BAZA METALICĂ TURNATĂ DIN ALIAJ DE ALUMINIU. — 122

6.1. ISTORIC. Z. Cseh – 122

6.2. ALUMINIUL ȘI ALIAJELE SALE. Z. Cseh – 125

6.2.1. **Generalități despre aluminiu.** — 125

6.2.2. **Caracteristici atomice.** — 126

6.2.3. **Proprietăți fizice.** — 126

6.2.4. **Caracteristici mecanice și tehnologice.** — 127

6.2.5. **Proprietăți chimice (stabilitate la coroziune).** — 127

6.2.6. **Impurități în aluminiu.** — 128

6.2.6.1. Impurități de gaze în aluminiu. – 128

6.2.7. **Proprietăți biologice.** — 129

6.3. FABRICAREA ALUMINIULUI. Z. Cseh – 131

6.3.1. **Scurt istoric.** — 131

6.3.2. **Materii prime folosite la fabricarea aluminiului.** — 132

6.3.3. **Fabricarea aluminei.** — 132

6.3.4. **Obținerea aluminiului din alumină.** — 133

6.3.5. **Rafinarea aluminiului.** — 133

6.4. ALIAJELE PE BAZĂ DE ALUMINIU. Z. Cseh – 134

6.4.1. **Clasificare.** — 134

6.4.2. **Aliaje pe bază de Al cu Si.** — 134

6.4.2.1. Impurități în aliajele Al—Si și adaosurile de aliere. — 135

6.4.3. **Aliaje complexe pe bază de Al cu Si.** — 135

6.4.3.1. Aliaje Al–Si–Mg. – 135

6.4.3.2. Aliaje Al–Si–Cu. – 136

6.4.3.3. Aliaje Al–Si–Cu–Mg. – 136

6.5. TEHNICA CONFECȚIONĂRII PROTEZEI TOTALE CU BAZĂ TURNATĂ DIN ALIAJ DE ALUMINIU. Z. Cseh — 137

6.5.1. **Executarea machetei bazei metalice.** — 137

6.5.2. **Realizarea tiparului.** — 140

6.5.3. **Topirea aliajului de aluminiu și turnarea bazei.** — 142

6.5.3.1. Descrierea tehnică a cuptorului modificat pentru topirea și turnarea aliajului de aluminiu în laboratoarele de tehnică dentară. — 142

6.5.3.2. Funcționarea cuptorului și turnarea. — 144

6.5.4. **Tratamente electrochimice și fizico-chimice de suprafață.** — 145

6.5.5. **Confecționarea șablonului de ocluzie și a machetei protezei totale, prin folosirea bazei metalice definitive din aluminiu.** — 148

6.5.6. **Combinarea bazei metalice cu acrilatul termopolimerizabil.** — 150

6.5.7. **Sinteza fazelor clinice și tehnice în confecționarea protezei totale cu bază metalică turnată din aluminiu.** — 151

6.6. REZULTATELE, AVANTAJELE ȘI DEZAVANTAJELE METODEI. Z. Cseh — 153

6.7. METODĂ ORIGINALĂ DE REALIZARE A PROTEZEI TOTALE MANDIBULARE CU BAZĂ METALICĂ DIN ALIAJ DE ALUMINIU AUTOMODELATĂ MARGINAL CU RĂȘINĂ ACRILICĂ TERMOPOLIMERIZATĂ SAU AUTOPOLIMERIZATĂ. L. Ieremia, Z. Cseh – 155

6.7.1. **Descrierea metodei.** — 155

6.7.2. **Rezultatele obținute.** — 159

6.8. SINTEZA RECAPITULATIVĂ A PRINCIPALELOR AVANTAJE ALE BAZELOR PROTEZELOR TOTALE MANDIBULARE ACRILICE ȘI METALICE DIN ALIAJ DE ALUMINIU, AUTOMODELATE FUNCȚIONAL. L. Ieremia, Z. Cseh – 160

7. PROTEZAREA TOTALĂ IMEDIATĂ. — 162

7.1. Scurt istoric. L. Ieremia – 162

7.2. AVANTAJELE PROTEZĂRII TOTALE IMEDIATE. L. Ieremia — 164

7.2.1. **Suprimarea etapei de edentație totală și a consecințelor ei negative, în favoarea unei asimilări optime psiho-corticale.** — 164

7.2.2. **Vindecarea rapidă și fără complicații a plăgilor postextracționale.** — 164

7.2.3. **Împiedicarea instalării unei atrofii neuniforme a crestei alveolare și favorizarea formării unui cimp protetic „modelat" de către însăși piesa protetică imediată.** — 165

Scanned with OKEN Scanner

7.2.4. **Restabilirea imediată a funcţiilor esenţiale ale aparatului dento-maxilar.** — 166
7.2.5. **Evitarea complicării dezechilibrului ocluzo-articular cu descentrarea relaţiei intermaxilare şi apariţia sindromului disfuncţiei mandibulare.** — 167
7.2.6. **Avantajul psiho-social.** — 167

7.3. DEZAVANTAJELE PROTEZĂRII TOTALE IMEDIATE. L. Ieremia — 167

7.4. INDICAŢIILE PROTEZĂRII TOTALE IMEDIATE. L. Ieremia — 168

7.5. CONTRAINDICAŢIILE PROTEZĂRII TOTALE IMEDIATE. L. Ieremia — 170

7.6. METODE ŞI TEHNICI DE PROTEZARE TOTALĂ IMEDIATĂ. PRIVIRE CRITICĂ. — 170

7.6.1. **Caracteristica metodei de confecţionare a protezei totale imediate, pe baza unei amprente postextracţionale.** L. Ieremia — 170

7.6.2. **Caracteristica metodei de confecţionare a protezei totale imediate pe baza unei amprente preextracţionale şi particularităţile unor tehnici.** L. Ieremia — 171

7.6.3. **Metodă originală pentru confecţionarea protezei totale imediate, prin folosirea cimpului ocluzal „familiarizat" al unei vechi proteze parţiale sau a unei piese protetice mobilizabile imediate de tranziţie.** L. Ieremia — 173

7.6.3.1. Descrierea metodei. — 173

7.6.3.2. Rezultate. — 178

7.6.4. **Evidenţierea unor caracteristici specifice protezelor totale imediate.** L. Ieremia — 178

7.6.4.1. Examinarea cavităţii bucale şi stabilirea planului de tratament. L. Ieremia — 180

7.6.4.2. Înregistrările preextracţionale. L. Ieremia, Venera Mocanu-Bardac — 181

7.6.4.3. Realizarea tehnică a machetei protezei totale imediate cu dinţi frontali artificiali acrilici, care păstrează individualitatea celor naturali. L. Ieremia — 184

7.6.4.4. Caracteristicile etapei chirurgicale pe model şi în cavitatea bucală. L. Ieremia — 185

7.6.4.5. Îngrijiri postoperatorii. L. Ieremia — 186

7.7. CONSIDERAŢII FINALE PRIVIND PROTETEZAREA TOTALĂ IMEDIATĂ. L. Ieremia — 187

8. **REBAZAREA PROTEZELOR TOTALE.** L. Ieremia — 188

8.1. INDICAŢIILE REBAZĂRII. — 188

8.1.1. **Indicaţii de căptuşire cu caracter provizoriu.** — 188

8.1.2. **Indicaţii de căptuşire de durată (peste 6 luni).** — 189

8.2. CONTRAINDICAŢIILE REBAZĂRII. — 190

8.3. CALITĂŢILE PE CARE TREBUIE SĂ LE ÎNTRUNEASCĂ UN MATERIAL DE REBAZARE. — 190

8.3.1. **Adeziune corespunzătoare.** — 190

8.3.2. **Rezilienţă permanentă.** — 191

8.3.3. **Durabilitate.** — 191

8.3.4. **Rezistenţă la abraziune.** — 191

8.3.5. **Capacitatea redusă de absorbţie a mediului lichid permanent şi pasager din cavitatea bucală.** — 191

8.3.6. **Stabilitatea dimensională.** — 192

8.3.7. **Stabilitatea coloristică.** — 192

8.3.8. **Pasivitatea chimică.** — 192

8.3.9. **Comportarea igienică corespunzătoare.** — 192

8.3.10. **Pretarea la o prelucrare corectă.** — 192

8.4. CLASIFICAREA MATERIALELOR DE REBAZARE. — 193

8.4.1. **Materiale reziliente de căptuşire.** — 193

8.4.1.1. Produşii pentru rebazări cu caracter temporar. — 193

8.4.1.2. Materiale destinate căptuşirilor, cu caracter de durată (ce depăşesc 6 luni). — 193

8.4.2. **Materiale nereziliente de căptuşire.** — 193

8.5. METODE ŞI TEHNICI DE REBAZARE. — 194

8.5.1. **Clasificarea metodelor şi a tehnicilor de rebazare:** — 194

8.5.2. **Critica tehnicilor de rebazare prin căptuşire directă.** — 194

8.5.2.1. Critica metodei tradiţionale de rebazare. — 194

8.5.2.2. Aspecte critice ale rebazării directe cu materiale reziliente. — 195

8.5.3. **Critica tehnicii clasice de rebazare prin căptuşire indirectă.** — 195

8.5.4. **Procedee moderne de rebazare prin căptuşire indirectă sau fără căptuşire cu refacerea totală a bazei acrilice.** — 195

8.5.4.1. Tehnica de rebazare prin căptuşire indirectă cu acrilat autopolimerizabil a protezelor totale maxilare. — 195

8.5.4.1.1. Descrierea procedeului. — 196

8.5.4.1.2. Rezultate. — 199

8.5.4.2. Tehnica de rebazare indirectă a protezelor totale maxilare, cu refacerea completă a bazei printr-una nouă, cu grosime dirijată din acrilat autopolimerizabil. — 200

8.5.4.2.1. Descrierea tehnicii de lucru. — 200

8.5.4.2.2. Rezultate. — 202

Scanned with OKEN Scanner

8.5.4.3. Procedeu original de rebazare indirectă a protezelor totale mandibulare, cu refacerea completă a bazei printr-una nouă, automodelată. — 202
8.5.4.3.1. Tehnica de lucru. – 202
8.5.4.3.2. Rezultate. – 204
8.5.4.4. Procedeu original de rebazare indirectă a protezelor totale mandibulare cu refacerea completă a bazei și restabilirea dimensiunii verticale. — 205
8.5.4.4.1. Tehnica de lucru. – 205
8.5.4.4.2. Rezultate. – 210

9. ASPECTE TEHNOLOGICE ȘI TEHNICE, CU UNELE IMPLICAȚII DE ORDIN CLINIC (STOMATOPATII PROTETICE). — 211

9.1. CONSIDERAȚII GENERALE. L. Ieremia – 211

9.2. ETIOPATOGENIA STOMATOPATIILOR PROTETICE. — 212

9.2.1. **Teoria mecano-traumatică.** L. Ieremia — 212

9.2.2. **Teoria bacterio-toxică.** L. Ieremia — 214

9.2.3. **Teoria chimico-toxică.** L. Ieremia, Z. Cseh — 215

9.2.4. **Teoria alergică.** L. Ieremia — 219

9.2.5. **Teoria fragilității capilare.** L. Ieremia — 219

9.2.6. **Teoria involuției glandelor salivare.** L. Ieremia — 219

9.2.7. **Teoria electrogalvanică.** L. Ieremia — 220

9.2.8. **Teoria corelației între factorii generali și cei locali.** L. Ieremia — 220

9.2.9. **Teoria interdependenței și intercondiționării factorilor grupelor cauzatoare de stomatopatii protetice.** L. Ieremia — 220

9.3. DEGRADAREA COMPUȘILOR MACROMOLECULARI ACRILICI. — 221

9.3.1. **Despre conceptul de îmbătrînire a rășinilor acrilice și felul cum se manifestă.** L. Ieremia – 221

9.3.2. **Considerații privind cauzele fenomenului de degradare a protezelor adjuncte acrilice.** L. Ieremia, Venera Mocanu-Bardac — 222

9.3.3. **Posibilități de îmbunătățire a calității compușilor macromoleculari acrilici, prin evitarea îmbătrînirii lor precoce.** L. Ieremia — 225

9.4. ASPECTE MORFOPATOLOGICE LEGATE DE STOMATOPATIILE PROTETICE. L. Ieremia, Z. Cseh – 234

9.5. MANIFESTĂRI CLINICE ALE STOMATOPATIILOR PROTETICE. L. Ieremia — 236

9.6. PRINCIPII ȘI OBIECTIVE PROFILACTICE PRIVIND STOMATOPATIILE PROTETICE. L. Ieremia – 237

BIBLIOGRAFIE. – 239

Scanned with OKEN Scanner

Partea generală

Scanned with OKEN Scanner

1.

Generalități privind edentația totală

1.1. Definiție și etiologie

Edentația totală constituie starea clinică ce se manifestă prin absența tuturor unităților odonto-parodontale ale unuia sau ambelor maxilare, însoțită de afectarea funcțiilor esențiale ale aparatului dento-maxilar (masticația, fonația, fizionomia, automenținerea cu elementele ei de autoapărare, autostimulare și autoreglare).

Etiologia ei a fost considerată mult timp ca fiind expresia unei stări de involuție imputată bătrîneții, fapt care în prezent este infirmat.

Odată cu dezvoltarea geriatriei medicale, s-a atestat faptul că debutul bătrîneții nu este clar delimitat. Etatea cronologică nu corespunde, adesea, celei biologice sau psihice și nu este însoțită întotdeauna de pierderea progresivă a dinților ca o expresie a unui proces involutiv al organismului.

După E. Costa și colab. (58, 59, 61, 63) edentațiile totale pot fi: congenitale și dobîndite. Cele congenitale se caracterizează prin agenezia mugurilor dentari permanenți, situație clinică foarte rar întîlnită (94). Edentațiile totale dobîndite reprezintă efectul final al acțiunii, în timp, a unor cauze multiple care numai în împrejurări excepționale intervin în mod izolat. Printre acestea menționăm:

– complicațiile cariilor dentare însoțite de extracții multiple executate uneori abuziv, fără mult simț de discernămînt medical, ducînd inițial la apariția formelor complexe de edentații parțiale, și, în final, la edentație totală.

În acest cadru un loc aparte îl ocupă dezechilibrul ocluzo-articular secundar complex netratat sau care nu a beneficiat de o terapie adecvată (boală parodontală iatrogenă);

– parodontopatiile marginale cronice evolutive primare, secundare și îndeosebi cele mixte totale grave, care determină o mobilitate patologică avansată a dinților impunînd extracția lor (63);

– unele forme grave de traumatisme ale maxilarelor, care obligă la înlăturarea elementelor odontale restante;

– osteopatii inflamatorii (osteite) ce uneori pot compromite dinții existenți (249);

– formațiunile tumorale benigne și îndeosebi cele maligne ale maxilarelor, ce impun, cu ocazia ablației lor, rezecții osoase întinse cu ridicarea în masă a unităților odontoparodontale.

Scanned with OKEN Scanner

Edentația totală veche neprotezată, instalată unimaxilar sau bimaxilar, determină apariția unor simptome subiective și obiective ce se agravează progresiv, pe măsura însumării complicațiilor locale, regionale și la distanță. Consecințele funcționale, fizionomice și sociale sînt semnificative.

Tulburările masticatorii pot genera perturbări digestive datorită prelucrării mecanice defectuoase a alimentelor, favorizînd apariția gastritelor, enterocolitelor și a bolii ulceroase.

Pierderea integrală a dinților prejudiciază și fonația, determinînd atît modificarea articulării fonetice, cît și a timbrului vocii, ca urmare a schimbării rezonanței cavității bucale (60).

Aspectul fizionomic se modifică foarte mult la edentatul total unimaxilar, dar mai ales la cel bimaxilar. În stare de repaus acesta din urmă prezintă o față caracteristică, cu buzele și obrajii colabați în discrepanță cu arcul zigomatico-malar și cel mandibular (271). Colapsul facial determină o micșorare a etajului inferior al feței, deformare ce uneori poate avea un aspect mutilant (209, 211, 168). În timpul somnului obrajii edentatului total bimaxilar „dansează" în ritmul respirației, pe cînd în vorbire amplitudinea modificărilor etajului inferior al feței se exagerează, obrajii umflîndu-se și deprimîndu-se ca niște foale. Grimasa devine și mai grotească în decursul masticației, ca urmare a absenței arcadelor dentare, nemaiexistînd un suport de susținere al musculaturii oro-faciale și nici posibilitatea de limitare a apropierii mandibulei față de maxilar. Edentatul total neprotezat face eforturi pentru a mastica cu propriile sale creste alveolare, completînd prelucrarea mecanică a alimentelor prin frecarea lor cu dosul limbii pe palatul dur (270).

Asistăm, în general, la o contracție exagerată a mușchilor ridicători ai mandibulei și la o întindere a celor coborîtori (63).

Limba, cu timpul, se hipertrofiază, creșterea sa în volum constituind o piedică în momentul amprentării. Tonusul ei mărit este în dezavantajul stabilității dinamice a protezei totale mandibulare (98, 193, 278).

Mișcările mandibulei, de o amplitudine exagerată (mai ales cînd cele două creste alveolare încearcă să intre în contact), suprasolicită articulațiile temporo-mandibulare, putînd genera relaxări ale capsulei articulare, luxații, fenomene inflamatorii (artrite) sau chiar modificări degenerative de tip artrozic. Această patologie a fost descrisă încă din anul 1932 de către J. D. Goodfriend (120) și în 1951 de autorii J. P. Weinmann, H. Sicher (325).

Edentația totală este însoțită uneori de algii. Unele dintre acestea apar ca o consecință a resorbției osoase, altele acompaniind tulburările de la nivelul articulațiilor temporo-mandibulare, generate de o protezare defectuoasă.

În cadrul algiilor de resorbție se distinge hiperestezia alveolară. Ea se manifestă îndeosebi la mandibula edentată total, pe fondul unei creste alveolare „accidentate", ca urmare a unor extracții traumatizante, avînd în ansamblu un relief „în ferăstrău" și fiind acoperită cu o mucoasă subțire. Orice atingere a unei zone cu neregularități declanșează o durere iradiantă. Intensitatea ei este proporțională cu gravitatea atrofiei, cele mai defavorabile fiind situațiile clinice în care buchetele nervoase mentoniere

Scanned with OKEN Scanner

„ajung" la marginea liberă a „pseudo-crestelor alveolare".

Autori ca Marsland şi Fox (citaţi de nr. 205) dau o altă explicaţie acestor algii. Ei incriminează prezenţa în zonele dureroase situate sub proteza totală mandibulară a unui număr mare de terminaţii nervoase, neuromaţi asemănători celor existenţi după amputaţii. Conexiunile cortico-viscerale fiind realizate, se poate ajunge la constituirea unor focare cerebrale de excitaţie stagnantă, care duc la manifestarea algiei şi după dispariţia neuromaţilor. Astfel s-ar explica durerea fantomatică ce se manifestă la unii protezaţi mult timp după încetarea acţiunii cauzei care a generat-o.

O altă categorie de algii o constituie cele ce însoţesc tulburările de la nivelul articulaţiilor temporo-mandibulare produse de o protezare defectuoasă. Tabloul clinic polimorf al acestora a fost descris încă din anul 1934 de către otorinolaringologul american J. B. Costen (64) şi completat mai tîrziu de către eminentul specialist stomatolog M. Dechaume (78), fiind cunoscut şi în zilele noastre sub denumirea de „sindromul lui Costen—Dechaume". Complexul simptomatic este prezent la edentaţii parţiali terminali şi la cei totali protezaţi incorect, la care se constată o micşorare a dimensiunii verticale a etajului inferior al feţei. Conform opiniei primului autor citat, la astfel de bolnavi s-ar produce o distalizare a condililor mandibulari prin care se exercită o presiune mecanică asupra nervilor auriculo-temporali, influenţînd totodată şi nervii coarda timpanului. Această situaţie ar cauza apariţia unor simptome heterogene ca: cefalee, otalgii, hipoacuzie, vertije cu ţiuituri în urechi şi senzaţii de arsură a limbii. Caracteristic este faptul că pe un fond de simpatalgie a mucoasei cavităţii bucale, acompaniată sau nu de o congestie şi hipersecreţie salivară, apare o durere constrictivă. Ea poate avea sediul în partea posterioară a maxilarului, în fosa temporală, iradiind în urechi, faringe, mai rar în mandibulă şi în limbă, însoţită sau nu de disfagie. Frecvent există o asociere a tulburărilor auditive cu cele gustative.

Cercetările relativ recente ale lui Schwartz, Sicher, Myrhaug, Ramfjord şi Ash (autori citaţi de nr. 88) scot în evidenţă faptul că doar observaţiile lui Costen au fost exacte, explicaţiile furnizate de el fiind eronate. Ei au dovedit că într-o ocluzie prăbuşită nu are loc o deplasare distală a condililor mandibulari şi prin urmare nu se produc nici efecte compresive asupra nervilor auriculo-temporali. Întregul cortegiu simptomatic complex menţionat mai sus s-ar datora strînsei relaţii existente între muşchii masticatori şi cei ai urechii mijlocii (muşchiul tensor al casei timpanului, muşchiul stapedian), a căror tulburări de funcţionalitate (spasme) se intercondiţionează ca urmare a faptului că ambele sisteme musculare sînt înrudite filogenetic, fiind totodată inervate de către nervul trigemen. În consecinţă, după W. Drum (88) asistăm la o manifestare a parafuncţiilor aparatului auditiv şi de echilibru sub influenţa celor ale muşchilor masticatori, declanşînd simptomele caracteristice sindromului Costen—Dechaume, ce trebuie considerat, astfel, rezultatul unor procese de autodistrucţie.

Cînd algiile sînt prelungite şi de mare intensitate, pot apărea tulburări psihice mai exprimate decît cele care sînt prezente ca o consecinţă exclusivă a modificărilor fizionomice cauzate de pierderea integrală a dinţilor. Ele se manifestă prin schimbări ale caracterului bolnavului, cu declanşarea unor complexe de inferioritate, ce pot avea repercusiuni asupra activităţii sociale a acestor subiecţi.

Scanned with OKEN Scanner

1.3.
Considerațiuni anatomo-clinice

Importanța cunoașterii teritoriului anatomic care urmează să fie protezat se impune de la sine și, cu toate că titlul lucrării de față „Tehnici dentare speciale de protezare totală" sugerează un conținut legat de aspecte cu precădere practice ale activității clinice și de laborator, nu putem omite o prezentare, fie ea și restrînsă, a unor noțiuni de anatomie clinică ce trebuie luate în considerare în vederea conceperii și instituirii unui tratament protetic cu un grad de eficiență ridicat.

În acest context, după înfățișarea rezumativă a principalelor elemente de osteologie, miologie și artrologie cu interes pentru studiul de față, vor fi expuse unele considerații privitoare la datele furnizate de examenul clinic al pacientului edentat total.

1.3.1.
Osteologie

Maxilarul superior este alcătuit din reunirea a două oase simetrice, de formă piramidală, ale căror baze formează, la edentatul total, suprafața de sprijin pentru proteza mobilă superioară. Integrate în masivul facial, fiecare dintre ele este situat, după descrierea lui H. Rouvière (267), deasupra cavității bucale, dedesubtul ce-

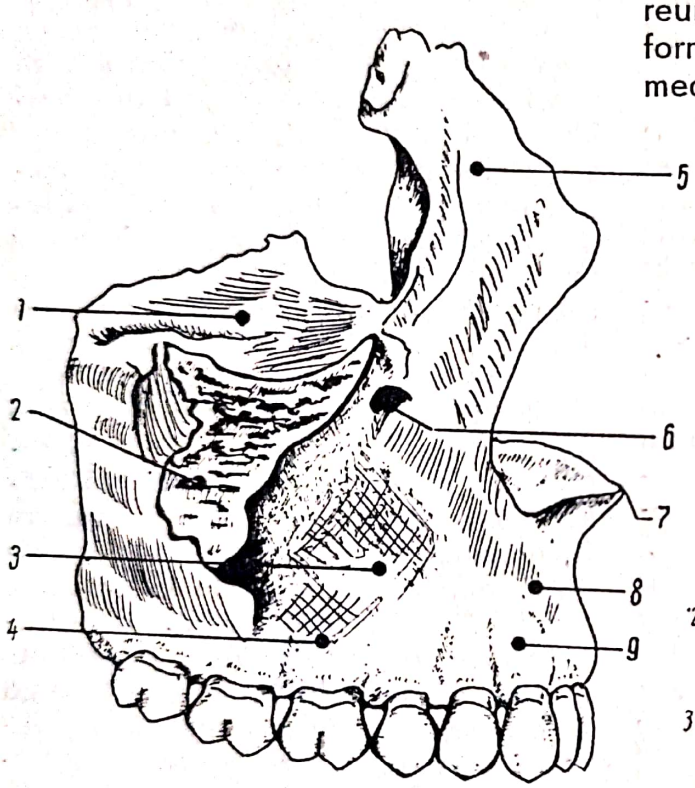

Fig. 1 — Maxilarul superior — fața externă: *1* — Fața orbitară; *2* — apofiza piramidală; *3* — fosa canină; *4* — apofiza alveolară; *5* — apofiza frontală; *6* — gaură suborbitară; *7* — spina nazală anterioară; *8* — fosa mirtiformă; *9* — bosa canină.

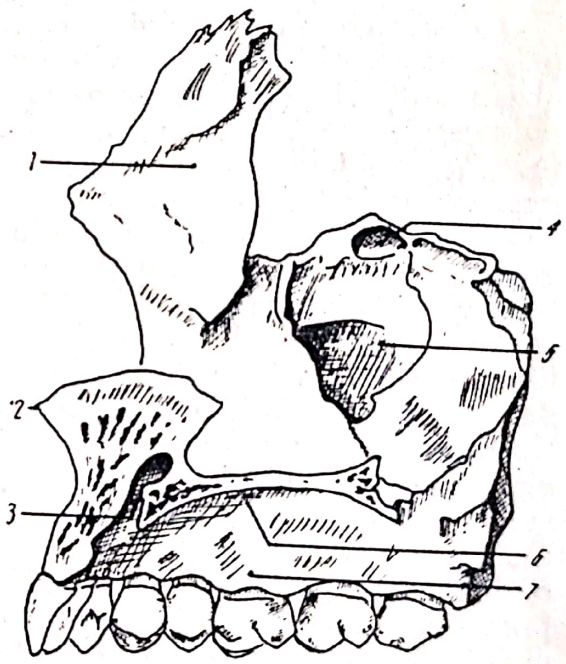

Fig. 2 — Maxilarul superior — fața internă:

1 — Apofiza frontală; *2* — spina nazală anterioară; *3* — canal palatin anterior; *4* — semicelule maxilare; *5* — sinusul maxilar; *6* — apofiza palatină a maxilarului superior; *7* — fața orală a bazei maxilarului.

lei orbitare și în afara foselor nazale, luînd parte la formarea acestora. Pe lîngă corp, care conține sinusul maxilar, ele prezintă 4 apofize: alveolară, palatină, zigomatică și frontală (fig. nr. 1 și nr. 2), primele trei sus-

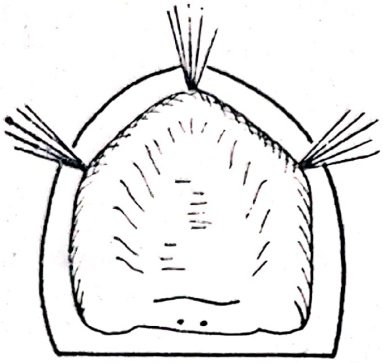

Fig. 3 — Zone osoase care scapă fenomenului de resorbție. Consecință: aspectul caracteristic triunghiular al regiunii anterioare a crestei alveolare superioare.

citînd un justificat interes în protezare.

— Ansamblul apofizelor alveolare (creasta alveolară la subiectul edentat), de formă arcuită, prezintă o oblicitate caracteristică, datorată circumferinței sale mai reduse la nivelul zonei de unire cu corpul osos, față de circumferința descrisă de marginea ei liberă. Ca urmare, atrofia crestei consecutivă pierderii dinților, progresează concentric, centripet. Excepție fac zonele în care resorbția osoasă este diminuată grație solicitării exercitate de inserțiile musculare sau ligamentare. Astfel de zone sînt: cea de la nivelul frenului buzei superioare și, mai puțin, cele din dreptul inserțiilor mușchilor canini, fapt care explică aspectul triunghiular al cîmpului protetic superior la edentații vechi (fig. nr. 3).

Subliniem importanța pe care o are acest fapt atît pentru metoda de amprentare (marginile lingurii individuale și, ulterior, ale viitoarei proteze trebuind să aibă o grosime compensatoare a pierderilor osoase), cît și pentru montarea dinților artificiali în funcție de gradul atrofiei (168, 209, 273).

— Apofizele palatine ale oaselor maxilare se impun atenției medicului prin faptul că ele alcătuiesc o parte însemnată din suprafața de sprijin pe care maxilarele o oferă protezei totale superioare (fig. 4). Din unirea acestor apofize, atît între ele (de-a lungul suturii mediene, inter-

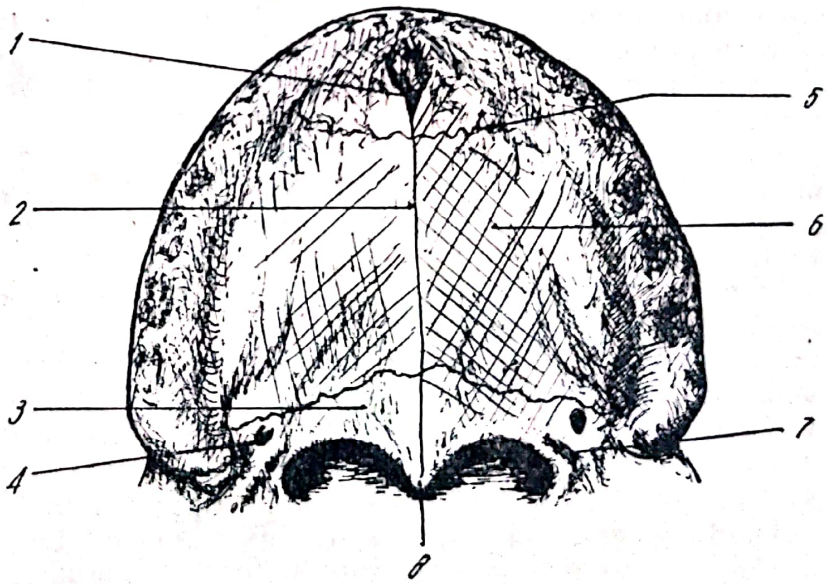

Fig. 4 — Bolta palatină 1 — Gaură incisivă; 2 — sutura mediană (intermaxilară); 3 — lamelă orizontală a osului palatin; 4 — gaura palatină (posterioară); 5 — sutura incisivă; 6 — apofiza palatină a maxilarului; 7 — canale palatine accesorii; 8 — spina nazală posterioară.

maxilare), cît și cu oasele incisive (prin suturile incisivo-maxilare), și cu lamele orizontale ale oaselor palatine (sutura transversă, palato-maxilară), ia naștere bolta palatină (fig. 4). La nivelul acesteia, cîteva elemente anatomice merită să fie menționate pentru interesul pe care îl prezintă în cursul instituirii tratamentului protetic:

a) Gaura incisivă care constituie un important reper în anestezia nervului nazo-palatin este situată pe linia mediană, imediat înapoia crestei alveolare (la 1 cm distanță de incisivii centrali la dentat), reprezentînd o zonă care trebuie să fie protejată de presiuni. De reținut este faptul că, în cazul unor atrofii pronunțate, acest orificiu ajunge în centrul crestei alveolare în regiunea frontală.

b) Torusul palatin este o proeminență osoasă, aproape întotdeauna prezentă pe bolta palatină, la nivelul rafeului median. Doar în 1% din cazuri în locul exostozei obișnuite se găsește o depresiune (60). Importanța torusului constă mai puțin în dimensiunile sale, cît în rapoartele pe care le poate avea cu limita distală a cîmpului protetic, deoarece în cazurile în care el intersectează linia de reflexie a vălului palatin, numai cu mari dificultăți se va putea obține etanșeizarea protezei la acest nivel (98).

Menționăm, de asemenea, necesitatea imperioasă a despovărării acestei proeminențe osoase, în favoarea stabilității viitoarei proteze totale, cît și în scopul evitării apariției unor eventuale decubitusuri la nivelul mucoasei subțiri care o acoperă.

Landa (citat de nr. 60) clasifică diferitele forme de torus palatin în 5 tipuri (reprezentate schematic de noi în fig. nr. 5):

1. Torus unic sau format din mai multe proeminențe osoase, rotunjit și de volum foarte variabil, situat în treimea posterioară a palatului, la nivelul joncțiunii suturilor sagitală și transversă.

2. Torus puțin pronunțat, alungit, prezent în cele două treimi posterioare ale bolții palatine.

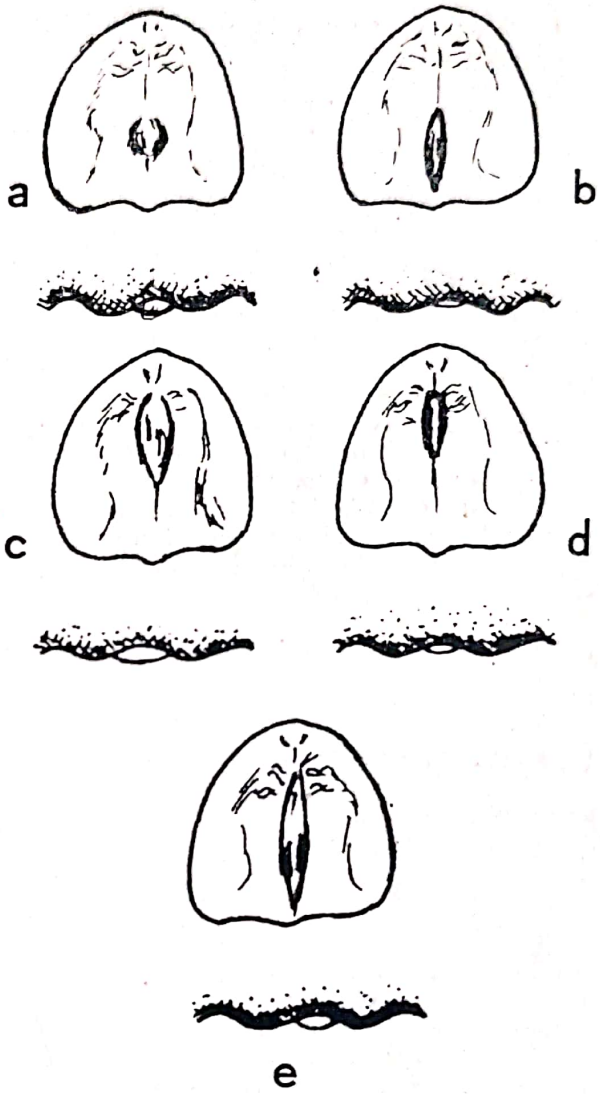

Fig. 5 — Forme variate de torus palatin descrise de Landa:
a — posterior, de formă rotunjită; *b* — posterior extins, de formă alungită; *c* — anteromedian, de formă elipsoidală, voluminos și proeminent; *d* — anterior, de formă alungită, relativ îngust; *e* — anteroposterior, extins.

3. Torus proeminent, de formă alungită, ocupînd cele două treimi anterioare ale palatului.

4. Torus alungit, foarte îngust și bine conturat, situat în treimea anterioară a rafeului median.

Scanned with OKEN Scanner

5. Torus extins de-a lungul întregii bolți palatine, de la gaura incisivă pînă la joncțiunea dintre palatul dur și palatul moale.

c) Găurile palatine posterioare situate înapoia suturii transverse, la nivelul unghiurilor postero-laterale ale bolții (311), sînt străbătute de arterele palatine superioare și nervii palatini anteriori. Ele necesită doar în mod excepțional luarea unor măsuri de despovărare în vederea evitării apariției unor tulburări circulatorii care, după Devin (citat de nr. 273) ar putea fi responsabile de o resorbție accelerată. De obicei, însă, protecția nu este necesară, pachetul vasculo-nervos fiind înglobat într-un țesut glandular rezilient (60).

d) Limita posterioară a bolții este formată de marginea distală a lamelelor orizontale ale oaselor palatine, prezentînd pe linia mediană, spina nazală posterioară. Placa protezei totale superioare nu trebuie să depășească această limită cu mai mult de 1—1,5 mm (60).

— Apofizele zigomatice ale oaselor maxilare, fără a face parte din suprafața de sprijin propriu-zisă a cîmpului protetic, pot ajunge, în cazul atrofiilor pronunțate, la nivelul crestei edentate, făcînd dificilă obținerea unei închideri marginale corecte la acest nivel și fiind defavorabile bunei tolerări a presiunilor transmise de proteză (98).

Nu putem încheia fără a sublinia faptul că, în cursul actului de masticație, mandibula exercită asupra osului maxilar, prin intermediul dinților, forțe puternice, pentru dispersarea și anihilarea cărora

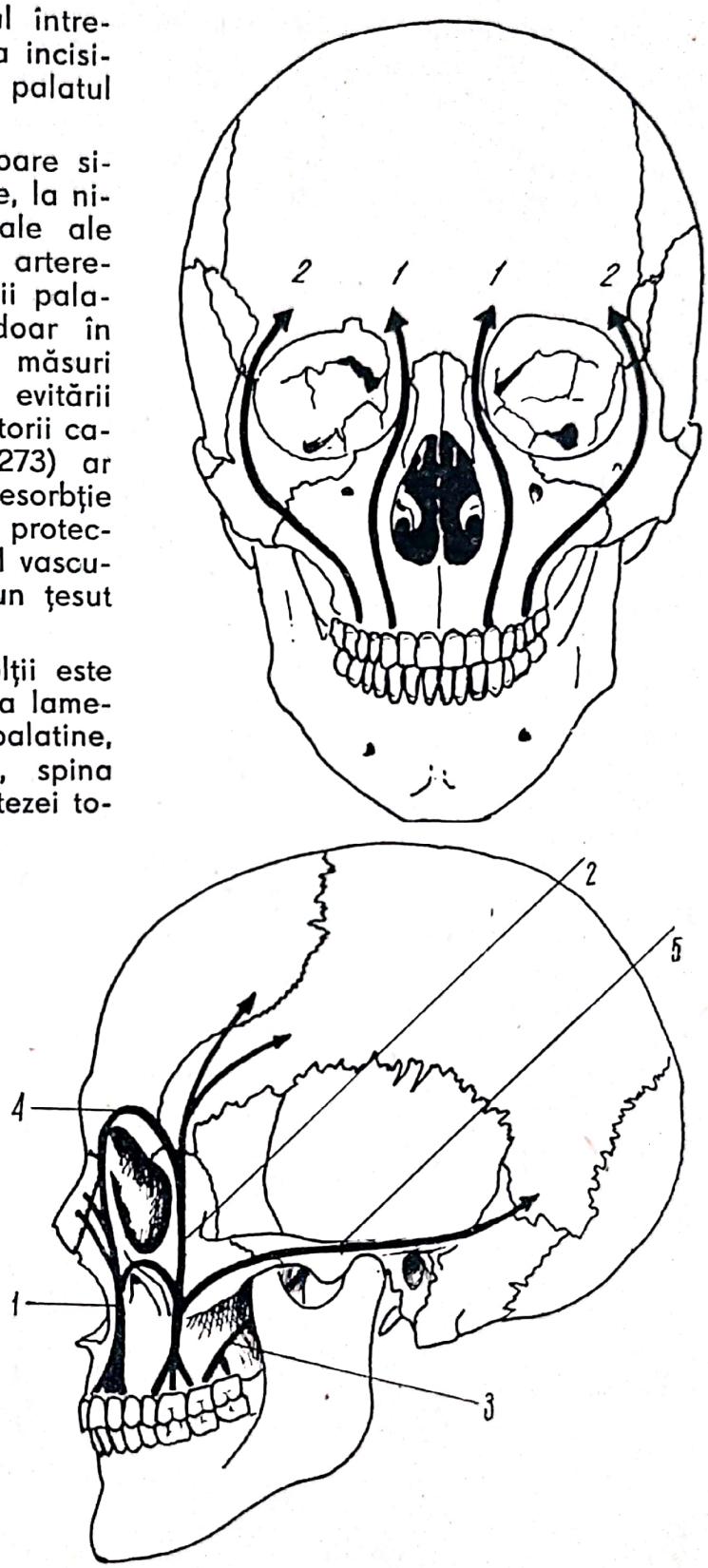

Fig. 6 și 7 — Structura arhitectonică a maxilarului: *1, 2, 3* — Stîlpi de rezistență: *1* — nazofrontal; *2* — malar; *3* — pterigomaxilar; *4* — arc semicircular orbitar; *5* — arc zigomatic.

structura arhitecturală a maxilarelor este adaptată. Într-adevăr, ele prezintă travee osoase condensate pe direcţia transmiterii presiunilor, asemănătoare unei clădiri cu stîlpi de rezistenţă verticali, consolidaţi prin ve-

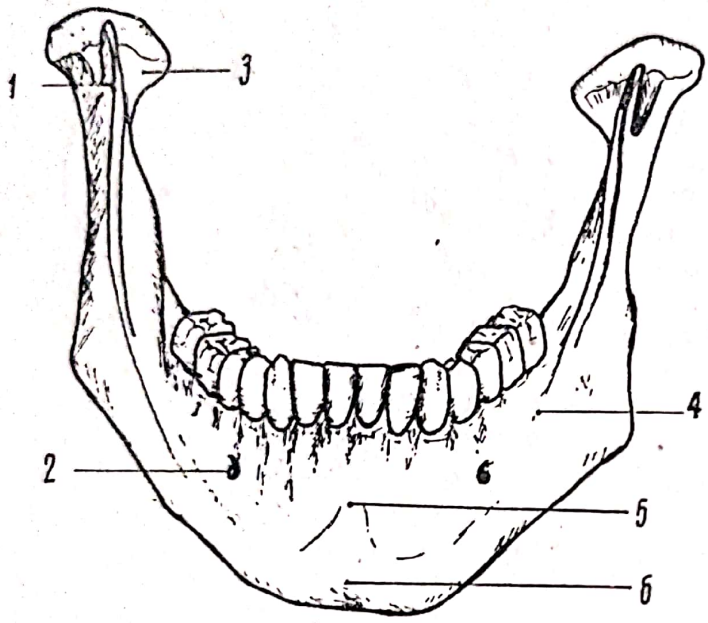

Fig. 8 — Mandibula — faţa anterioară:
1 — Apofiza coronoidă; *2* — gaura mentonieră; *3* — condil; *4* — linia oblică externă; *5* — simfiza mentonieră; *6* — eminenţa mentonieră.

velul primilor molari, iar în zona ultimilor molari, stîlpii pterigo-maxilari (60, 255).

Mandibula este un os impar, median, situat în partea inferioară a feţei. El este alcătuit dintr-un corp central şi două segmente laterale denumite ramuri ascendente (fig. nr. 8).

Din punct de vedere protetic, la nivelul corpului mandibulei reţin atenţia:

— Linia oblică externă, care ia naştere din unghiurile infero-externe ale eminenţei mentoniere, urmînd un traiect oblic în sus şi înapoi, contopindu-se cu marginea anterioară a ramurii ascendente (208).

— Găurile mentoniere sînt situate, la dentat, la jumătatea înălţimii corpului mandibular (fig. nr. 9), între apexurile premolarilor (la cca 3 cm de simfiza mentonieră după J. Choquet (47). Prin ele trec vasele şi nervii mentonieri. În urma pierderii dinţilor, datorită re-

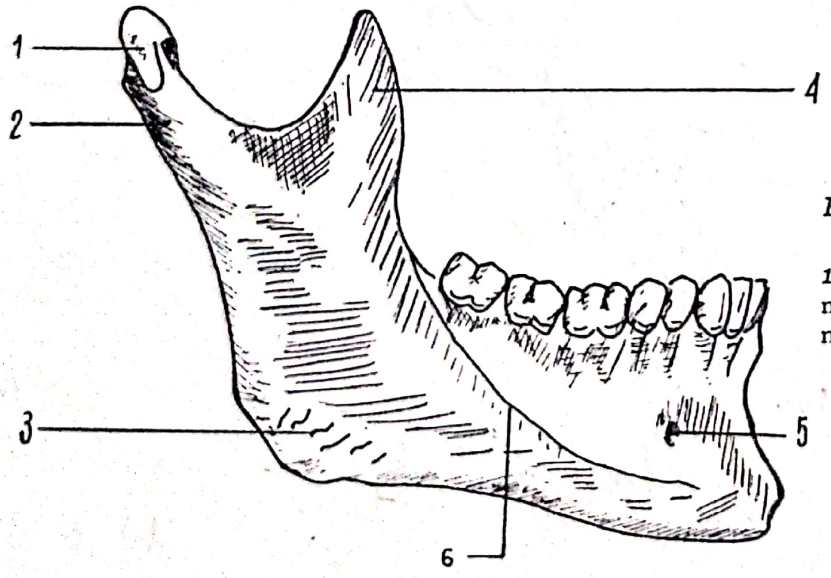

Fig. 9 — Mandibula — faţa externă:
1 — Condil; *2* — col; *3* — creste maseterine; *4* — apofiza coronoidă; *5* — gaura mentonieră; *6* — linia oblică externă.

ritabile arcuri de sprijin, în dreptul zonelor celor mai intens solicitate (fig. nr. 6 şi 7); stîlpii nazo-frontali în dreptul caninilor, cei zigomatici la nisorbţiei care intervine, găurile mentoniere ocupă o poziţie din ce în ce mai înaltă (fig. 11), putînd ajunge la nivelul crestei alveolare edentate. În

aceste situaţii, ele necesită luarea unor măsuri de despovărare care să evite reacţiile dureroase provocate de presiunile exercitate de baza protezei.

– Creasta alveolară, de formă arcuită în ansamblul ei, diferă ca aspect în funcţie de zona considerată.

În perioada imediat următoare pierderii dinţilor, creasta este relativ înaltă în regiunea frontală, gracilă şi cu pereţi aproape verticali, împiedicînd alunecarea protezei în sens sagital. Înălţimea ei scade spre regiunile laterale, ajungînd, în zona distală, la numai 2–3 mm, neavînd practic, nici o valoare retentivă.

Înclinarea către lingual a apofizei alveolare în segmentele ei laterale determină la acest nivel o atrofie în sens centrifug, conducînd la o lărgire treptată a curburii crestei inferioare. Sensul resorbţiei în regiunea frontală este iniţial centripet (168).

Merită să fie luat în considerare şi aspectul marginii libere a apofizei alveolare, care poate fi: neted (favorabil), în lamă de cuţit, crenelat, prezentînd neregularităţi osoase provocate de extracţii traumatice (situaţii defavorabile). Este corect ca anfractuozităţile crestei să fie eliminate pe cale chirurgicală pentru a mări rezistenţa la presiune a mucoasei acoperitoare (193).

– Apofizele genii superioare situate pe faţa internă a corpului mandibulei, imediat în apropierea liniei mediane simfizare, reprezintă locul de inserţie al muşchilor genioglosi. În cazul atrofiilor foarte accentuate (creastă negativă), ele pot ajunge deasupra nivelului crestei (193), caz în care trebuie protejate de presiuni prin foliere.

– Linia oblică internă (linia sau creasta milohioidiană) porneşte din imediata apropiere a apofizelor genii, urcînd spre segmentul distal al corpului mandibulei, unde fie că se pierde în relieful osos din vecinătatea ultimului molar (193), fie că se continuă prin ramura internă a bifurcaţiei liniei temporale formînd împreună cu ramura ei externă (creasta buccinatorului) două din laturile triunghiului retromolar (65) (fig. nr. 10). La nivelul liniei oblice interne se inseră muşchiul milohioidian şi constrictorul superior al faringelui (muşchiul milofaringian).

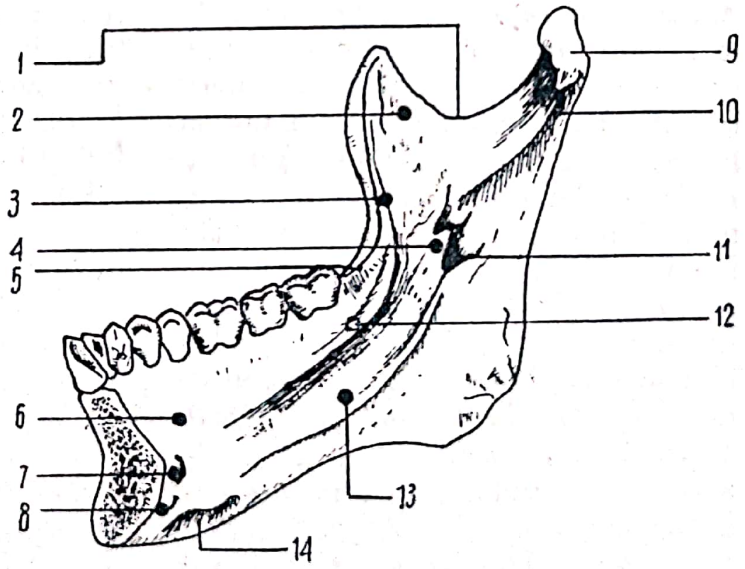

Fig. 10 — Mandibula — faţa internă:
1 — Scobitura sigmoidă; *2* — apofiza coronoidă; *3* — creasta temporală; *4* — spina lui Spix; *5* — creasta buccinatrice; *6* — fosa sublinguală; *7* — apofize genii superioare; *8* — apofize genii inferioare; *9* — condil; *10* — colul condilului; *11* — gaura mandibulară; *12* — linia milohioidiană; *13* — fosa submaxilară; *14* — foseta diagastrică.

Scanned with OKEN Scanner

Distal față de inserția milofaringianului, postero-inferior raportat la poziția molarului de minte se găsește o adîncitură osoasă numită fovea retroalveolară (sau retromolară) a lui Bowen, recomandată de către unii autori (60, 193) pentru extinderea bazei protezei sub formă de aripioară. Practica a dovedit, însă, că această indicație este valabilă numai în cazurile în care mandibula prezintă ramuri ascendente cu deschidere mare (60).

Precizăm că baza osoasă a cîmpului protetic mandibular este delimitată vestibular atît în regiunea frontală cît și a premolarilor, de către linia care separă creasta alveolară de corpul mandibulei, iar în zona molarilor, de linia oblică externă (193).

În ceea ce privește limita linguală a bazei osoase: în porțiunea centrală ea se găsește la nivelul apofizelor genii superioare, în zona premolarilor se situează la baza crestei, iar în regiunea care corespunde molarilor la nivelul liniei milohioidiene și, uneori dincolo de aceasta. Subliniem faptul că nu există o părere unitară în literatura de specialitate privitoare la delimitarea cîmpului protetic mandibular în zonele linguale, distale. Ne asociem acelor autori care indică stabilirea nivelului marginii protezei în funcție de aspectul liniei milohioidiene, evitînd acoperirea acesteia ori de cîte ori se găsește deasupra unei zone retentive, ea însăși fiind ascuțită, netolerînd presiuni. Excepție fac cazurile de atrofie foarte accentuată, în care se admite și chiar se impune (278) depășirea acestei creste cu 1–2 mm., în limitele permise de funcționalitatea mușchiului milohioidian.

— Torusul mandibular este o proeminență osoasă, rotunjită, de dimensiuni variate, care poate fi prezentă pe fața internă a corpului mandibulei, în zona corespunzătoare premolarilor, de obicei simetric, bilateral. De la caz la caz, el poate să constituie

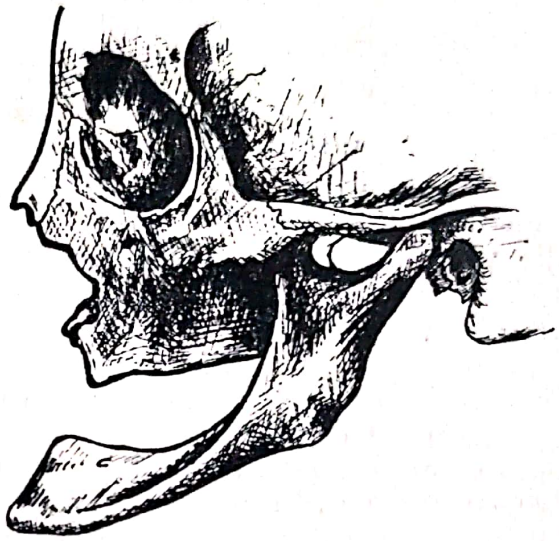

Fig. 11 — Aspectul mandibulei la un vechi edentat total.

un impediment în protezare sau să fie favorabil stabilității protezei. Torusul trebuie să fie întotdeauna decelat prin palpare și foliat pentru a evita apariția decubitusurilor dureroase la nivelul mucoasei care îl acoperă. Mai rar, în cazul unei atrofii accentuate a crestei alveolare inferioare, se impune exereza lui chirurgicală, deși, deseori, reapare după 2–3 ani de la intervenție (98).

1.3.2. Miologie

Din punct de vedere al influenței pe care o au asupra stabilității protezelor mobile și mobilizabile, se disting: mușchi dislocatori ai acestora, care se inseră perpendicular pe periferia cîmpului protetic și mușchi stabilizatori, ale căror fibre sînt orizontale, paralele cu marginile protezelor (60, 98).

Scanned with OKEN Scanner

Dintre foarte numeroşii muşchi din sfera aparatului dento-maxilar, (fig. 12 şi 13) vom prezenta în continuare doar pe aceia care au o importanţă protetică mai mare.

şi se termină în tegumentul comisurii buzelor, muşchii orofaciali prezintă particularitatea de a avea, pe lingă o inserţie la nivelul părţilor moi, şi una sau mai multe inserţii osoase,

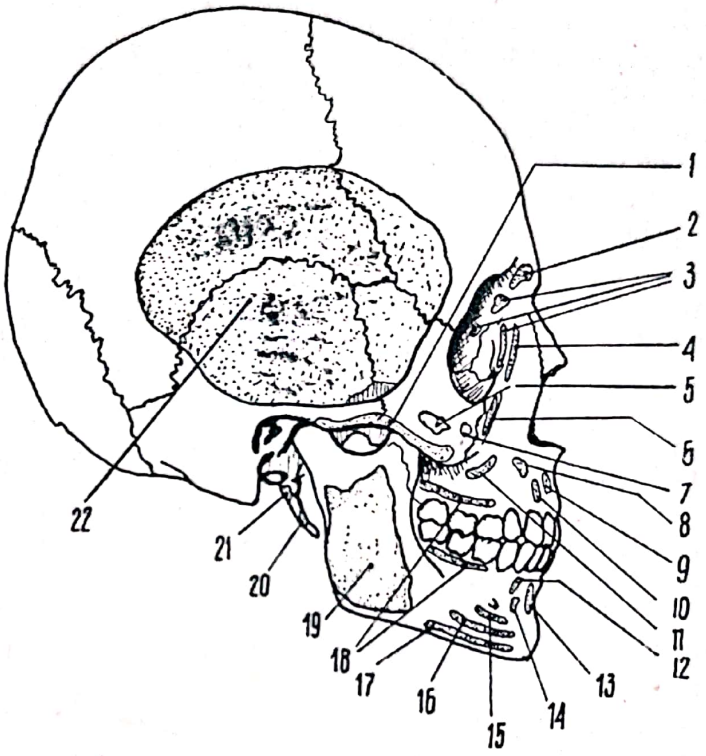

Fig. 12.

1 — M. maseter; *2* — m. corugator; *3* — m. orbicular al ochiului; *4* — m. ridicători ai buzei superioare şi ai aripei nazale; *5* — marele zigomatic; *6* — m. ridicător al buzei superioare; *7* — micul zigomatic; *8* — m. incisiv; *9* — muşchiul compresor al narinelor; *10* — orbicularul buzelor; *11* — m. ridicător al comisurii buzelor; *12* — muşchiul incisiv; *13* — muşchiul mentonier; *14* — muşchiul orbicular al buzelor; *15* — coborîtor al buzei inferioare; *16* — coborîtor al comisurii; *17* — platysma; *18* — buccinator; *19* — maseter; *20* — stiloglos; *21* — stilofaringian; *22* — muşchiul temporal.

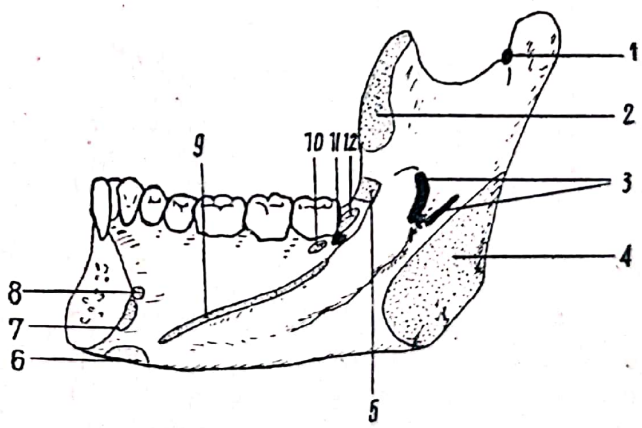

Fig. 13 — Inserţii musculare şi ligamentare la nivelul feţei interne a mandibulei:

1 — Ligamentul lateral intern al articulaţiei temporo-mandibulare; *2* — muşchiul temporal; *3* — ligamentul sfeno-maxilar; *4* — pterigoidianul intern; *5* — temporalul; *6* — pintecele anterior al digastricului; *7* — genio-hioidianul; *8* — genio-glosul; *9* — milohioidianul; *10* — buccinatorul; *11* — ligamentul pterigo-maxilar; *12* — constrictorul superior al faringelui.

Muşchii orofaciali, în centrul cărora se situează orbicularul buzelor (fig. nr. 14) se găsesc la nivelul etajelor mijlociu şi inferior ale feţei, în trei planuri suprapuse: superficial, intermediar şi profund (60).

Cu excepţia rizoriusului, care porneşte din aponevroza buccinatorului ceea ce face posibil jocul atît de variat al formei şi poziţiei lor, bine reflectat în mimică.

În cele ce urmează, ne vom opri atenţia asupra acelora dintre muşchii orofaciali care au o importanţă deosebită din punct de vedere protetic, apreciind că luarea în considerare a

Scanned with OKEN Scanner

inserţiilor acestor muşchi, a orientării fibrelor lor, cît şi a acţiunii fiecăruia dintre ei, reprezintă tot atîtea posibilităţi de asigurare a stabilităţii protezelor cît şi a efectului lor fizionomic.

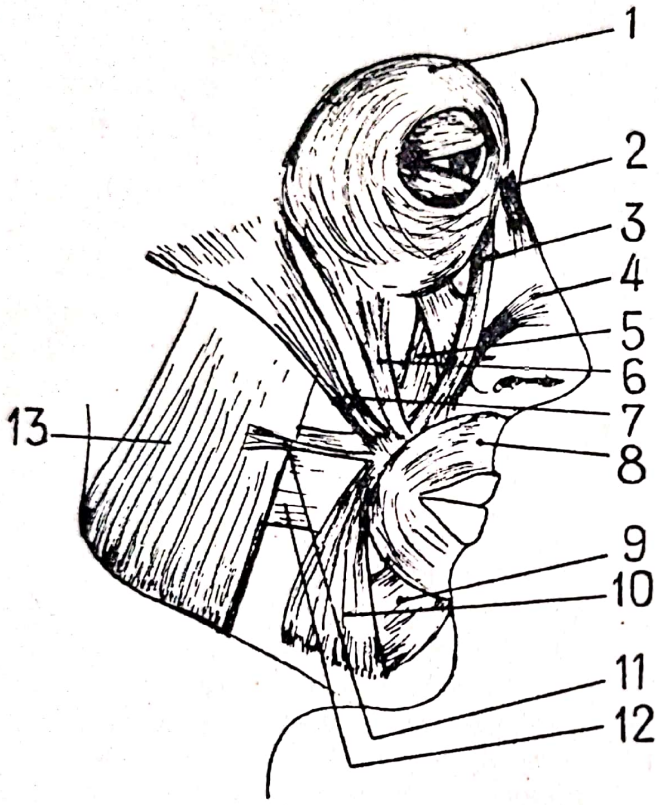

Fig. 14 — Muşchii feţei:
1 — Orbicularul pleoapelor; *2* — piramidal; *3* — ridicătorul superficial al aripei nasului şi al buzei superioare; *4* — transversul nasului; *5* — muschiul canin; *6* — micul zigomatic; *7* — marele zigomatic; *8* — orbicularul buzelor; *9* — pătratul bărbiei; *10* — triunghiularul buzelor; *11* — rizorius; *12* — buccinatorul; *13* — maseterul.

— Buccinatorul, situat în grosimea obrazului, se întinde de la ligamentul pterigomandibular pînă la comisura bucală, avînd o formă neregulat patrulateră. Dintre cele trei inserţii posterioare ale sale, două sînt osoase şi una ligamentară. Ele sînt: o inserţie înaltă şi orientată orizontal, situată pe marginea vestibulo-distală a crestei alveolare, la nivelul molarilor superiori şi al tuberozităţii, Ea constituie limita latero-distală a marginii protezei totale maxilare (208). O a doua inserţie, tot orizontală, dar joasă, în dreptul molarilor inferiori, se continuă pe creasta buccinatorului ce limitează spre vestibular trigonul retromolar. O a treia inserţie a buccinatorului, situată pe ligamentul pterigomandibular, este orientată vertical şi oferă muşchiului aspectul unei perdele întinse atunci cînd gura este deschisă. Situaţia se schimbă la închiderea cavităţii bucale, cînd buccinatorul acoperit de mucoasa jugală se pliază, formînd în vestibulul superior un spaţiu ampular denumit punga lui Eisenring, iar la nivelul vestibulului inferior aşa-numita pungă a lui Fish, ambele spaţii fiind favorabile extinderii marginilor protezelor totale.

De la aceste trei inserţii posterioare, avînd în ansamblu o formă de „U" deschis, fibrele muşchiului se orientează orizontal spre comisura bucală, unde o parte dintre ele se termină în modiolus, iar o altă parte participă la formarea orbicularului buzelor, după ce în prealabil se încrucişează în nodulii comisurali.

Buccinatorii trag înapoi comisurile labiale şi alungesc fanta bucală.

Direcţia sagitală pe care o au fibrele acestui muşchi, paralelă cu marginile protezelor, este favorabilă stabilităţii lor. Potenţarea acestui efect este urmărită de mulţi specialişti care, prin modelare sau automodelare, obţin adevărate „paturi musculare" pe suprafeţele lustruite latero-distale ale protezelor (82, 158, 177, 195, 196).

— Pătratul bărbiei (pătratul buzei inferioare) — îşi are inserţia osoasă la nivelul treimii anterioare a liniei oblice externe. Fibrele sale prezintă o orientare în sus şi spre linia mediană, ter-

Scanned with OKEN Scanner

minîndu-se în grosimea tegumentelor, la nivelul marginii de jos a orbicularului buzei inferioare. Acest mușchi trage buza inferioară în jos și în afară, exprimînd dezgustul. Direcția fibrelor sale este perpendiculară pe periferia cîmpului protetic în zona vestibulo-frontală.

– Mușchii protuberanței bărbiei pornesc de la nivelul rebordului alveolar, în dreptul incisivilor și caninilor, orientîndu-se în jos, sub formă de evantai, pînă la pielea bărbiei, pe care o ridică. Inserția lor superioară limitează extinderea la acest nivel a marginii vestibulare a protezei (98).

– Mușchii incisivi inferiori (constituind porțiunea profundă a mușchiului orbicular al buzei inferioare) se inseră pe rebordul alveolar în zona incisivilor laterali inferiori și pe tegumentul comisurii. Prin contracția lor, comisurile se apropie (ca de exemplu în timpul fluieratului sau al fumatului). Fac parte din grupul mușchilor dislocatori.

– Triunghiularul buzei inferioare își are originea în partea anterioară a liniei oblice externe a mandibulei, cu puțin mai jos decît nivelul inserției pătratului bărbiei și se termină în nodulul comisural de aceeași parte, contracția lui coboară comisura buzelor.

Importanța protetică a acestui mușchi constă în faptul că la deschiderea gurii el determină o îngustare maximă a vestibulului bucal în zona respectivă, peretele extern al acestuia aplicîndu-se strîns pe creastă sau pe fața lustruită a protezei. Hipertrofia lui creează dificultăți în protezare, necesitînd o strîmtare a arcadei dentare artificiale inferioare, în detrimentul libertății mișcărilor limbii (193).

– Orbicularul buzelor (fig. nr. 14) format din fibre dispuse concentric în jurul orificiului bucal (267) este asemuit cu un sfincter (98, 193, 212) avînd ca principal rol închiderea gurii. El permite prehensiunea alimentelor, dar are și un rol important în mimică și în fonație. Este atașat de schelet prin mici mușchi secundari (278): triunghiularul buzei inferioare, caninul, zigomaticul, a căror acțiune poate fi independentă sau combinată cu a sa.

Cea mai mare parte a mușchiului orbicular este alcătuită din prelungirea fasciculelor buccinatorului, fapt care explică de ce contracția acestor doi mușchi este întotdeauna simultană și de aceeași valoare.

Fibrele orbicularului se aplică pe fața vestibulară a crestei sau pe fața lustruită a protezei atît în repaus, cît mai ales, în întinderea pasivă, ajungînd la un spațiu vestibular virtual, fapt care are o evidentă însemnătate pentru stabilitatea protezei superioare (193). În edentația totală mandibulară, acțiunea mușchiului orbicular poate fi folosită în favoarea stabilității protezei, cu condiția ca fața lustruită a acesteia să fie modelată în acest scop, iar dinții artificiali să fie montați în mod corespunzător, nivelul marginilor lor incizale fiind situat cu 2–3 mm dedesubtul marginii libere a buzei inferioare – „linia statică" menționată de I. Kemény (193).

Mușchii extrinseci și intrinseci ai limbii, în număr de 17, sînt perechi, cu excepția lingualului superior. Din punct de vedere protetic interesează în mod deosebit mușchii genioglosi și palatoglosi.

Genioglosii se inseră pe apofizele genii superioare, de unde fasciculele lor se dispersează sub formă de evantai în corpul limbii (278), formînd o bună parte a țesutului muscular al acesteia și ajungînd la cca 1 cm de vîrful ei. Sînt principalii mușchi mobilizatori ai limbii, avînd rolul esențial în protracția ei. Participă, alături de milohioidieni, la formarea planșeului bucal. Fiind puternici și inserîndu-se pe o suprafață osoasă foarte mică, acești mușchi dezvoltă o forță mare la nivelul apofizelor genii, motiv pen-

Scanned with OKEN Scanner

tru care este deosebit de importantă delimitarea exactă, în această zonă, a marginii protezei și modelarea ei rotunjită pentru a evita apariția decubitusurilor. Demn de reținut este și faptul că există o strînsă interdependență funcțională între contracția milohioidienilor și cea a geniogloșilor, astfel încît orice jenă în funcția unora dintre acești mușchi stînjenește concomitent funcția celorlalți (98).

Palatogloșii (glosostafilinii) își au inserția superioară în vălul palatin, pe fața inferioară a aponevrozei palatine, de unde coboară, de fiecare parte, în grosimea stîlpului anterior și se termină în limbă prin fibre transversale și longitudinale. Ei ridică limba, trăgînd-o înapoi și strîmtează istmul faringian (267). Sînt mușchi dislocatori ai protezelor mobile.

Mușchii planșeului bucal: geniogloșii (descriși anterior) și milohioidienii. Aceștia din urmă sînt mușchi perechi, simetrici, avînd două inserții mobile: pe mandibulă, de-a lungul liniei oblice interne (inserție largă) și pe hioid (inserție îngustă). În stare de repaus, fasciculele posterioare ale acestui mușchi sînt aproape verticale în vecinătatea mandibulei, permițînd ca marginile amprentei luate în această poziție să depășească cu mult linia milohioidiană. În momentul în care mușchiul se contractă luîndu-și punct fix pe mandibulă, osul hioid se ridică (ex: în cursul deglutiției sau în mișcare de protracție a limbii), fibrele musculare se scurtează și, concomitent, se îndepărtează de fața internă a corpului mandibular, luînd o poziție aproape orizontală. Este evident că în

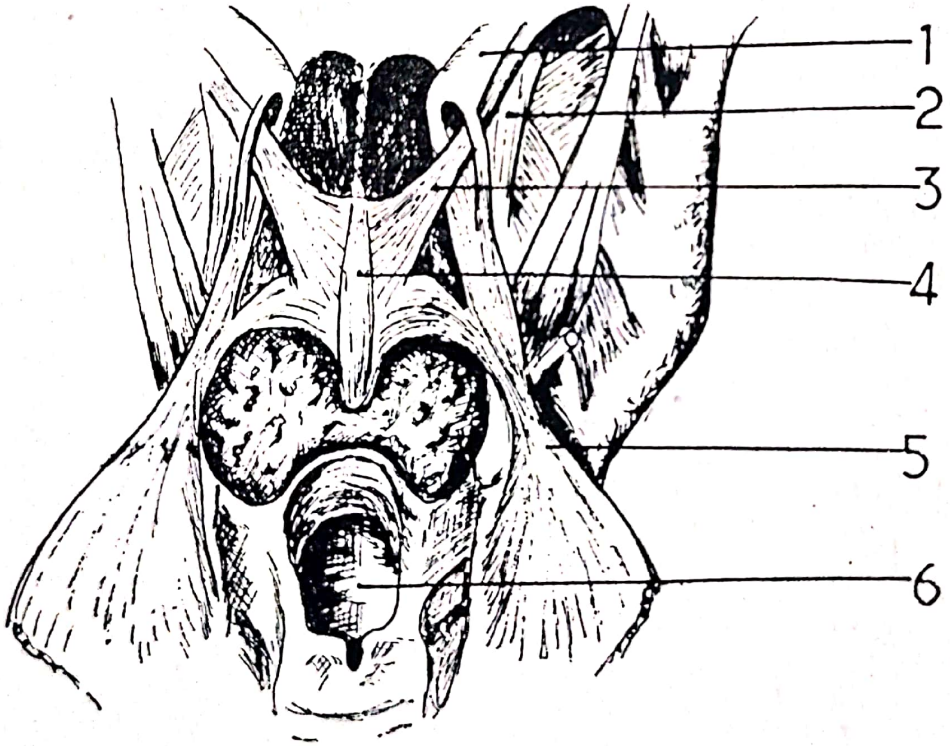

Fig. 15 — Mușchii vălului palatin:
1 — Trompa lui Eustache; *2* — peristafilinul extern; *3* — peristafilinul intern; *4* — palato-stafilinul; *5* — faringo-stafilinul; *6* — orificiul superior al laringelui.

această nouă situație, depășirea de către proteză a liniei oblice interne jenează funcționalitatea milohioidianului (278) și, concomitent, a mușchiului genioglos. De notat că milohioidienii

Scanned with OKEN Scanner

fac parte din grupul suprahioidian al mușchilor coborîtori ai mandibulei, îndeplinind această funcție atunci cînd își iau punctul fix la nivelul osului hioid.

Dintre *mușchii mobilizatori ai mandibulei*, în afara milohioidienilor, menționăm încă pentru importanța protetică pe care o prezintă, mușchii maseteri. Avînd fibrele orientate perpendicular pe periferia cîmpului protetic mandibular în regiunea vestibulară distală, ei fac parte dintre mușchii dislocatori (60). Inserția fixă a mușchiului este pe arcada zigomatică, de unde fibrele sale coboară grupate în trei fascicule: superficial, cu fibre oblice de sus în jos și înspre înapoi terminîndu-se la nivelul unghiului, a marginii și porțiunii inferioare a ramurii ascendente; un fascicul mijlociu, cu fibre orientate vertical, avînd inserția inferioară pe fața externă a ramurii ascendente, deasupra inserției fasciculului superficial; un fascicul profund, cu fibre oblice, de sus în jos și înspre înăuntru, terminîndu-se pe apofiza coronoidă.

Prin contracția lor simultană, mușchii maseteri contribuie la ridicarea mandibulei.

Mușchii vălului palatin (fig. nr. 15) rețin atenția proteticianului datorită faptului că marea lor majoritate sînt inserați perpendicular pe periferia cîmpului protetic maxilar, în zona distală. Această situație impune o delimitare foarte exactă a plăcii protezei superioare la acest nivel, erorile comise generînd fie instabilitatea acesteia, fie apariția decubitusurilor.

Dintre *mușchii faringelui*, interesează în mod particular constrictorul superior, cu precădere fasciculul său milohioidian, a cărui inserție joasă este situată la extremitatea posterioară a liniei oblice interne, venind în raport în această zonă cu marginea protezei mandibulare (208).

1.3.3. Articulația temporo-mandibulară

A.T.M. este cea mai evoluată articulație a organismului omenesc. Ea este alcătuită din elemente craniene

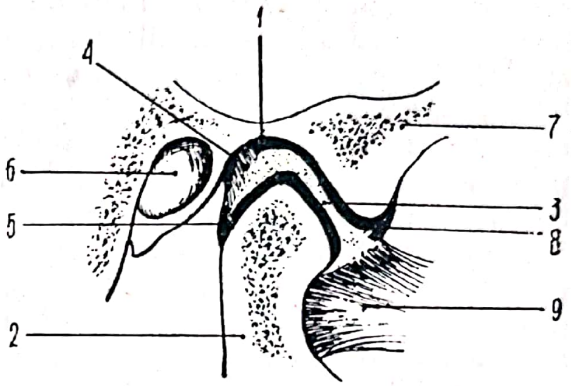

Fig. 16 — Articulația temporo-mandibulară — secțiune sagitală:

1 — Cavitatea glenoidă; *2* — condil mandibular; *3* — menisc; *4* — capsula artic; (fren meniscal posterior); *5* — capsula articulară (fren menisco-maxilar); *6* — conductul auditiv extern; *7* — apofiza zigomatică; *8* — capsula articulară; *9* — pterigoidianul extern.

(porțiunea preglaseriană a cavității glenoide și tuberculul articular), mandibulare (condilul articular) și comune (meniscul articular, capsula articulară și ligamentele extracapsulare), (fig. nr. 16). Ea este o diartroză, compusă dintr-o articulație supero-anterioară temporo-meniscală și una infero-posterioară, menisco-mandibulară (262).

Elementele craniene ale articulației temporo-mandibulare

Cavitatea glenoidă — este o depresiune profundă, semieliptică avînd axul mare paralel cu cel al condilului înapoia căruia este situată (237). La adult ea este separată de conținutul cutiei craniene printr-o boltă osoasă subțire, uneori transparentă, inaptă de a suporta presiunile masticatorii (acestea sînt transmise craniu-

Scanned with OKEN Scanner

lui prin intermediul tuberculului articular).

Diametrul transversal al cavității glenoide este mai mare decît cel sagital și orientat în mod diferit, de la individ la individ. Persoanele la care axele mari ale cavităților glenoide aparținînd celor două articulații, dreaptă și stîngă, se află în aceeași linie transversală, fac masticația prin mișcări de verticalitate, în timp ce subiecții la care aceste axe sînt oblice, folosesc în timpul masticației atît deplasări în sens vertical ale mandibulei, cît și mișcări în plan orizontal.

Adîncimea cavității glenoide (în medie 6–7 mm) este în corelație atît cu felul ocluziei cît și cu stereotipul individual de masticație. Astfel, ea este cu atît mai profundă cu cît supraocluzia frontală și cuspidarea dinților laterali sînt mai accentuate și invers (60).

Tuberculul articular. Din punct de vedere protetic este cel mai important element morfologic al A.T.M. El limitează anterior cavitatea glenoidă și poate fi considerat ca fiind rădăcina transversă a apofizei zigomatice. Prezintă o pantă posterioară (a cărei lungime sagitală este în medie de 9 mm și care asigură deplasarea anterioară a condilului mandibular) și o muchie anterioară (ce constituie limita normală a deplasării condilului înspre înainte). Oblicitatea pantei tuberculului articular variază între –5° și 55° față de planul orizontal, ea fiind în corelație cu stereotipul de masticație individual (vezi cap. 1.6., subcap. 1.6.3.2).

Condilul articular este o proeminență osoasă susținută de un col, situată în zona postero-superioară a ramurii ascendente. Forma sa este elipsoidală, lungă de circa 19 mm (237).

Morfologia condilului articular depinde de caracterele somatice ale pacientului (retrognatism, prognatism), de „tipul obișnuit de masticație", condiții de vecinătate (ex: edentații unilaterale, bilaterale), procese patologice eventuale (209).

Cei doi condili au axele mari orientate oblic înapoi, intersectîndu-se într-un punct situat la nivelul treimii anterioare a găurii occipitale. În cazurile în care unghiul pe care ele îl formează, are o valoare cuprinsă între 150–160°, stereotipul individual de masticație al persoanei investigate este frecător. Deplasarea spre stînga sau spre dreapta a punctului de întîlnire a celor două axe ar putea constitui un indiciu al folosirii dominante a unei hemiarcade în timpul masticației (60).

Fiecare dintre cei doi condili prezintă doi versanți, unul anterior și altul posterior, separați între ei printr-o creastă paralelă cu axul mare al condilului. Versantul anterior este convex. Cel posterior este aplatizat și coboară aproape vertical, îngustîndu-se. El se continuă cu marginea posterioară a ramurii ascendente.

Suprafața articulară a condilului mandibular cuprinde versantul anterior, creasta și porțiunea versantului posterior învecinată acesteia. Ea este acoperită de un strat subțire de fibrocartilaj (267).

Meniscul articular este un disc de țesut fibrocartilaginos interpus între condil și elementele craniene ale A.T.M. El are o formă caracteristică, de lentilă biconcavă, și prezintă un contur ovoid cu axul mare transversal. Grosimea sa marginală este mai mare în porțiunea posterioară decît în cea anterioară (47). El îndeplinește funcții multiple în cadrul A.T.M. (60):

– transformă cele două suprafețe articulare incongruente (ale osului temporal și cea a condilului mandibular) în suprafețe congruente;

– separă capul condilului de elementele craniene ale A.T.M. împăr-

Scanned with OKEN Scanner

ţind spaţiul articular în două compartimente distincte atît din punct de vedere morfologic, cît şi funcţional: compartimentul (camera) supero-anterior (în care se face deplasarea înspre înainte a meniscului împreună cu condilul în timpul deschiderii gurii, în mişcările de lateralitate şi de propulsie ale mandibulei) şi compartimentul infero-posterior (în care condilul face mişcări de rotaţie în jurul axului său);

– contribuie activ la deplasarea anterioară a condilului prin intermediul inserţiilor fasciculului superior al pterigoidianului extern, care, cînd se contractă trage meniscul înainte antrenînd odată cu el şi capul condilului;

– rol de tampon între suprafeţele articulare osoase.

La persoane de vîrstă înaintată, meniscul suferă un proces de atrofie. Importante modificări structurale pot apărea în diferite stări patologice: mai ales în artrite deformante, dar şi în cazul abraziunii patologice, a edentaţiilor terminale bilaterale şi a celor totale, neprotezate sau incorect tratate din punct de vedere protetic. În unele cazuri, meniscul se subţiază pînă la perforare, apărînd o comunicare în zona centrală între cele două compartimente ale articulaţiei.

Capsula articulară – este subţire şi destul de laxă. Ea se inseră sus, în jurul zonei articulare temporale şi al regiunii preglaseriene a cavităţii glenoide, iar jos, pe colul condilului (209). Capsula articulară realizează o delimitare morfofuncţională precisă a A.T.M., iar prin lichidul sinovial pe care-l secretă membrana sinovială, uşurează rotirea şi alunecarea suprafeţelor articulare (60). Peretele intern şi cel extern al capsulei sînt consolidaţi de două ligamente numite intracapsulare. Ele sînt: ligamentul intern şi ligamentul extern (temporo-mandibular) (60).

Ligamentele extracapsulare sînt în număr de trei (fig. nr. 17):

– ligamentul stilo-mandibular, inserat sus pe apofiza stiloidă a temporalului, iar jos la nivelul unghiului mandibular (60, 273);

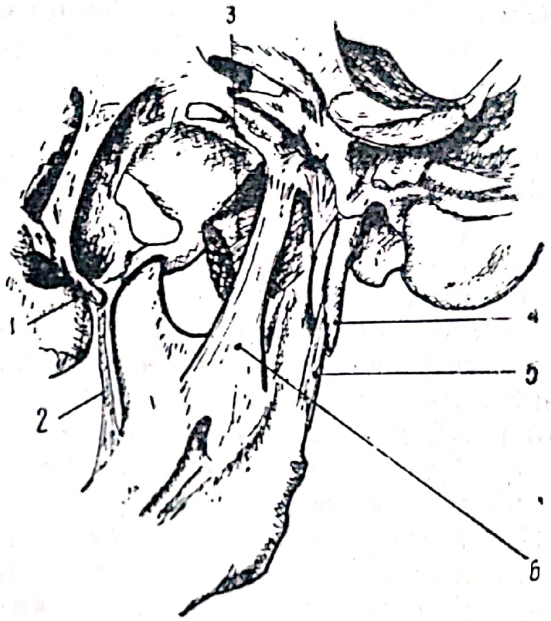

***Fig. 17* — A.T.M. — faţa internă:**
1 — cîrligul aripei interne a apofizei pterigoide; *2* — ligamentul pterigo-mandibular; *3* — pterigoidianul extern; *4* — apofiza stiloidă; *5* — ligamentul stilo-mandibular; *6* — ligamentul sfeno-mandibular.

– ligamentul sfeno-mandibular, avînd inserţia superioară pe spina angulară a osului sfenoid, iar cea inferioară pe spina lui Spix şi în jurul orificiului superior al canalului mandibular (237, 273);

– ligamentul pterigo-mandibular porneşte de la cîrligul aripii interne a apofizei pterigoide, orientîndu-se în afară, în jos şi înainte. Inserţia sa inferioară este situată la nivelul trigonului retromolar. El se foloseşte ca reper în anestezia nervului dentar inferior, precum şi pentru a delimita funcţional extremităţile disto-vestibulare ale protezelor totale şi ale celor parţiale adjuncte terminale, atît la maxilar, cît şi la mandibulă (60).

Scanned with OKEN Scanner

1.3.4. Mucoasa

Tapetează în întregime cavitatea bucală, fiind alcătuită din epiteliu şi corion (dermă). Fără a intra în detalii histologice, menţionăm în ceea ce priveşte epiteliul că este pavimentos, stratificat, nekeratinizat în cea mai mare parte a lui, avînd doar la nivelul crestelor alveolare şi al palatului dur un strat cornos foarte subţire dar rezistent care reprezintă un fenomen de adaptare la acţiunea forţelor mai mult sau mai puţin brutale ce se exercită în timpul masticaţiei asupra zonelor amintite. Epiteliul este translucid, grosimea lui fiind insuficientă pentru a-l face opac. Culoarea roşie sau roz a mucoasei se datoreşte bogatei reţele de capilare din stratul superficial al corionului (208).

După descrierea lui J. Racadot (254), corionul are în structura lui în afara elementelor banale ale ţesutului conjunctiv lax sau fibros, gheme adipoase (mai ales la nivelul palatului dur, unde formează adevărate capitonaje, dar şi la nivelul planşeului bucal), glande microscopice de tip salivar în număr foarte mare, glande mucoase, sau sero-mucoase (cu excepţia zonelor crestelor alveolare).

Submucoasa reprezentată de o tunică conjunctivă mai mult sau mai puţin laxă, fixează, în unele zone, mucoasa, de planurile profunde. Ea conţine vase, nervi şi pe alocuri (planşeul bucal) depozite adipoase abundente. Este inexistentă la nivelul crestelor alveolare şi al treimii anterioare a palatului dur (208).

Din punct de vedere protetic, la nivelul cavităţii bucale se disting două categorii de mucoasă: fixă şi mobilă (60).

Mucoasa fixă. Acoperă crestele alveolare şi bolta palatină (suprafeţe de sprijin pentru protezele mobile). Corionul său este dens, gros şi aderent la periost în toate regiunile supuse presiunilor (creste, papile bunoide), fără interpunerea de ţesut submucos (208, 254). În zona rafeului median, fibromucoasa este subţire şi aderentă. La nivelul bolţii palatine, în regiunea premolarilor, între sutura intermaxilară şi creasta reziduală, stratul reticular al ţesutului conjunctiv abundă în ţesut adipos, în timp ce în regiunea molarilor, submucoasa este bogată atît în ţesut glandular cît şi adipos, continuîndu-se în regiunea palatului moale. Această structură, asemănătoare unei perne hidraulice face posibilă o repartizare uniformă a presiunilor în regiunea distală a cîmpului protetic superior, iar pelicula salivară asigurată de glandele palatine face ca frecarea protezei de suprafaţa mucoasei în această zonă să fie bine suportată de pacient (208).

Gradul de compresabilitate a mucoasei fixe, cunoscut sub denumirea improprie de „rezilienţă" este, în medie, de 0,5 mm*. El nu este acelaşi în diferite porţiuni ale cîmpului protetic superior şi inferior, variind totodată de la pacient la pacient.

Porţiuni mai mult sau mai puţin întinse de mucoasă aşa-zisă „rezilientă" se găsesc uneori la nivelul crestelor alveolare şi întotdeauna pe bolta palatină. Aceasta din urmă prezintă în mod evident trei zone de rezilienţă, diferită, în funcţie de structura mucoasei, care după E. Costa (60) sînt: zona glandulară, cu compresibilitatea maximă, cuprinzînd mucoasa din treimea posterioară a palatului dur, de o parte şi de alta a rafeului median; zona grăsoasă, cu rezilienţă medie, la nivelul rugilor palatine (papilelor bunoide); zona fi-

* Rezilienţa mucoasei este apreciată diferit în literatura de specialitate. După Kelescian, ea variază între 0,4–0,9 mm; Steiger — 0,4–2 mm; Ackermann: 0,5 mm; Roucoules: 0,3–0,4 mm (autori citaţi de nr. 92).

Scanned with OKEN Scanner

broasă, cu compresibilitate minimă, cuprinzînd versantul palatin al crestelor alveolare şi sutura sagitală.

Suprafaţa cîmpului protetic acoperită cu mucoasă fixă prezintă teritorii lori de minimum 4 mm). O mare importanţă are şi mucoasa acoperitoare care trebuie să urmărească cu fidelitate planul osos subiacent. În montarea dinţilor artificiali, pentru a evi-

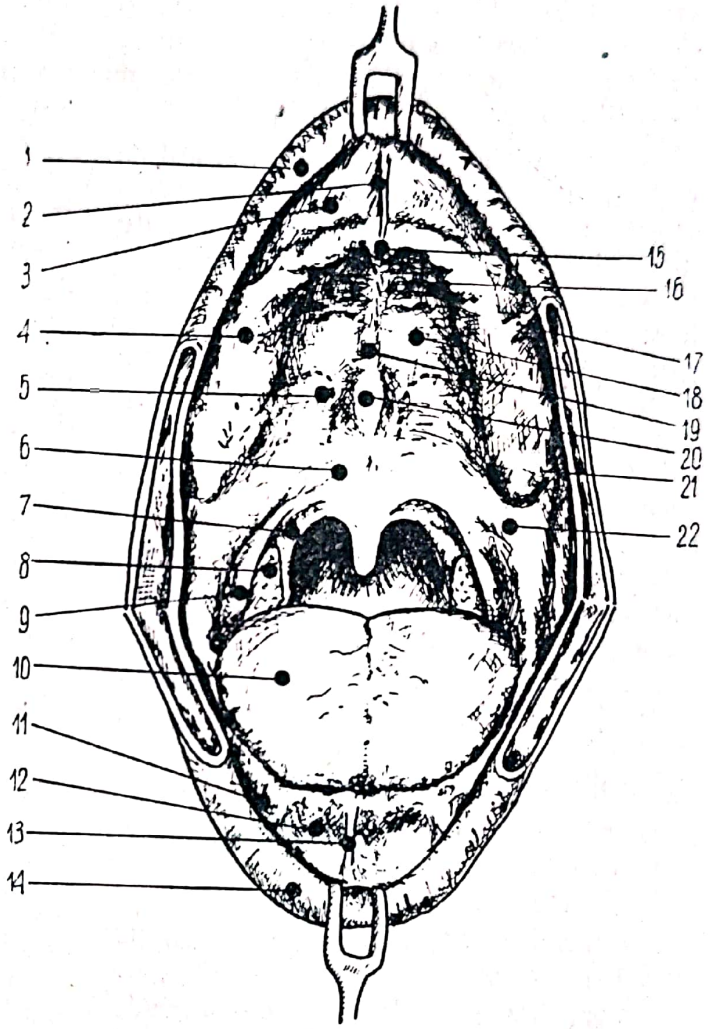

Fig. 18 — Imaginea cavităţii bucale larg deschise la un edentat total:

1 — Buza superioară; *2* — frenul buzei superioare; *3* — fund de sac vestibular superior; *4* — creasta alveolară; *5* — zonele lui Schröder; *6* — palatul moale; *7* — arc palato-faringian; *8* — amigdala palatină; *9* — arc palato-glos; *10* — limba; *11* — bridă laterală; *12* — fund de sac vestibular inferior; *13* — frenul buzei inferioare; *14* — buza inferioară; *15* — papila incisivă; *16* — rugi palatine; *17* — brida laterală; *18* — palatul dur; *19* — rafeul median; *20* — torus maxilar; *21* — tuberozitate maxilară; *22* — plica pterigo-mandibulară.

mai mult sau mai puţin apte de a suporta presiuni şi de a favoriza stabilitatea protezelor, aşa-numiţii indici biologici pozitivi şi negativi (14) (fig. nr. 18).

Indicii biologici pozitivi sînt:

a) la maxilar:

— creasta alveolară. Ea este cu atît mai favorabilă protezării cu cît este mai pronunţată (după R. Sangiuolo — 273 —, înălţimea ei apreciată în raport cu profunzimea vestibulului este favorabilă numai la va-

ta antrenarea protezei în afara conului de sustentaţie a lui Robin (bascularea) sub influenţa forţelor masticatorii, se ţine cont, printre altele şi de centrul crestelor alveolare.

— Tuberozităţile maxilare, sînt convexităţi osoase mai mult sau mai puţin proeminente, situate la extremităţile posterioare ale crestei alveolare superioare, acoperite de o fibromucoasă a cărei grosime variază de la caz la caz. Atunci cînd sînt bine formate şi de consistenţă fermă, ele

Scanned with OKEN Scanner

constituie elemente pozitive care pot asigura într-o oarecare măsură stabilitatea protezei în sens postero-anterior şi, mai ales, în sens lateral (14).

b) La mandibulă:

— creasta alveolară (în cazul în care ea este bine exprimată, învelită de o mucoasă sănătoasă, aderentă la planul osos, constituie un factor favorabil reuşitei protezării).

— Trigonul retromolar delimitat: vestibular, de inserţia muşchiului buccinator; oral, de ultimele fibre ale muşchiului milohioidian; distal, de plica pterigo-mandibulară. Inserţiile musculo-ligamentare din această regiune nu permit resorbţia peretelui distal al alveolei ultimului molar, el constituind baza osoasă a formaţiunii denumite tubercul mandibular (piriform). Această formaţiune, tapisată de un ţesut complex, a cărui consistenţă variază de la individ la individ (60) trebuie să fie întotdeauna acoperită de baza protezei inferioare, în măsura în care situaţia o permite (de obicei cele 2/3 anterioare, nedepăşindu-se nivelul inserţiei ligamentului pterigo-mandibular).

Referitor la indicii biologici negativi, ei sînt:

a) la maxilar:

— rafeul median — proeminenţă liniară mai mult sau mai puţin pronunţată, cu direcţia medio-sagitală, tapisată de o mucoasă subţire, sensibilă la presiuni. Limita sa anterioară o constituie papila incisivă, iar extremitatea lui posterioară se întîlneşte cu un alt indice negativ, acoperit însă de mucoasă mobilă: vălul palatin;

— torusul palatin (fig. nr. 18), amplasat de-a lungul rafeului median şi învelit ca şi acesta de o fibromucoasă subţire aderentă, inaptă de a suporta presiuni;

— papila incisivă care acoperă gaura palatină anterioară şi care la rîndul ei trebuie menajată prin foliere;

— rugile palatine (papilele bunoide) — variabile ca număr, traiect şi volum, sînt dispuse de o parte şi de alta a rafeului median, ca nervurile unei frunze (14). Atît rugile palatine cît şi papila incisivă participă la articularea fonetică corectă a limbii. Ele sînt totodată elemente asociate ale reflexului gustativ. Pentru a evita perturbările funcţiunilor amintite, consecutive acoperirii acestor formaţiuni anatomice cu baza acrilică, ele trebuie despovărate şi reproduse pe faţa lustruită a protezei;

— zonele neutre palatine (zonele lui Schröder) — situate de o parte şi de alta a rafeului median sînt delimitate anterior de o linie imaginară care trece la nivelul corespunzător feţelor meziale ale molarilor de 6 ani; posterior nu există o limită bine definită, zonele lui Schröder continuîndu-se cu alt element negativ: vălul palatin, spre rafeu la 1—2 cm distanţă de axul median, spre lateral la circa 1 cm de coletul dinţilor (la pacientul dentat). Aceste zone sînt acoperite de o mucoasă cu un grad de depresibilitate accentuat. În profunzime, ele sînt traversate de un pachet vasculo-nervos important (arterele palatine superioare şi nervii palatini anteriori), înglobat în ţesut glandular rezilient. În mod excepţional aceste zone necesită luarea unor măsuri de despovărare (273);

— proeminenţe osoase tapisate de mucoasă subţire, sensibilă la presiuni şi creste flotante care necesită intervenţii chirurgicale preprotetice.

b) La mandibulă indicii biologici negativi (fig. nr. 19) sînt reprezentaţi de:

— tăblia internă incisivo-canină în cazurile în care ea este retentivă în sens vertical, acoperită de o mucoasă sensibilă care se ulcerează cu uşurinţă;

Scanned with OKEN Scanner

— liniile oblice interne, loc de inserție al mușchilor milohioidieni. Ele sînt cu atît mai defavorabile cu cît au aspectul unor creste mai ascuțite, netolerînd presiuni, iar zona osoasă subiacentă este retentivă;

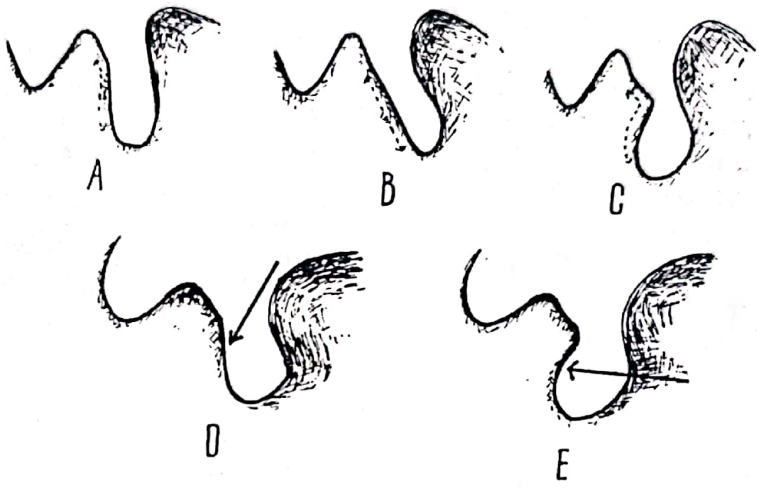

Fig. 19.

A, B, C — Diverse înclinări ale tăbliei interne în zona frontală.
D — Fața internă a mandibulei, verticală sub nivelul liniei oblice interne; *E* — Zonă retentivă dedesubtul liniei oblice interne.

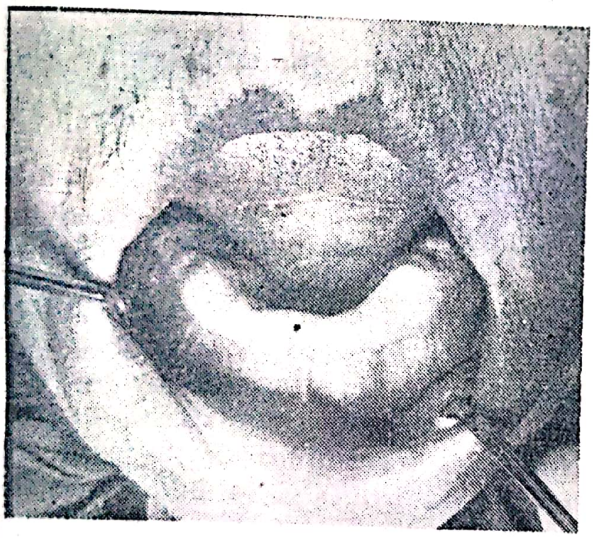

Fig. 20 — Torus mandibular (Foto).

— torusurile mandibulare (fig. 20). Ele trebuie întotdeauna decelate prin palpare și despovărate, mucoasa care le acoperă fiind inaptă de a suporta presiuni.

Mucoasa mobilă. Din punct de vedere protetic ea este de două categorii: activ-mobilă și pasiv-mobilă (60).

A. Mucoasa activ-mobilă acoperă buzele, obrajii, vălul palatin, pilierii și planșeul bucal. Ea este pusă în mișcare de mușchii subiacenți sau din vecinătate.

Această mucoasă nu poate fi acoperită de proteză care trebuie să ocolească toate formațiunile anatomice ale căror mișcări îi pot compromite stabilitatea.

În cele ce urmează vom prezenta în mod succint indicii biologici negativi legați de prezența mucoasei activ-mobile (fig. 18).

— vălul palatin și stîlpii săi anteriori. Din punct de vedere protetic interesează în mod deosebit limita dintre palatul dur și palatul moale. O amprentă finală corectă trebuie să redea cu fidelitate această limită și, în egală măsură jocul mucoasei mobilizate de către ligamentele pterigomaxilare (în zona distală a extremităților crestei alveolare superioare);

— frîul buzei superioare și cel al buzei inferioare. Sînt plici mucoase, care la pacienții dentați pleacă de la nivelul coletelor incisivilor centrali și, mergînd peste mucoasa crestei alveolare, se termină pe cea a buzei respective (60). La pacienții edentați, inserția alveolară a acestor frîuri prezintă importanță pentru stabilitatea

Scanned with OKEN Scanner

protezelor totale, ale căror margini trebuie să le ocolească. În cazul unor inserții joase la maxilar sau inserții înalte la mandibulă se impun intervenții chirurgicale proprotetice;

– ligamentele alveolo-bucale (bridele laterale), situate atît la maxilar cît și la mandibulă în regiunea premolarilor, separă vestibulul labial de cel bucal. Inserțiile lor pot fi corectate chirurgical în cazurile în care se apreciază că pot compromite stabilitatea viitoarelor proteze totale;

– frîul limbii (plica linguo-alveolară) prezentă în porțiunea anterioară a planșeului bucal pe linia mediană. Ca toate celelalte formațiuni de mucoasă activ-mobilă menționate anterior și el trebuie evitat de marginea protezei pentru a preveni atît instabilitatea acesteia cît și producerea unor ulcerații dureroase.

B. Mucoasa pasiv-mobilă (zona neutră a mucoasei) – se situează la nivelul fundurilor de sac vestibulare și linguale, de-a lungul liniei (sau zonei) „Ah" și pe tuberculii mandibulari, interpunîndu-se între mucoasa fixă și cea activ mobilă. Acoperirea ei integrală de către marginile protezelor totale face posibilă apariția efectului de succiune, favorizînd buna funcționalitate a protezei.

1.4.

Evoluția edentației totale. Cauzele și formele de atrofie. Consecințele și problemele ce le ridică

Evoluția edentației totale decurge, de obicei, într-un ritm discontinuu. Imediat în urma extracției se produce o rapidă resorbție gingivo-alveolară. Plăgile postextracționale vor suferi un proces de cicatrizare, iar țesutul conjunctiv format va fi înlocuit treptat cu cel osos. Cu timpul se instalează un proces de atrofie fiziologică, ce modifică aspectul cîmpului protetic, fiind condiționat de factorii: cauza pierderii dinților, ordinea cronologică a extracțiilor, modul cum au fost efectuate aceste extracții (traumatizante sau nu), vîrstă etc.

Acest fenomen de involuție se caracterizează prin modificarea aspectului crestelor alveolare (reducerea lor în volum), cu consecințe din ce în ce mai defavorabile asupra reușitei protezării totale. El se datorează, după E. Costa (58), fie inactivității, fie supraexcitației în timpul masticației datorită suprasolicitării cîmpului protetic și, în ultimă instanță, senilității.

Un rol important care revine proteticianului este de a interveni la timp, instituind o terapie funcțională, pentru a evita primele două forme de atrofie.

Astfel, în scopul împiedicării instalării unei atrofii de inactivitate, în nici un caz nu se va aștepta conform vechii concepții, cîteva luni după ultimele extracții, deoarece tocmai lipsa stimulilor funcționali este responsabilă de instalarea acestei forme de atrofie. Este bine să se treacă la protezare după aproximativ 4–5 zile de la înlăturarea dinților sau chiar imediat, prin confecționarea precoce a unei piese protetice (proteză totală imediată).

În preocuparea de a asigura de la început o repartizare judicioasă a presiunilor masticatorii asupra cîmpului protetic, cele mai bune rezultate au fost obținute prin confecționarea protezelor totale imediate, căptușite cu material rezilient (de tipul copo-

Scanned with OKEN Scanner

limerilor acrilici) favorabil recondiționării țesuturilor cîmpului protetic. În lipsa acestor materiale se pot efectua proteze totale imediate ce vor trebui să fie, însă, rebazate după o anumită perioadă de timp, cu rășini acrilice nereziliente, pentru a împiedica apariția instabilității pieselor protetice ce favorizează instalarea atrofiei de suprasolicitare și determină pierderea avantajului de a putea dirija formarea unor creste alveolare favorabile protezării.

În ceea ce privește atrofia prin supraexcitație, ea poate fi evitată prin asigurarea tuturor condițiilor pentru obținerea unor piese protetice echilibrate, ținîndu-se cont de natura antagoniștilor.

În acest sens, o deosebită importanță trebuie acordată, după Sharry și Swenson (citați de nr. 262), cazurilor clinice de edentații totale unimaxilare, la care antagoniștii sînt arcade dentare naturale și integre. În astfel de situații, din cauza intensității presiunilor masticatorii, se vor produce resorbții rapide și dureroase ale crestelor alveolare. Fenomenul este mai pregnant la nivelul mandibulei, întrucît suprafața redusă a zonei de sprijin este deseori acoperită cu o mucoasă fină și fragilă pe fondul subiacent dur osos. Remediul constă în executarea unei piese protetice la care dinții artificiali să aibă dimensiuni reduse, asigurîndu-se totodată o echilibrare ocluzală perfectă față de arcada dentară maxilară antagonistă.

După autorii francezi R. Devin (81), P. Buchard (31) și J. Lejoyeux (211), toate cazurile nefavorabile protezării, (în special cele ce prezintă creste alveolare flotante) trebuie tratate fie chirurgical, fie postprotetic, prin rebazare cu material rezilient. Ca urmare a executării unor proteze totale de tranziție căptușite de mai multe ori cu materiale plasto-elastice de tipul copolimerilor acrilici, se va putea realiza recondiționarea țesuturilor, permițînd ulterior efectuarea reprotezării cu mai mult succes. Rezultatul favorabil se datorește obținerii unor suprafețe de sprijin capabile de a „absorbi" puternicele presiuni masticatorii transmise de către maxilarul dentat prin intermediul noilor piese protetice.

Din punct de vedere al toleranței biologice a protezei totale și a evitării apariției unei atrofii prin suprasolicitare, în cazurile în care antagoniștii sînt reprezentați de lucrări protetice conjuncte, accentul se va pune pe controlul exigent al acestora, urmărind măsura în care corespund principiilor biomecanice cunoscute. În cazul depistării unor situații necorespunzătoare, se va trece la o nouă protezare fixă, obținîndu-se un „plan protetic nepatogen" după care se va confecționa proteza totală antagonistă.

Aspecte particulare ridică edentațiile parțiale terminale unilaterale și cele bilaterale ce necesită o protezare mobilizabilă, la care după J. Lejoyeux (209) stabilitatea protezei totale depinde de cea a piesei protetice antagoniste.

În cazul „rezolvării" unei edentații parțiale clasa a II-a Kennedy printr-o protezare clasică, efectul nociv se manifestă nu numai la nivelul cîmpului protetic respectiv, ci și al celui antagonist. Datorită ancorajului defectuos și totodată a faptului că bolnavul în mod reflex caută să se folosească de suprafața ocluzală a hemiarcadei existente, se va produce o resorbție unilaterală rapidă și intensă a crestei alveolare susținătoare a protezei totale, precum și o atrofie a zonei de sprijin a șeii protezei parțiale, ca urmare a înfundării bazei la acest nivel, compromițîndu-se, astfel, din ce în ce mai mult, stabilitatea ambelor piese protetice.

Scanned with OKEN Scanner

Consecința acestor suprasolicitări este considerată de către W. Drum (88) ca un fenomen de autodistrucție, efect al unei parafuncții iatrogene. Ea poate fi evitată, după Tabet, Rigolet, Martinet, Nally, Mac Cracken și Applegate (autori citați de nr. 262, 277) printr-o protezare mobilizabilă scheletată cu ancorare rigidă sau semirigidă și cu șei terminale extinse. Modul amintit oferă posibilitatea repartizării judicioase a forțelor masticatorii la nivelul dinților naturali restanți pe cîmpul protetic edentat parțial și asupra crestei total edentate. Totodată, pentru a se putea favoriza o optimă masticație bilaterală și simetrică, nu vom ezita să facem o remodelare coronară a dinților laterali restanți, în scopul obținerii unor suprafețe ocluzale înguste în sens vestibulo-palatinal sau vestibulo-lingual, aceasta contribuind la diminuarea apreciabilă a forțelor masticatorii transmise protezei totale (314).

În ceea ce privește atrofia senilă, ea nu poate fi evitată și nici înlăturată. În astfel de cazuri examenul histologic la nivelul crestei alveolare relevă lacune de mari dimensiuni în substanța osoasă, dînd imaginea tipică de osteoporoză senilă. Totuși, se întîlnesc cazuri, (printre edentații totali ce au o vîrstă înaintată) care prezintă creste alveolare bine formate, fără a avea modificările menționate mai sus. O astfel de situație se datorește, probabil, instalării edentației la o vîrstă relativ tînără.

Cercetările lui Hirsch, Cimasoni, Held, Ostlund, Kapur (citați de nr. 168) au arătat că datorită deshidratării generale a țesuturilor, ca urmare a tulburărilor de echilibru hidric și electrolitic ce acompaniază senilitatea se produce și o scădere a elasticității mucoasei ce acoperă crestele alveolare, precum și diminuarea grosimii ei.

Medicului stomatolog îi revine sarcina de a cunoaște în ce stadiu de evoluție se încadrează modificările cîmpului protetic, pentru a putea lua măsurile cuvenite, în vederea asigurării executării unor proteze totale cu o funcționalitate optimă.

După opinia majorității specialiștilor, atrofia poate fi simetrică sau asimetrică. Ea este întotdeauna centripetă la nivelul maxilarului și centrifugă la mandibulă, exceptînd regiunea incisivă, unde inițial este centripetă.

Schröder și Russov au descris trei tipuri de atrofii la nivelul maxilarului edentat total, iar Köller și Schröder (autori citați de nr. 58, 266) patru tipuri la mandibulă, așa după cum urmează:

La maxilar (fig. nr. 21):

— tipul I este caracterizat prin prezența unei creste alveolare pronunțate, înguste, depășind cu mult nivelul bolții palatine și avînd tuberozități bine exprimate;

— tipul II prezintă o creastă alveolară lată, turtită din cauza atrofiei mai pronunțate, depășind cu puțin nivelul bolții palatine. Tuberozitățile sînt mai puțin exprimate, mai șterse;

— tipul III se caracterizează prin dispariția crestei alveolare și printr-o boltă palatină plată. Tuberozitățile sînt complet șterse.

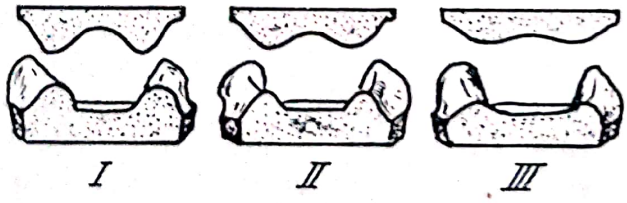

Fig. 21 — Tipurile de atrofie la maxilar.

Scanned with OKEN Scanner

La mandibulă:

– tipul I. Atrofie uniformă, creastă alveolară avînd peste tot aproximativ aceeaşi înălţime.

Această situaţie clinică este foarte rară, ea presupunînd că pierderea dinţilor s-a produs aproape în aceeaşi perioadă de timp.

– Tipul II se caracterizează printr-o atrofie foarte accentuată care interesează şi corpul mandibular.

Din cauza intensităţii procesului de resorbţie, creasta este dispărută şi înlocuită printr-o depresiune delimitată de linia oblică internă şi externă.

– Tipul III. Creasta alveolară este atrofiată lateral şi păstrată frontal, datorită faptului că dinţii laterali s-au pierdut mai de timpuriu în raport cu cei frontali. La acest tip, cauza edentaţiei totale nu se datoreşte unei parodontopatii.

– Tipul IV. Creasta alveolară este păstrată lateral, şi atrofiată în regiunea frontală. Cauza pierderii dinţilor s-ar datora unei parodontopatii.

(Cele 4 tipuri de atrofii sînt reprezentate în fig. nr. 22).

În sfîrşit, dorim să amintim din nou că uneori atrofia poate fi la mandibulă de aşa natură încît să intereseze chiar linia oblică externă. În această situaţie găurile mentoniere sînt la nivelul „pseudo-crestei alveolare". Inserţiile muşchilor incisivi şi mentonieri din poziţia laterală ajung într-o poziţie superioară, putînd deveni o cauză a instabilităţii protezei totale. Bineînţeles găurile mentoniere vor trebui protejate de presiunile transmise prin intermediul bazei protezei (se face folierea modelului final la acest nivel).

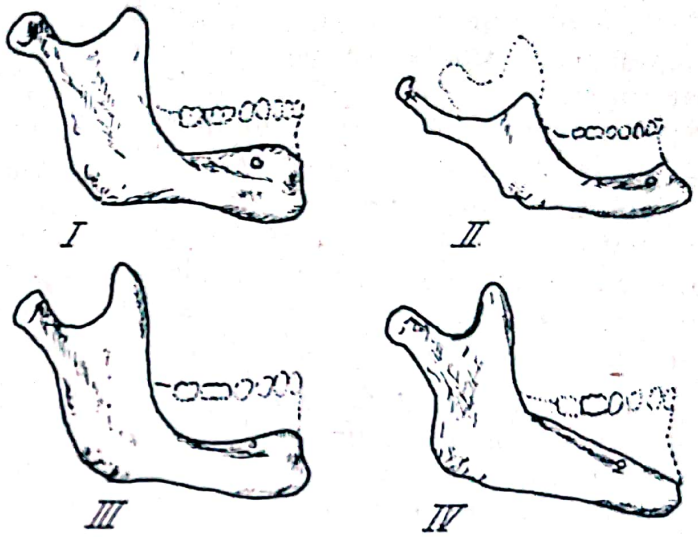

Fig. 22 — Tipurile de atrofie la mandibulă.

Din cele relatate anterior reiese că atrofia alveolară poate modifica foarte mult forma cîmpului protetic, ea fiind variată în funcţie de cronologia şi cauzele pierderii dinţilor (în etape succesive, extracţii recente, tardive, foarte rar într-o singură şedinţă, pe fondul sau nu al unei parodontopatii). Aceste modificări pot fi favorabile sau defavorabile protezării.

În mod deosebit se va acorda atenţia cuvenită depistării acelor afecţiuni ce pot influenţa negativ cîmpul protetic, ca urmare a instalării unor resorbţii osoase accentuate însoţite de o sensibilitate pronunţată a mucoperiostului zonei de sprijin (175). Printre acestea pe prim plan se situează osteoporozele de carenţă vitaminică, cele endocrine ce apar secundar în diabet, cele din hipertiroidism sau din sindromul lui Cushing.

Fenomene de halistereză caracteristice osteomalciei pot să apară şi

în anumite perturbări ale metabolismului fosfo-calcic, cum sînt cele din boala lui Recklinghausen (osteodistrofia fibroasă generalizată). În maladia lui Paget în cadrul căreia există tulburări profunde ale procesului de remaniere permanentă a țesutului osos (distrugere și proliferare anarhică), de asemenea pot apărea atrofii întinse însoțite de dureri, mai ales la nivelul tuberozităților maxilare (143, 175, 205).

Față de aceste situații deosebite, rezultate favorabile au fost obținute prin căptușirea cu materiale reziliente de durată a protezelor totale ce s-au executat (119).

Pentru medicul stomatolog nu este indiferentă analiza rapoartelor între cele două creste alveolare în trei planuri: frontal, orizontal și sagital (31). Astfel, în situația în care discrepanța dintre atrofia centripetă a maxilarului edentat total și cea centrifugă de la nivelul mandibulei este foarte pregnantă, ridică probleme deosebite în ceea ce privește felul montării dinților artificiali ai protezelor totale.

Concomitent cu procesul de atrofie osoasă, au loc variate transformări ale mucoasei ce acoperă cîmpul protetic edentat total, ele putîndu-se prezenta sub următoarele aspecte:

– mucoasa mobilă (balantă sau sub forma unei „creste de cocoș", care nu urmează, paralel, atrofia osoasă);

– mucoasa subțiată (atrofică), apare sub forma unei membrane fine;

– mucoasa îngroșată, caracterizată prin prezența unui bogat țesut lax situat între periost și mucoasă.

La nivelul fundurilor de sac, de asemenea apar modificări în sensul că ele se îngustează paralel cu atrofia oaselor maxilare. Normal, aceste funduri de sac la un subiect dentat, sînt plasate la o distanță de 5 mm de planul apexian al dinților în spre corpul maxilarului (58).

În funcție de modificările cîmpului protetic survenite ca urmare a atrofiei, se impune ca alegerea materialului și a tehnicii de amprentare, atît preliminară cît și finală, să se facă cu mult simț de discernămînt, numai astfel putîndu-se asigura ulterior executarea unor proteze totale cu eficiență curativă și profilactică maximă. Această problemă este descrisă în mod deosebit de clar și convingător în monografia lui L. Ene: „Amprenta în edentația totală" (98).

1.5. Obiectivele și cerințele profilactice ale bazelor protezelor totale

Cu toate progresele realizate în domeniul profilaxiei și terapiei afecțiunilor odontale și parodontale, este veridică afirmația lui J. Rouqote (citat de nr. 139) că „edentația totală continuă să fie o infirmitate frecvent întîlnită în practica proteticii dentare".

Majoritatea autorilor, printre care: M. Dechaume (76), J. Lejoyeux (209), K. M. Tucker (315), R. B. Lytle (217), G. A. Lammie, H. T. Perry, B. D. Crum (204), K. Kapur, G. Shklar (189), F. Gasser (113), la noi E. Costa și colaboratorii (63) și alții, consideră că responsabilitatea majoră care îi revine medicului este aceea de a realiza piese protetice mobile cu o funcționalitate optimă, care să corespundă exigențelor de ordin profilactic, menite să împiedice apariția unor reacții mucozale variate imediate și tardive și să evite instalarea unei atrofii rapide a crestelor alveolare.

Este cunoscut faptul că în urma

Scanned with OKEN Scanner

pierderii integrale a dinților, mucoperiostul se va adapta mai greu la solicitările impuse de presiunile masticatorii transmise lui prin intermediul protezei totale. Aceasta va determina, în situațiile depășirii limitei fiziologice de suportabilitate, apariția unor efecte nocive la nivelul suportului mucoosos al cîmpului protetic, modificări care sînt în mod evident în defavoarea integrării biologice a piesei protetice. Pentru considerentele menționate, E. Costa și colab. (58) atrag atenția asupra faptului că „protezele totale nu trebuie să dea naștere unor presiuni supradozate asupra țesuturilor cavității bucale și a celor aparținînd articulațiilor temporo-mandibulare, care să ducă la leziuni inflamatorii acute sau cronice, ci din contra, să le stimuleze".

J. B. Woelfel, G. C. Paffenbarger, W. T. Sweeney (329), E. W. Skinner și R. W. Phillips (292) scot în evidență importanța asigurării sinergiei bazei protetice față de cîmpul protetic, printr-o adaptare cît mai fidelă. Din formularea lui F. D. Moore (231) că „o restaurare protetică deformată, care exercită presiuni excesive asupra osului subiacent, se poate considera mai degrabă ca o piesă ortodontică, decît una protetică", reiese grija deosebită ce trebuie să se acorde realizării unor baze de mare precizie.

Jores (citat de nr. 208), studiind influența presiunilor asupra substratului osos al cîmpului protetic, a ajuns la următoarele concluzii:

— presiunea continuă duce la resorbția osoasă;

— presiunea discontinuă, separată de intervale de repaus prea scurte, acționează ca și cum ar fi continuă;

— presiunea discontinuă, cu intervale de repaus prelungite, favorizează osteogeneza.

Cu toată evoluția pînă în prezent a metodelor și tehnicilor în realizarea bazelor definitive ale protezelor mobile, fie ele din compuși macromoleculari (acrilici, polistirenici, poliamidici, rășini epoxidice) sau din aliaje metalice turnate (aur platinat, crom-cobalt, aluminiu), constatăm că ele nu pot corespunde tuturor exigențelor biomecanice și de toleranță biologică în spiritul conservării țesuturilor care le suportă. Din contra, folosirea lor — în special a rășinilor sintetice — ridică o serie de probleme, a căror rezolvare stă, încă, în atenția specialiștilor, reieșind după unii autori americani ca: D. A. Atwood, L. Harris, J. B. Woelfel, A. A. Yurkstas și A. A. Brewer (10), că la ora actuală încă nu s-a descoperit un material ideal de bază protetică. Ei au precizat 58 de cerințe, pe care le-au sistematizat în 7 grupe. Dintre acestea vom reda — în scop orientativ — doar pe cele mai importante, după cum urmează:

1. Compatibilitatea fiziologică:

— să nu fie toxic;

— să nu fie cancerigen;

— să nu fie alergen;

— să păstreze integritatea țesuturilor;

— să favorizeze secreția salivară normală.

2. Compatibilitatea cu organele de simț ale pacientului:

— să se adapteze cît mai perfect și să reproducă cît mai fidel țesuturile cavității bucale;

— să aibă o gamă largă de nuanțe de culori, corespunzînd sub raport estetic;

— să fie durabil;

— să fie inodor și insipid;

— să fie bun conducător termic (imediat);

— să fie ușor.

Scanned with OKEN Scanner

3. Cerințe de ordin funcțional:
– să fie suficient de rigid ca dinții artificiali să secționeze și să prelucreze alimentele;
– să nu deranjeze funcțiile aparatului dento-maxilar.
4. Cerințe igienice:
– să nu fie penetrabil pentru microorganisme;
– să nu fie poros;
– să nu absoarbă lichidele;
– să fie ușor de umezit;
– să fie facil de curățat.
5. Cerințe privind durabilitatea:
– să nu fie influențat de către factorii mediului bucal: microorganisme, mîncăruri, băuturi, droguri medicamentoase, substanțe acide și alcaline slabe;
– să nu fie fragil (rezistență mecanică);
– să aibe stabilitate dimensională;
– să aibe tensiuni interne minime;
– să asigure o joncțiune bună cu alte materiale de bază și cu dinții artificiali;
– să nu fie inflamabil;
– să reziste la frecare și abraziune;
– să fie de lungă durată.
6. Cerințe privind adaptabilitatea la problemele clinice:
– să fie ajustabil;
– să fie ușor de reparat;
– să fie ușor de rebazat;
– să fie combinabil cu alte materiale (chiar reziliente).
7. Cerințe de ordin material:
– proces simplu de confecționare;
– aparatura necesară să nu fie costisitoare;
– să nu reclame pregătire specială din partea tehnicianului;
– să aibă un preț de cost redus.

În contextul materialelor existente ce pot fi folosite ca baze ale protezelor mobile, în cele ce urmează vom prezenta, conform experienței noastre, în ce constă importanța asigurării unor obiective de ordin profilactic pentru cîmpul protetic edentat total, considerînd că ele pot fi clasificate în 3 categorii: tehnologice, funcționale și biologice, întruchipînd fiecare mai multe cerințe (159).

1.5.1. Obiectivul tehnologic

Este deosebit de important, deoarece deseori poate intercondiționa celelalte obiective.

În cadrul acestuia trebuie să fie asigurate următoarele cerințe:

1. Bazele protetice să aibă tensiuni interne minime pentru a realiza o stabilitate dimensională necesară obținerii sinergiei lor față de cîmpurile protetice.

2. Să dispună de o rezistență mare la solicitările mecanice de tracțiune, torsiune, alungire și lovire în timpul funcționalității lor.

Față de cerințele menționate anterior, cercetările noastre comparative efectuate asupra bazelor protetice din acrilat termopolimerizabil și a celor din aliaj de aluminiu turnat, au confirmat superioritatea acestora, din urmă, în privința proprietăților fizico-mecanice esențiale.

3. Bazele protetice să fie rezistente la frecare și abraziune, asigurînd totodată o joncțiune optimă cu dinții artificiali și pretîndu-se facil atît la reparare cît și la recondiționare prin intermediul rebazării.

Dacă în privința căptușirii, bazele acrilice sînt mai avantajoase, în rest, cele metalice sînt superioare. Experiența noastră în această direcție a relefat eficacitatea aplicării procedeului modern de căptușire indirectă cu acrilat autopolimerizabil, prelucrat în condiții speciale (143). Bazele din alu-

Scanned with OKEN Scanner

miniu nu pot beneficia de recondiționare, dar după unii autori, printre care: B. L. Faber (101), J. Schnur (276), Supplee (citat de nr. 71), sub ele se poate constata o staționare a resorbției osoase, din care cauză rebazarea lor nici nu ar fi necesară decît foarte rar.

4. Să prezinte rezistență față de procesul de îmbătrînire „precoce" a materialului din care sînt confecționate bazele protetice. Aceasta se poate realiza prin asigurarea unui înalt grad de polimerizare în cazul rășinilor acrilice termopolimerizate lent (153) și excluderea tuturor erorilor tehnologice și tehnice responsabile de apariția neomogenităților multiple în intimitatea masei acrilice (150, 162), iar la bazele din aluminiu, prin compoziția adecvată a aliajului, precum și prin aplicarea procedeelor de eloxare, ce vor împiedica fenomenul de coroziune (66, 70, 71, 160, 164, 238, 239, 243, 280, 327).

1.5.2. Obiectivul mecano-funcțional

Se referă la capacitatea protezelor totale de a se menține și a fi stabile pe cîmpurile protetice subiacente, grație particularităților lor de construcție (vizînd atît bazele cît și arcadele dentare artificiale), asigurînd refacerea funcțiilor esențiale ale aparatului dento-maxilar.

În ceea ce privește utilizarea judicioasă a tuturor factorilor și elementelor care contribuie la menținerea și stabilitatea protezei (adeziune, succiune, tonicitate musculară, retentivități anatomice în sens vertical și orizontal), această problemă, după L. Ene (98) trebuie să își găsească rezolvarea încă din faza de amprentare.

În acest context, experiența noastră, în special la protezele totale mandibulare, a confirmat superioritatea aplicării metodelor de amprentare fonetică cu ajutorul materialelor bucoplastice, folosind linguri individuale acrilice cu grosimi marginale dirijate prevăzute cu valuri de ocluzie, ele fiind distanțate neuniform de cîmpul protetic prin folierea modelelor preliminare (168). În final, se obțin amprente-machete ale viitoarelor baze protetice, avînd înregistrată și dimensiunea verticală fizică proprie fiecărui pacient (158).

1.5.3. Obiectivul biologic

Se referă la capacitatea protezei de a nu produce intoleranțe. În acest sens bazele trebuie să întruchipeze următoarele condiții:

1. Să nu fie toxice, să nu producă alergie, să nu fie cancerigene.
2. Să păstreze integritatea țesuturilor dure și moi.
3. Să favorizeze secreția salivară normală.
4. Să fie bune conducătoare termice.
5. Să fie inodore și insipide.
6. Să se preteze unei igiene simple.

Menționăm faptul că toate cerințele enumerate mai sus sînt în strînsă corelație cu celelalte două obiective amintite.

În concluzie, considerăm că este necesară o ridicare a exigenței, atît din partea medicului cît și din partea tehnicianului dentar, față de realizarea obiectivelor de ordin tehnologic, funcțional și biologic, deoarece o neglijare a unei singure cerințe poate să aibă repercusiuni nefaste asupra piesei protetice mobile și să influențeze în mod negativ soarta substratului muco-osos al cîmpului protetic edentat total.

Scanned with OKEN Scanner

Obiectivele și cerințele realizării arcadelor dentare artificiale

1.6.1. Considerațiuni generale aplicative

Una dintre problemele cele mai dificile legate de tehnica confecționării protezelor totale o constituie realizarea arcadelor dentare artificiale cu un relief ocluzal protetic individualizat, asigurînd nu numai refacerea funcțiilor esențiale ale aparatului dento-maxilar, ci și protejarea cîmpurilor protetice printr-o repartizare uniformă a presiunilor masticatorii pe suprafețele lor de sprijin.

Numeroși specialiști, eminenți, printre care A. Gysi (129), W. Drum (88), C. O. Boucher (25), M. G. Swenson (306), R. Devin (81), F. Ackermann (1), J. Lejoyeux (209), P. Buchard (31), R. Sangiuolo (273), E. Pound (251), P. Saizar (217), J. Schreinemakers (278) și la noi E. Costa și colaboratorii (58, 59, 63) au subliniat în repetate rînduri rolul deosebit pe care îl deține cîmpul ocluzal, alături de profilul suprafeței lustruite a protezei totale, în asigurarea stabilității dinamice a ei, în condițiile prezenței unei ocluzii și articulări echilibrate. Aceasta este posibil numai prin respectarea indicațiilor generale și speciale date de către medic tehnicianului dentar privind:

I. Alegerea dinților artificiali în funcție de stereotipul masticator diagnosticat.

II. Stabilirea unor criterii în vederea montării dinților cu referiri speciale la: felul lor (acrilici sau de porțelan), formă și relief ocluzal, dimensiuni și culoare.

III. Valorificarea normelor generale de montare a dinților artificiali, ce se referă la:

1. Poziționarea pe mijlocul crestei alveolare, cu excepția frontalilor superiori și refacerea unităților masticatorii.

2. Reproducerea curburilor de ocluzie sagitală și transversală în vederea asigurării contactelor multiple între cele două arcade dentare artificiale antagoniste în diferite poziții de ocluzie, cu prezența unităților masticatorii.

3. Montarea dinților cu respectarea echilibrului mușchilor stabilizatori linguo-oro-faciali, plasîndu-i în zona neutră a tonusului acestora.

4. Respectarea spațiului funcțional al limbii pentru a putea permite libertatea mișcărilor ei, atît în efectuarea articulării fonetice, cît și în timpul masticației.

5. Restabilirea fizionomiei pacientului.

IV. Montarea dinților artificiali după diferite tehnici, în funcție de particularitățile morfo-funcționale ale cazurilor clinice.

Prin respectarea celor menționate anterior se obțin proteze totale cu o stabilitate optimă, cu arcade dentare ce sînt în armonie cu cinematica mandibulară, corelate la o dimensiune verticală ocluzală și relație centrică intermaxilară corect stabilite (32, 63, 94, 219, 235, 237, 262).

Cu toate procedeele existente de individualizare a reliefului ocluzal protetic, chiar și în cazurile unor execuții tehnice de înaltă exigență, nu se poate reda în totalitate identitatea morfologică și funcțională a dinților naturali pe care i-au avut pacienții. De cele mai multe ori, pînă la acomodarea deplină, sînt necesare intervenții de tipul șlefuirilor selective, ce pretind cunoștințe deosebite din partea medicului, pentru a obține echilibrarea ocluzo-articulară a dinților ar-

Scanned with OKEN Scanner

tificiali, operațiune ce condiționează mult toleranța biologică (31).

Considerăm că situația devine și mai delicată atunci cînd se iau hotăriri, nu în totalitate justificate, de a se trece la reprotezări, părăsindu-se cu ușurință tocmai arcadele dentare „familiarizate" cu relieful lor ocluzal protetic individualizat, „finisat" în decursul folosirii vechilor piese protetice (139, 176).

Toleranța biologică este și mai precară la nivelul ariei de sprijin a protezei totale mandibulare, deoarece țesuturile de conexare, prin specificul substratului lor morfologic, reacționează subiectiv și obiectiv chiar la presiuni reduse exercitate prin intermediul unei arcade dentare artificiale noi, care prezintă mici interferențe ocluzale cu antagoniștii. Pentru aceste considerente, unii protezați nu mai vin la retușările ocluzale și renunță la proteza nouă, revenind la cea anterioară, cu toate că ea nu este sinergică față de cîmpul protetic. Această tolerare biologică mai bună a vechii proteze se datorește cîmpului ocluzal „rodat" de-a lungul anilor responsabil de formarea și menținerea dominantei reflexelor stereotipice ale mișcărilor masticatorii.

Experiența noastră în direcția recondiționărilor protezelor totale prin intermediul rebazării indirecte cu acrilat autopolimerizabil prelucrat special (141, 145, 156, 170), pune în evidență eficacitatea păstrării arcadelor dentare artificiale „familiarizate". Metoda s-a dovedit net superioară reprotezărilor prin satisfacțiile deosebite obținute nu numai sub raport funcțional, ci și din punct de vedere al toleranței biologice, asimilarea psiho-corticală a protezelor recondiționate făcîndu-se fără dificultăți (143).

Ținînd cont că realizarea corectă a arcadelor dentare artificiale este rezultatul respectării de către tehnician a tuturor indicațiilor date de medic pe baza observațiilor sale clinice, este important de reținut faptul că echilibrarea completă a cîmpului ocluzal prin șlefuiri selective nu se poate realiza decît prin ședințe multiple, respectînd anumite etape cronologice.

Necesitatea controalelor imediate și a celor tardive ale fiecărui protezat se impune, avînd în vedere faptul că protezele își creează „patul lor", prin tasarea țesuturilor de sprijin, abia după o perioadă lungă de timp (2–3 luni de la inserare). În cazul cînd protezatul nu revine pentru controlul tardiv, vor apare modificări ale raportelor ocluzale, de data aceasta neînsoțite de durere, ele fiind, însă, capabile să declanșeze unele parafuncții (88). Întrucît forțele masticatorii nu vor mai putea fi repartizate în mod echilibrat, se va produce o resorbție patologică a cîmpului protetic prin suprasolicitarea întregii suprafețe de sprijin.

Pentru a se putea evita această compromitere a rezultatului muncii depuse, atît medicul, cît și protezatul, trebuie să fie convinși de importanța controalelor sistematice imediate și tardive. Numai astfel putem ajunge la rezultatul dorit, adică la realizarea unor arcade dentare artificiale individualizate, favorabile atît pentru restabilirea masticației, fizionomiei și fonației, cît și pentru obținerea unei toleranțe biologice foarte bune.

1.6.2. Cunoașterea indicațiilor generale de alegere a dinților artificiali, în funcție de stereotipul masticator diagnosticat

După P. E. Dawson (75) în prezența echilibrului ocluzo-articular, arcadele dentare naturale pot suporta presiuni masticatorii considerabile datorită faptului că dirijarea forțelor se face în

Scanned with OKEN Scanner

axul dinților, asigurînd repartizarea lor uniformă la nivelul ambelor maxilare prin intermediul parodonțiului. F. Ackermann (1) susține că incisivii pot „accepta" 25 kg, iar molarii pînă la 42 kg, fiecare unitate odonto-parodontală constituind o articulație alveolo-dentară independentă.

După M. Gafar (108) întregul mecanism de transformare a solicitărilor mecanice în timpul masticației la nivelul oaselor maxilare în forțe de tracțiune, constituie un stimulent al menținerii echilibrului dintre fenomenele de resorbție și apoziție, asigurînd astfel o structuralizare normală a osului alveolar.

În condițiile protezatului total, dinții artificiali sînt solidari cu baza acrilică, forțele masticatorii transmițîndu-se prin intermediul acesteia asupra cîmpului protetic subiacent. Autori ca: Schreiber, Kantovic, Belger, Howel și Uhrig (citați de nr. 314) au arătat că pe o zonă de 1 cm^2 fibromucoasa poate recepționa o presiune de maximum 6 kg, ea nefiind capabilă să suplinească integral rolul țesuturilor parodontale.

Pentru a se putea asigura o toleranță biologică optimă față de proteză este obligatorie echilibrarea riguroasă a arcadelor dentare artificiale prin intermediul șlefuirilor selective. Se obține, astfel, o bună stabilitate a piesei protetice și o eficiență masticatorie de 75–80%. În caz contrar, orice supraîncărcare ocluzală, un contact ocluzal prematur oricît de mic, se soldează cu apariția unor senzații dureroase la nivelul mucoasei în zona respectivă, provocînd o resorbție asimetrică, însoțită de scăderea eficienței masticatorii pînă la 30–35% (31, 235, 273).

În vederea evitării acestui efect nociv, se impune ca montarea dinților artificiali să corespundă anumitor principii biomecanice, în scopul repartiției uniforme a presiunilor masticatorii asupra cîmpului protetic, de așa natură, încît ele să poată fi bine suportate de către mucoasă, asigurîndu-se, totodată, și stabilitatea piesei protetice.

Școala românească de stomatologie a adus contribuții importante în direcția diagnosticării și stabilirii stereotipurilor individuale de masticație, folosind metode variate. Dintre ele amintim radiografiile, teleradiografiile, radiocinematografia articulațiilor temporo-mandibulare și electromiografia, cu ajutorul cărora se poate decela aspectul pantelor tuberculilor articulari, traiectoria condililor mandibulari și determina tonicitatea musculaturii ridicătoare a mandibulei caracteristice fiecărui edentat total. În funcție de cele menționate, medicul poate stabili caracterul reliefului ocluzal al arcadelor dentare artificiale, precum și felul de montare a dinților (60, 272, 273).

Trebuie combătută ipoteza existenței unui tip universal valabil de morfologie ocluzală și a unui procedeu de montare a dinților ce se poate generaliza, un așa-zis „passe-partout" (75). În acest sens cercetările efectuate de către E. Costa și L. Ene (58) subliniază faptul că modul de contracție al mușchilor mobilizatori ai mandibulei variază în funcție de natura ocluziei, existînd un veritabil stereotip individual al mișcărilor masticatorii. Există o relație între forma de ocluzie, relieful ocluzal și stereotipia individuală. Metoda de montare a dinților artificiali, precum și conformarea pantelor cuspidiene trebuie să fie în concordanță cu particularitățile stereotipului masticator al fiecărui subiect în parte. Pentru considerentele amintite, un relief ocluzal necorespunzător vechiului stereotip individual de masticație obligă la mișcări mandibulare, respectiv contracții musculare cu care pacientul nu este familiarizat, ceea ce întîrzie procesul de adaptare,

Scanned with OKEN Scanner

compromiţînd funcţia individualizată de masticaţie (168).

Numai un studiu exigent poate depista predominanţa unui tip de mişcare a mandibulei (verticală, laterală, de propulsie, mixtă), ceea ce are o mare importanţă nu numai pentru alegerea dinţilor artificiali, ci şi pentru stabilirea celui mai potrivit tip de montare a lor.

Astfel, cunoaşterea traiectoriei condililor în alunecarea lor pe pantele tuberculilor articulari în timpul propulsiei, a valorii unghiului lui Bennet, vor avea un rol hotărîtor în stabilirea particularităţilor morfologice ale dinţilor naturali pe care i-a avut pacientul, precum şi în reconstituirea dinamicii ocluzale (57, 60).

La cele 3 tipuri masticatorii descrise de către E. Costa — tocător, frecător, mixt (cu predominanţă tocător sau frecător) — R. Sangiuolo (273) adaugă un al patrulea: tipul mixt de tocător şi propulsor.

Fiecărei categorii îi corespund un anumit tip de dinţi artificiali şi o anumită metodă de montare a lor (272).

Astfel, pentru tocători se indică o montare ce permite secţionarea şi triturarea uşoară a alimentelor, prin mişcări de verticalitate ale mandibulei, respectiv tehnica lui J. P. Frush. Sînt utilizaţi în acest scop dinţi denumiţi centrimatici, la care premolarii şi molarii inferiori au cuspizii reduşi la o linie în formă de muchie de cuţit, iar platoul triturant superior este format de o suprafaţă plană.

Pentru stereotipul masticator frecător se indică montarea după tehnica lui M. Sears, folosind dinţii ce-i poartă numele, caracteristica lor constînd în înlocuirea şanţurilor intercuspidiene ale premolarilor şi molarilor inferiori printr-un jgheab longitudinal, căruia îi corespunde la cei superiori o creastă orientată în sens mezio-distal.

Aceşti dinţi neanatoformi prezintă şi alte caracteristici, prevăzute în scopul obţinerii anumitor avantaje:

— absenţa versanţilor cuspidieni prin care se facilitează propulsia şi retropulsia, înlăturînd astfel apariţia componentelor orizontale anterioare ce au tendinţa de a deplasa proteza totală inferioară înainte. Se asigură, astfel, nu numai stabilitatea optimă, ci şi o bună eficacitate masticatorie a protezei. Capacitatea de a secţiona alimentele este mărită prin existenţa crestelor longitudinale (mezio-distale) ale feţelor ocluzale ale dinţilor laterali superiori, ce glisează în jgheaburile dinţilor laterali inferiori.

— Forma dinţilor, precum şi reducerea lărgimii vestibulo-orale a premolarilor şi molarilor inferiori, vor facilita, la rîndul lor, secţionarea alimentelor, diminuînd necesarul de presiuni masticatorii, oferind, totodată, libertate mişcărilor limbii, fapt care, de asemenea, favorizează stabilitatea piesei protetice mandibulare.

Pentru articularea mixtă de tocător şi frecător cu predominanţa mişcărilor verticale, se indică montarea helicoidală a lui F. Ackermann cu dinţi anatoformi, iar la subiecţii la care predomină mişcările laterale (de frecare) se preferă montarea lui A. Gysi, tot cu dinţi anatoformi. Ei vor trebui să prezinte pante cuspidiene care să nu depăşească în sens sagital 20°, iar transversal să aibă o înclinare între 0° şi 20° (mai frecvent 5°).

În felul acesta se protejează cîmpul protetic de acţiunile nocive ale componentelor orizontale rezultate din descompunerea presiunilor masticatorii, ele fiind minimalizate.

Referitor la categoria de tip masticator mixt descrisă de R. Sangiuolo (273) (tocător şi propulsor), autorul indică tehnica de montare a lui J. P. Frush, avînd avantajul de a suprima necesitatea şlefuirii selective la nivelul premolarilor şi molarilor.

Scanned with OKEN Scanner

În încheiere, dorim să menționăm faptul că, odată cu stabilirea categoriei de dinți utilizați, anatoformi și funcționali, aceștia din urmă fiind extrem de variați (centrimatici, Sears, Schröder, Saxonia ai lui Fehr, Hall, Teleform vita etc.) și a tehnicii de montare adecvate stereotipului dinamic individual de masticație depistat de medic, este foarte important să se mai dea indicații tehnicianului dentar și asupra gradului de supraocluzie frontală, precum și referitor la adîncimea curbelor de ocluzie ce diferă la rîndul lor în funcție de tipul masticator.

1.6.3. Stabilirea unor criterii în vederea montării dinților artificiali

1.6.3.1. *Indicații referitoare la alegerea dinților artificiali din punct de vedere al materialului din care sînt confecționați (273)*

A. Dinții din rășini acrilice

1. Sînt de preferat celor din porțelan în cazul protezelor totale unimaxilare avînd ca antagoniști dinți naturali abraziați sau parodontotici. Se evită astfel, în primul caz, apariția complicațiilor pulpare prin uzură excesivă, iar în al doilea caz riscul amplificării leziunilor ligamentare și alveolare.

2. Dinții din acrilat sînt indicați și la protezele mobile unimaxilare care au ca antagoniști lucrări conjuncte din aliaje nobile și seminobile sau din material acrilic, excluzînd riscul apariției unei uzuri accelerate a acestora.

3. În cazurile în care arcada antagonistă naturală prezintă un dinte izolat purtător al unei microproteze de tipul coroanei de înveliș metalice, este bine ca în proteză, antagoniștii acestuia să fie dinți acrilici, restul arcadei artificiale putînd fi din porțelan.

4. Pentru protezele totale destinate edentaților la care etajul inferior al feței este puțin micșorat, necesitînd o refacere minimă a dimensiunii verticale, utilizarea dinților acrilici suprimă clacmentul caracteristic dinților din porțelan (a nu se confunda cu clacmentul ce poate să apară în urma supraevaluării dimensiunii verticale, indiferent de materialul din care sînt executați dinții artificiali).

5. În situația în care cîmpul protetic prezintă o creastă „flotantă", se preferă executarea unei proteze mobile cu dinți acrilici pentru a evita efectele nocive ale celor din porțelan.

În sfîrșit, subliniem faptul că datorită dezvoltării chimiei macromoleculare, s-au făcut îmbunătățiri evidente nu numai în privința asigurării unei culori cît mai naturale a dinților acrilici, ci și în direcția creșterii rezistenței lor, prin elaborarea rășinilor sintetice acrilice copolimerizate caracterizate printr-un lanț macromolecular încrucișat (cross-linked).

Dinții acrilici nu sînt casanți, caracteristică ce este în avantajul șlefuirii selective și a „autoabrazierii" pe parcursul funcționalității piesei protetice, asigurîndu-se astfel un relief ocluzal în concordanță cu stereotipul individual de masticație.

La cele menționate, adăugăm și următoarelor avantaje ale dinților acrilici: prelucrare facilă; capacitatea de a se uni chimic cu baza protezei (ea însăși confecționată din rășină sintetică); posibilitatea de a se efectua retușări ale dinților și după ce proteza este gata, fără a le compromite rezistența; prețul de cost redus.

B. Dinții din porțelan

1. Avînd în vedere eficiența crescută a dinților ceramici în raport cu cei acrilici (capacitatea lor mărită de sec-

Scanned with OKEN Scanner

ţionare a alimentelor, fapt care reduce riscul dezechilibrului protezei mobile în timpul masticaţiei), ei sînt indicaţi în cazurile de atrofie pronunţată a crestei alveolare.

2. Se preferă dinţii din porţelan ori de cîte ori la examenul clinic se constată prezenţa unei puternice musculaturi mobilizatoare a mandibulei (în special maseteri şi temporali), care poate să determine o abraziune rapidă a arcadelor dentare acrilice.

3. În situaţiile în care proteza unimaxilară este antagonistă unei arcade dentare naturale neabraziate şi cu dinţi bine implantaţi.

Avantajul fizionomic al dinţilor din porţelan este de necontestat, ei asigurînd nu numai o culoare adecvată, ci şi o transluciditate care conferă aspectul natural, caracteristic al dinţilor vitali.

Cu toate avantajele menţionate anterior, din cauza lipsei lor de elasticitate, dinţii din porţelan sînt casanţi, motiv pentru care şlefuirea lor necesită o atenţie deosebită (se pot fractura). Menţionăm, de asemenea, faptul că suprafeţele şlefuite nu îşi pot recăpăta lustrul (ar fi necesară, în acest scop, o nouă ardere a porţelanului). Confecţionarea acestor dinţi necesită o aparatură, instrumentar şi materiale costisitoare. Solidarizarea lor la placa protetică nu este întotdeauna satisfăcătoare, fiind vorba doar de o fixare mecanică, şi nu de o unire chimică.

1.6.3.2. *Indicaţii privind alegerea dinţilor artificiali din punct de vedere al formei şi reliefului lor*

În ceea ce priveşte forma lor, dinţii frontali trebuie să satisfacă în primul rînd cerinţele fizionomice individuale, în timp ce premolarii şi molarii este necesar să răspundă, îndeosebi, unor cerinţe mecanice, masticatorii.

Încă din anul 1912, Williams a atras atenţia asupra corelaţiei existente între forma dinţilor frontali şi cea a feţei, iar în 1914, Sigaud (autori citaţi de 60 şi 209) semnalează existenţa unei legături între aspectul dinţilor şi tipul constituţional. În acest sens, primul autor citat distinge: feţe pătrate, triunghiulare şi ovoide, cărora le corespund incisivi de aceeaşi formă (consideraţi fiind cu marginea lor incizală în sus).

Ulterior, a fost descrisă triada lui Nelson, constînd în raportul armonios dintre forma feţei, a dinţilor anteriori şi cea a arcadei (fig. nr. 23).

După Sigaud există 4 tipuri constituţionale umane (muscular, respirator, cerebral şi digestiv) la care figura poate prezenta cele trei etaje egale sau inegale (fig. nr. 24).

Tipul muscular se caracterizează printr-o figură dreptunghiulară şi faţa pătrată, posedînd cele trei etaje ale figurii egale.

Tipul respirator prezintă o figură ovală, cu predominenţa etajului mijlociu.

Tipul digestiv are figura şi faţa trapezoidale, cu baza mare inferioară. Prezintă incisivi de formă pătrată, cu margini libere abraziate în linie dreaptă şi dinţii laterali cu cuspizi şterşi.

Tipul cerebral se caracterizează de asemenea printr-o figură şi faţă trapezoidală, însă cu baza mare orientată în sus. Acestui tip constituţional îi corespund incisivi de formă triunghiulară cu margini libere festonate şi dinţi laterali prezentînd cuspizi pronunţaţi.

In 1959, Muzi (citat de nr. 60) a introdus noţiunea de „armonie dento-somatico-facială", care subliniază existenţa unei corelaţii între forma incisivilor şi a aspectului general al corpului. Astfel, indivizilor picnici le sînt

Scanned with OKEN Scanner

caracteristici dinți scurți, lați, pătrați, iar celor longilini, dinții lungi, dreptunghiulari, cu tendință la prognație.

În ceea ce privește dinții laterali, după F. Ackermann (1) cu cît relieful protezei. Relieful ocluzal accentuat este cu atît mai defavorabil, cu cît lățimea crestei alveolare este mai mică.

Cercetările efectuate de către E. Costa (57) au scos în evidență core-

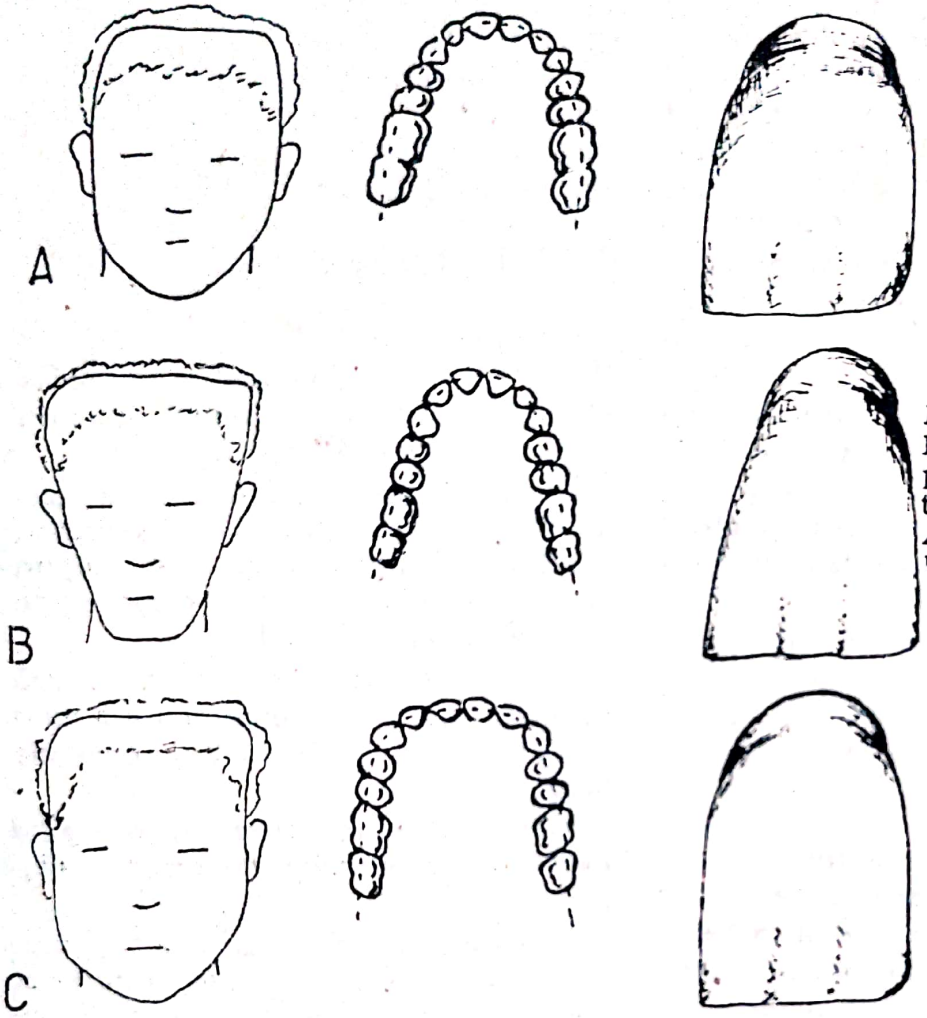

Fig. 23 — Triada lui Nelson. Fața, arcada superioară și incisivii centrali superiori de formă: *A* — ovalară; *B* — triunghiulară; *C* — pătrată.

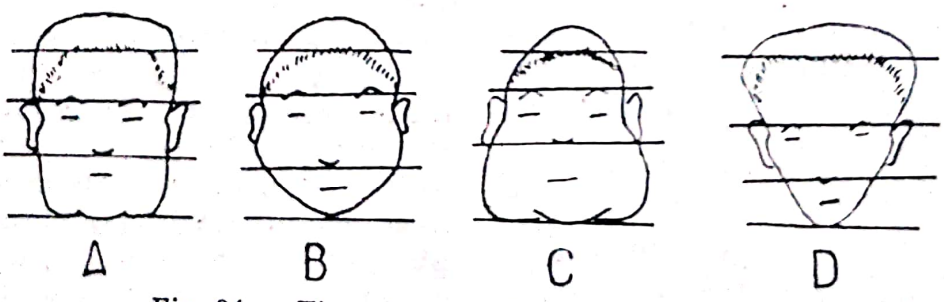

Fig. 24 — Tipurile morfologice după Sigaud:
A — muscular; *B* — respirator; *C* — digestiv; *D* — cerebral.

lor ocluzal este mai pronunțat, cu atît vor fi mai mari componentele orizontale rezultate din descompunerea forțelor masticatorii la nivelul versanților cuspidieni în detrimentul stabilității

lația existentă între relieful ocluzal, raportele în sens vertical între arcadele dentare și orientarea pantei tuberculului articular. Morfologia acesteia din urmă este rezultatul acțiunii modela-

Scanned with OKEN Scanner

toare a mușchilor mobilizatori ai mandibulei, a căror contracții sînt la rîndul lor, dirijate de relieful ocluzal și și de rapoartele în sens vertical existente între arcade.

Întrucît la edentații totali în vîrstă de 50–60 de ani, această modelare se face greu, datorită plasticității diminuate a oaselor maxilare, se impune ca relieful ocluzal al dinților artificiali ai protezelor mobile să fie stabilit în concordanță cu stereotipul individual de masticație, căruia îi este caracteristică o anumită traiectorie condiliană (implicit o înclinare specifică a pantelor tuberculilor articulari), un anumit aspect al curbei sagitale de ocluzie Spee, precum și rapoarte particulare între frontalii superiori și cei inferiori.

După cum am mai arătat, E. Costa (60) a schematizat tipurile masticatorii în:

– tip frecător, căruia îi sînt caracteristice pante ale tuberculilor articulari avînd o înclinație cuprinsă între –5° –25°, supraocluzie frontală redusă sau chiar rapoarte de „cap la cap", dinți laterali cu un relief ocluzal șters;

– tip intermediar, cu pante tuberculiene a căror oblicitate este cuprinsă între 25° și 40°, față de orizontală;

– tip tocător, la care înclinarea pantelor tuberculilor articulari este pronunțată (între 40° și 50° față de orizontală), masticația se face prin mișcări de verticalitate ale mandibulei, cuspidarea dinților laterali este mai accentuată, ca și supraocluzia frontală și adîncimea curbei lui Spee. Pentru protezatul total însă, chiar și într-o astfel de situație clinică, relieful ocluzal trebuie să fie moderat, înclinarea pantelor cuspidiene nedepășind 20°, pentru a evita apariția componentelor orizontale defavorabile stabilității protezelor.

1.6.3.3. *Indicații privind alegerea dinților artificiali din punct de vedere al mărimii lor*

Volumul dinților artificiali trebuie să fie stabilit în funcție de calitatea țesuturilor suprafeței de sprijin a cîmpului protetic (ex.: o creastă flotantă, mai ales la nivelul mandibulei, nu poate suporta dinți voluminoși, aceștia suprasolicitînd suportul osos, accelerîndu-i resorbția).

Alegerea înălțimii dinților frontali se face în funcție de factori multipli, ca: valoarea dimensiunii verticale a etajului inferior al feței, modul în care trebuie să fie restaurat conturul buzei, gradul mobilității ei, raportul final între înălțimea și lățimea fiecărui dinte ș.a. Se susține că înălțimea incisivului central superior reprezintă 1/20 din cea a feței pacientului, iar lărgimea sa 1/16 sau 1/18 din distanța bizigomatică. [Pentru Lee – (citat de nr. 212) lățimea este egală cu 1/4 din lărgimea nasului sau 1/2 din lățimea filtrului buzei superioare]. După E. Costa (56) în cazul în care distanța dintre planul de ocluzie și creasta alveolară frontală superioară este mare, se pot alege dinți anteriori mai înalți decît indică linia surîsului trasată pe bordura șablonului superior.

Diametrul mezio-distal al dinților laterali trebuie să fie în concordanță cu lungimea porțiunii laterale a crestei alveolare. Fața distală a celui de-al doilea molar, nu trebuie să ajungă la mandibulă, pînă la nivelul tuberculului piriform, iar la maxilar pînă la polul tuberozitar, de ambele părți (31, 309, 235, 273).

Diametrul vestibulo-oral este condiționat de lățimea crestelor alveolare și volumul limbii. O creastă lată poate suporta dinți posteriori cu un diametru vestibulo-oral mai mare în comparație cu o creastă alveolară îngus-

Scanned with OKEN Scanner

tă. E. Pound (251) enunță dezideratul ca ansamblul suprafețelor linguale ale premolarilor și molarilor inferiori să nu depășească o linie trasată de la marginea mezială a

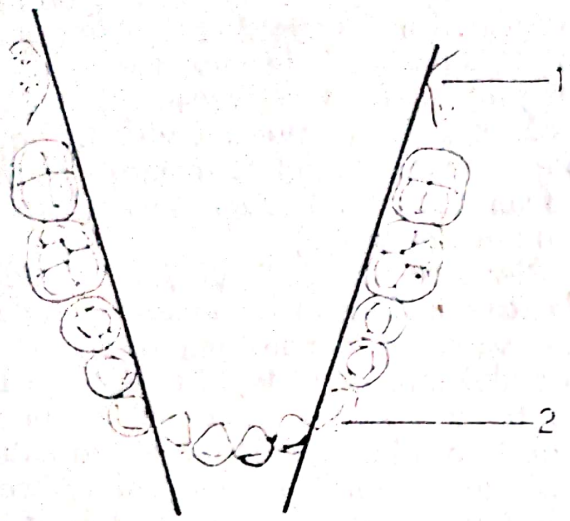

Fig. 25 — Regula lui Pound, prin care se asigură spațiul funcțional al limbii:
1 — Tubercul retromolar; *2* — canin.

caninului inferior pînă la fața internă a tuberculului piriform, de fiecare parte (fig. nr. 25).

1.6.3.4.

Indicații referitoare la alegerea culorii dinților artificiali

O piesă protetică are un efect fizionomic cu atît mai favorabil cu cît culoarea dinților artificiali este mai discretă și în armonie cu vîrsta, sexul și topografia lor (frontali, laterali) (306). Astfel, la oamenii vîrstnici, dinții au nuanțe mai închise (gălbui, gri) decît la persoanele tinere. De asemenea, dinții sînt de culoare mai deschisă la femei decît la bărbați, precum și la nivelul grupului frontal, în raport cu cel lateral.

În vederea reproducerii cît mai veridice a aspectului dinților naturali, chiar și în cadrul grupului frontal se impun mici variații de nuanțe, incisivii laterali fiind ceva mai deschiși față de centrali, iar caninii mai gălbui. În ceea ce privește grupul dinților laterali, este indicat ca primul premolar să aibă o nuanță similară celei a incisivului central, iar al doilea premolar o culoare ușor mai închisă, ca și restul lateralilor care nu sînt vizibili în timpul vorbirii și surîsului (209).

Este de dorit, de asemenea, ca fiecare dintre frontali să prezinte 2–3 nuanțe (mai deschisă și cu aspect transparent spre marginea incizală și din ce în ce mai închisă spre colet).

Medicul stabilește culoarea dinților artificiali ai viitoarei proteze la lumina naturală, cerînd avizul pacientului și, cînd este cazul, al aparținătorilor, insistînd asupra necesității evitării culorilor prea deschise ale dinților artificiali, care nu fac decît să trădeze prin lipsa lor de naturalețe, starea de edentat.

1.6.4.

Normele generale de montare a dinților artificiali

În vederea asigurării stabilității dinamice a protezelor totale, tehnicianul dentar trebuie să cunoască și să aplice unele reguli (norme) generale de montare a dinților artificiali.

1.6.4.1.

Montarea dinților artificiali pe mijlocul crestei alveolare, cu refacerea unităților masticatorii

Constituie una dintre cele mai importante reguli mecanice, deoarece prin așezarea dinților artificiali pe centrul crestei, se asigură stabilitatea protezei (58, 182).

Scanned with OKEN Scanner

Este evident că un dinte montat în afara crestei produce, sub efectul presiunilor masticatorii, dislocarea (basculareа) protezei, dacă nimic nu tinde să o susţină de partea opusă (125).

Deci, în cazul dinţilor laterali, trebuie să se respecte în mod obligatoriu montarea strict pe creastă, şanţurile intercuspidiene mezio-distale ale acestora proiectîndu-se pe coama crestei alveolare respective (61).

La nivelul dinţilor frontali superiori, pentru evitarea inconvenientelor de ordin fizionomic şi fonetic, este necesară, uneori, o abatere de la această regulă, montarea făcîndu-se în afara crestei cu cîţiva milimetri înspre vestibular, în funcţie de specificul morfologiei clinice a maxilarului edentat (266). În caz contrar pot apărea tulburări fizionomice, ca: buză superioară aplatizată, nesusţinută de către dinţii frontali.

Din punct de vedere al neajunsurilor funcţionale, menţionăm faptul că, în anumite condiţii, montarea pe creastă a frontalilor superiori antrenează o reducere a înălţimii lor, jenă în pronunţarea consoanelor siflante şi a dentalelor, defecţiune de vorbire dificil de remediat ulterior. Pe de altă parte, neasigurarea spaţiului funcţional al limbii antrenează riscul ca aceasta să fie muşcată în mod accidental în timpul masticaţiei (278).

În ultimă instanţă, dorim să subliniem faptul că în cadrul acestei norme generale de montare a dinţilor artificiali se impune asigurarea realizării unităţilor masticatorii, în aşa fel, încît fiecare dinte să se angreneze cu cei doi antagonişti ai lui, exceptînd incisivii centrali inferiori şi molarii de minte superiori, aceştia din urmă niciodată netrebuind să fie montaţi.

1.6.4.2.

Reproducerea curburilor de ocluzie ale arcadelor dentare artificiale

Dacă la subiecţii dentaţi curburile de ocluzie (sagitală, a lui Spee şi transversală a lui Monson) au importantul rol biologic de protejare şi stimulare a parodonţiului dinţilor frontali, respectiv a celor laterali, la edentatul total bimaxilar reproducerea lor printr-o montare corectă a dinţilor artificiali constituie un principiu ce se impune pentru asigurarea stabilităţii protezelor mobile (60).

I. Kemény (193) propune în această situaţie, în locul termenului de curbă sagitală, pe cel de „curbă protetică a lui Spee", ea trebuind să fie realizată în aşa fel încît să fie paralelă cu profilul crestei alveolare mandibulare. În felul acesta, se poate obţine o repartizare a presiunilor masticatorii perpendicular pe direcţia crestei, stabilizînd proteza pe cîmpul protetic, nepermiţînd apariţia unor componente orizontale defavorabile, care tind să mobilizeze piesa protetică mai ales în direcţia sagitală.

M. Kaán (188) susţine că din punct de vedere al stabilităţii protezelor totale mandibulare, este avantajoasă situarea nivelului planului de ocluzie în apropierea locului de întîlnire a treimii inferioare cu cea mijlocie a distanţei interalveolare, şi nu la jumătatea ei. Cu cît „curba protetică a lui Spee" va fi mai distanţată de cea a crestei alveolare inferioare, cu atît proteza totală mandibulară va avea o stabilitate mai redusă.

Rolul acestei curbe este de a compensa în timpul propulsiei gradul de supraocluzie frontală, asigurînd în mişcarea de incizie şi puncte de contact distale, bilateral.

În ceea ce priveşte curba transversală de ocluzie (a lui Monson), ea

Scanned with OKEN Scanner

trebuie de asemenea să fie reprodusă prin montarea dinților laterali inferiori de așa natură, încît înclinația orală a acestora să asigure, în masticație, un contact al antagoniștilor și pe partea de balans.

După E. Costa (63), ambele curbe trebuie corelate cu gradul de supraocluzie frontală caracteristic stereotipului de masticație respectiv.

1.6.4.3. *Montarea dinților artificiali în zona neutră a tonusului mușchilor stabilizatori linguo-oro-faciali*

În cadrul protezei totale, calitatea crestelor alveolare și perfecțiunea amprentelor nu constituie singurii factori necesari stabilității pieselor protetice. Mușchii limbii și cei aparținînd chingii labio-jugale (orbicularul buzelor și buccinatorii) joacă de asemenea un rol important în stabilizarea protezei, motiv pentru care este necesar să se determine poziția pe care trebuie să o dăm arcadelor dentare artificiale, de așa manieră, ca ele să fie amplasate în „zona neutră" descrisă de Schiesser și Fish, „de confruntare" a tonusului acestor mușchi în stare de repaus și în funcție (autori citați de 18, 58).

În acest scop, grație cercetărilor prin măsurători extensiometrice ale lui Cauhépé (citat de nr. 268), se pot determina simultan forțele exercitate de cele două grupe musculare, care în majoritatea cazurilor se neutralizează, găsindu-și „o zonă de echilibru".

Dacă această zonă este identică în poziție de repaus și în stare de funcționalitate, va trebui ca dinții să fie așezați în acest „culuar" de înfruntare a celor două grupe musculare antagoniste (278) (fig. nr. 26).

În situația cînd rezultanta forțelor musculare nu este nulă, datorită predominanței uneia dintre ele, este indicată plasarea dinților artificiali într-o poziție intermediară, de așa natură încît să nu constituie un obstacol (168). În această direcție, indici valoroși sînt furnizați de metodele de

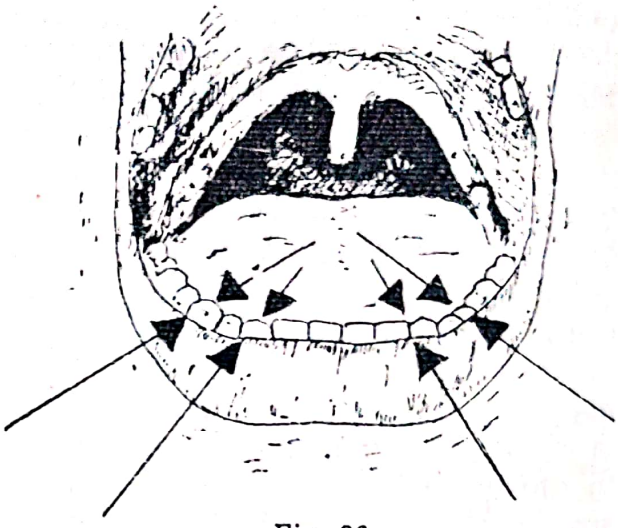

Fig. 26

amprentare finală fonetică cu automodelare funcțională prin intermediul materialelor bucoplastice, asigurîndu-se ulterior, în special la proteza totală mandibulară, o poziționare a dinților artificiali care să corespundă acestui principiu, corelat cu o optimă etanșeizare a marginilor piesei protetice (158).

1.6.4.4. *Respectarea spațiului funcțional al limbii*

Este cunoscut faptul că organul lingual prezintă o sensibilitate tactilă extraordinară, ce amplifică toate percepțiile. În acest sens, afirmația unor autori că „un milimetru în afara cavității bucale echivalează cu un metru în interiorul ei" trebuie să atragă atenția asupra necesității respectării dimensiunilor spațiului, în cadrul confecționării protezei totale, pentru a nu stînjeni libertatea mișcărilor ei în efectuarea articulării fonetice, cît și în timpul masticației.

În ceea ce privește stabilirea dimensiunii transversale a protezei to-

Scanned with OKEN Scanner

tale mandibulare un rol important îl deține în timpul montării dinților artificiali aplicarea legii lui Pound (citat de nr. 209).

Referitor la realizarea în sens sagital a dimensiunii protezei inferioare în regiunea frontală, montarea grupului incisivo-canin joacă un rol însemnat. Astfel, coletele dinților frontali trebuie să fie întotdeauna în contact cu versantul vestibular al crestei (fig. nr. 27); dacă poziționarea lor se face pe mijlocul acesteia, montarea nu va mai corespunde situației dinților naturali.

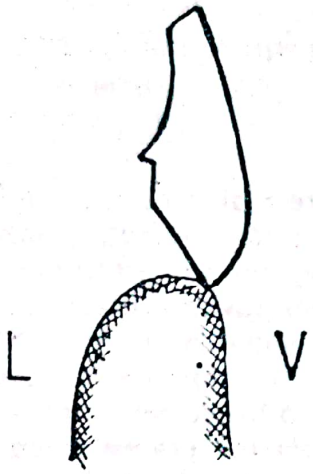

Fig. 27 — Limita cervicală a feței labiale a dinților artificiali trebuie să se situeze la nivelul versantului vestibular al crestei alveolare

După J. Schreinemakers (278), doar marginile incisive pot fi orientate în mod diferit în funcție de poziția pe care au avut-o în perioada dentată dinții naturali (fig. nr. 28).

1.6.4.5. *Restabilirea fizionomiei pacientului*

Unul dintre factorii esențiali ce oferă satisfacție, atît pacientului, cît și medicului stomatolog, este asigurarea aspectului natural al protezei totale. Acest lucru este posibil numai dacă se pornește de la considerentul că fizionomia constituie o funcție distinctă, în cadrul căreia armonia trăsăturilor faciale poate fi restabilită prin intermediul piesei protetice, datorită unei selecționări judicioase a dinților artificiali din punct de vedere al mărimii, formei și culorii lor, precum și prin felul montării.

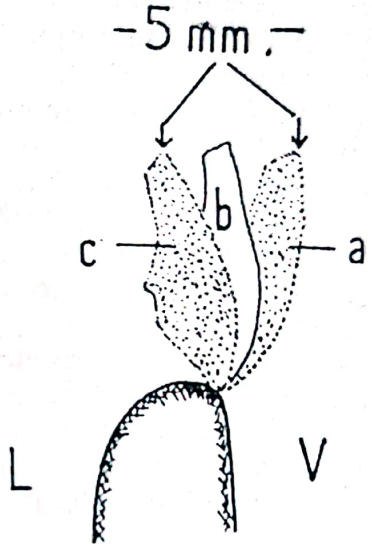

Fig. 28 — Poziții posibile ale marginii incisale:
a — protruzie; *b* — poziție normală; *c* — poziție inversată. Dacă anterior a existat o protruzie și se face o montare inversată, diferența de dimensiune sagitală poate atinge valoarea de 5 mm.

După M. G. Swenson (306), obținerea unui aspect fizionomic corespunzător depinde în mare măsură de 3 considerente:

1. Redarea, pe cît posibil, prin montarea dinților artificiali frontali a poziției pe care au ocupat-o în prealabil cei naturali, inclusiv a unor particularități (înclinări, torsionări, etc.), exceptînd acele situații poziționale anormale care și în perioada dentată au avut un efect nefizionomic.

Scanned with OKEN Scanner

2. Respectarea formei originale a arcadelor dentare, pentru a nu provoca modificări evidente ale expresiei și aspectului feței, reproducînd, printr-o montare individualizată corectă, în special curbele vestibulare, caracteristice de la caz la caz (parabolică, elipsoidală, în formă de U).

Acest considerent trebuie subliniat, deoarece mulți pacienți pretind anumite modificări în forma arcadelor dentare pe care unii practicieni le acceptă cu multă ușurință. Abaterile de la forma originală se repercutează asupra fizionomiei faciale a pacientului, întrucît suportul de susținere al buzelor și obrajilor reprezentat prin dinții artificiali nu va corspunde situației inițiale, modificînd aspectul particular specific al feței pe care l-au avut pacienții înainte de edentare.

3. Asigurarea lățimii posterioare a arcadelor dentare artificiale trebuie să fie în funcție de forma crestelor alveolare reziduale și de spațiul existent între limbă și obraji.

Referitor la așezarea dinților frontali artificiali, după E. Costa (60), ea poate să contribuie prin forma liniei incizale la reflectarea unor caractere individuale, exprimînd aspecte fizionomice deosebite. Astfel, de exemplu, o montare a frontalilor superiori cu marginile incizale într-o aliniere curbă cu convexitatea inferioară, dă un aspect de bună dispoziție, în linie dreaptă – reflectă un caracter ferm –, în linie curbă cu concavitatea în jos exprimă tristețe, indispoziție.

În concluzie, în vederea restabilirii fizionomiei individuale a pacientului, un rol deosebit de important îl are montarea dinților frontali, motiv pentru care se impune ca însuși medicul stomatolog să exercite definitivarea poziționării acestora la proba machetei, avînd posibilitatea de a verifica direct în cavitatea bucală efectele fizionomice obținute printr-o montare corectă.

1.6.5. Montarea dinților artificiali după diferite tehnici, în funcție de particularitățile morfo-funcționale ale cazurilor clinice

Montarea dinților artificiali se face în mod individualizat, pentru a asigura angrenarea și articularea lor optimă (în favoarea stabilității statice și dinamice a piesei protetice), în condițiile anatomo-funcționale specifice fiecărui edentat total.

Descriem în cele ce urmează, cîteva dintre metodele de lucru mai frecvent utilizate.

1.6.5.1. *Montarea anatomică propusă de A. Gysi*

Se indică în cazul edentaților totali cu stereotip de masticație mixt, predominînd mișcările de frecare. Dinții utilizați sînt „anatoformi". Este de dorit folosirea unui articulator adaptabil sau semiadaptabil.

Rigla imaginată de A. Gysi constituie un mijloc pe cît de simplu, pe

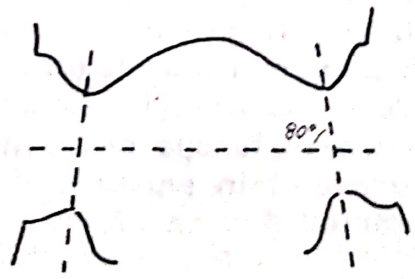

Fig. 29.

atît de util în măsurarea rapidă a înclinării liniei interalveolare. Dacă unghiul supero-intern format de această linie cu orizontala este de 80–90° (fig. nr. 29), situația este

Scanned with OKEN Scanner

apreciată ca fiind favorabilă, permiţînd o montare normală (58, 63, 209, 272). Cînd, însă valoarea acestui unghi este sub 80°, se impune efectuarea unei montări speciale (încrucişată, inversă) (182). În prezenţa unei resorbţii asimetrice, ambele situaţii menţionate anterior pot fi regăsite la unul şi acelaşi pacient, necesitînd o montare mixtă: rapoarte de ocluzie normale unilateral, coexistînd cu o montare specială de partea opusă.

În cadrul montării normale, de o deosebită utilitate sînt platoul de orientare ocluzală şi prismele speciale, cu unghiuri definite preconizate de autor, care permit, cu multă uşurinţă şi precizie, poziţionarea corectă a premolarilor şi molarilor superiori.

Pentru arcada superioară, montarea se face în mod alternativ, de o parte şi de alta a liniei mediene, începînd cu frontalii şi continuînd cu dinţii laterali (cu excepţia molarilor de minte superiori care nu se montează). În cazul arcadei artificiale inferioare, ordinea de fixare a dinţilor este următoarea: primii molari inferiori, caninii, incisivii centrali şi laterali, primii premolari, premolarii secunzi, molarii secunzi (aceştia fiind ultimii dinţi care se montează).

Referindu-ne la această metodă, F. Ackermann (1) recomandă ca montarea să înceapă cu incisivii centrali inferiori, ei constituind repere deosebit de importante, capabile să influenţeze corectitudinea poziţionării celorlalţi dinţi artificiali.

În ceea ce priveşte tehnica de lucru, ea constă în:

1. Ramolirea şuviţei din ceară cu ajutorul spatulei fierbinţi, în locul în care se va monta dintele respectiv.

2. Aşezarea dintelui în poziţie corectă conform regulilor de montare, avîndu-se în vedere:

a) înclinarea axului său longitudinal în sens meziodistal şi vestibulooral;

b) raportul marginii libere (respectiv a feţei ocluzale) a dintelui artificial faţă de planul de orientare protetică. Acesta din urmă este materializat, în funcţie de condiţiile de lucru, prin: platou de orientare ocluzală cu şurub reglabil, plăcuţa metalică a lui Pedro Saizar, bordura de ocluzie inferioară sau o simplă plăcuţă de sticlă.

3. Fixarea definitivă, prin lipire cu ceară a dintelui corect poziţionat.

O tehnică aparte este rezervată primilor molari inferiori, care iniţial, sînt lipiţi cu ceară de antagoniştii lor în angrenare corectă cu aceştia, urmînd ca prin închiderea ocluzorului să îşi găsească poziţia corespunzătoare pe creasta inferioară, după ce în prealabil, şuviţa de ceară a bazei

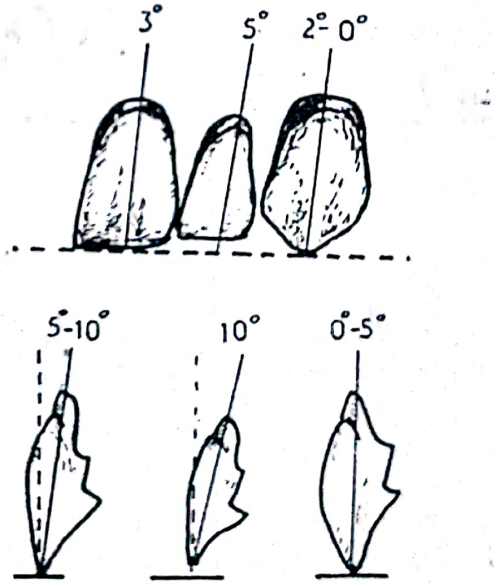

Fig. 30 — Montarea dinţilor frontali superiori (conform principiilor lui A. Gysi).

machetei a fost ramolită în zona respectivă. Urmează fixarea în poziţie corectă a acestor molari şi dezlipirea lor de feţele ocluzale ale dinţilor antagonişti.

Scanned with OKEN Scanner

Figurile 30, 31, 32, 33, 34 ilustrează regulile individuale de montare a dinților artificiali după Gysi, neintenționînd să descriem detaliile de-altfel cunoscute.

Utilizînd metoda descrisă se obțin arcade simetrice, frumoase, dar im-

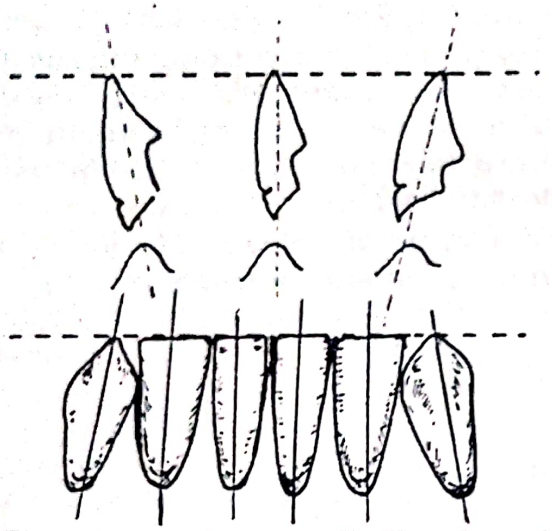

Fig. 31 — Montarea dinților frontali inferiori (Conform principiilor lui A. Gysi).

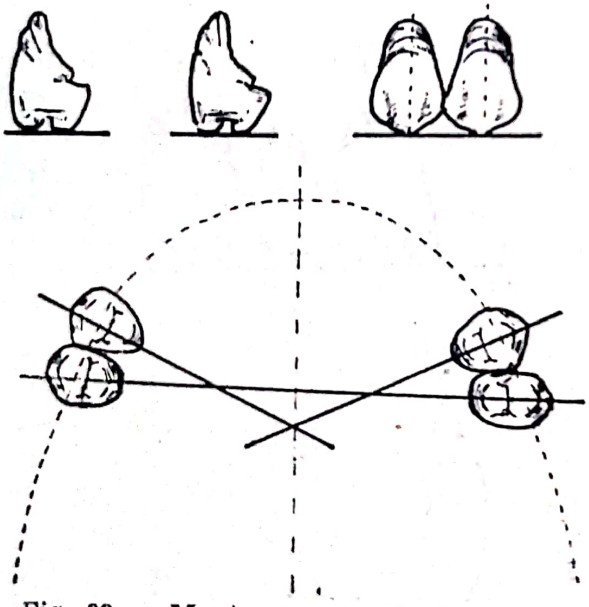

Fig. 32 — Montarea premolarilor superiori (conform principiilor aceluiași autor).

personale, trădînd artificiul. Aspectul lor poate și trebuie să fie îmbunătățit de către medic, cu acordul și colaborarea pacientului, prin reproducerea caracteristicilor individuale ale arcadelor naturale ale acestuia. Rezultate bune se obțin utilizînd datele furnizate de unele documente preextracționale. În lipsa lor, se va ține cont de relatările pacientului însuși, fiecare practician fiind totodată obligat să facă uz de întreaga lui pricepere și de mult simț artistic, astfel încît în final, poziționarea dinților frontali să fie în deplină armonie cu personalitatea viitorului protezat.

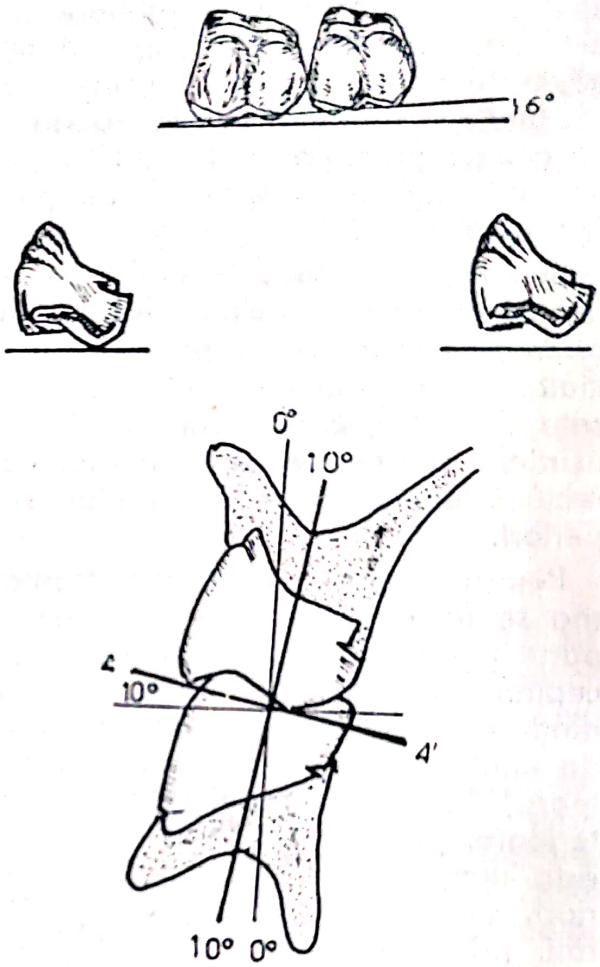

Fig. 33 și 34 — Montarea molarilor superiori (conform principiilor lui Gysi):

33 — Rapoartele fețelor ocluzale ale molarilor superiori cu planul de orientare protetică; *34* — linia interalveolară perpendiculară pe fața ocluzală.

1.6.5.2.

Tehnica montării inverse

A fost indicată de A. Gysi în cazurile de atrofii accentuate la care unghiul supero-intern format de axul

Scanned with OKEN Scanner

interclveolar cu planul orizontal este mai mic de 80° în regiunile laterale. Autorul recomanda folosirea unor dinți posteriori speciali: premolari și molari superiori de formă triunghiulară, unicuspidați, avînd mai puține fațete ocluzale și un diametru vestibulo-oral mai mare; dinți laterali inferiori prezentînd pe suprafețele lor ocluzale depresiuni în care vor pătrunde antagoniștii unicuspidați.

Tehnica de lucru se caracterizează prin următoarele (56, 58, 182):

– montarea dinților frontali superiori și inferiori în rapoarte de „cap la cap";

– premolarii inferiori se poziționează pe creastă astfel încît fețele lor ocluzale prelungite de fiecare parte să se întîlnească pe linia mediană într-un punct situat deasupra planului de ocluzie, rezultînd astfel o curbură transversală de ocluzie care la acest nivel este inversă (fig. nr. 35). Se recomandă ca între primul premolar inferior și canin să se lase un spațiu de

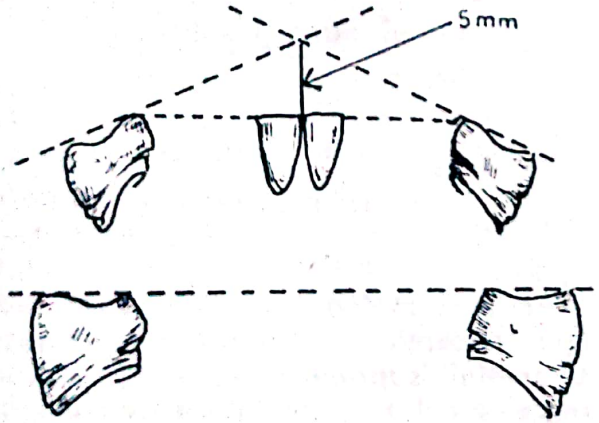

Fig. 35 și 36 — Montarea inversă:
35 — Orientarea suprafeței ocluzale la premolari; 36 — orientarea suprafeței ocluzale la nivelul molarilor.

1 mm în favoarea angrenării corecte a dinților laterali.

– Se trece la montarea, tot pe creastă, a molarului prim și a celui secund inferior pe ambele părți, astfel încît suprafețele lor ocluzale să fie situate în același plan (fig. 36) – situație controlabilă cu ajutorul unei rigle care va trebui să atingă atît cuspizii vestibulari cît și cei linguali ai acestor dinți;

– în continuare, se poziționează dinții laterali superiori care la început sînt lipiți cu ceară de suprafețele ocluzale ale celor inferiori în angrenaj corect cu aceștia. Primul premolar superior se montează rotat în ax încît să articuleze prin jumătatea lui mezială cu primul premolar inferior, iar prin jumătatea distală să articuleze cu premolarul secund inferior după un angrenaj invers. Ceilalți dinți intră cu cuspizii în șanțurile intercuspidiene meziodistale inferioare. În final se închide ocluzorul, dinții se fixează în șuvița de ceară superioară, în prealabil ramolită, dezlipindu-i de antagoniști.

Tehnica descrisă asigură o bună stabilitate funcțională a pieselor protetice, dar prezintă dezavantaje de ordin fizionomic, fonetic, favorizînd totodată mușcarea obrajilor și a limbii.

1.6.5.3. *Tehnica montării încrucișate*

Această montare a fost concepută tot de A. Gysi, și indicată de asemenea în atrofii accentuate la care se măsoară un unghi supero-intern mai mic de 80°. Se folosesc dinți anatoformi, dar care vor fi montați în mod deosebit conform următoarelor caracteristici (56):

– poziționarea „cap la cap" a frontalilor superiori și inferiori;

– pe creasta superioară se montează dinții laterali inferiori astfel ca în partea dreaptă superioară să fie situați dinții laterali inferiori din stînga, iar în partea stîngă superioară, premolarii și molarii inferiori din dreapta;

Scanned with OKEN Scanner

— din lipsă de spațiu se suprimă pe arcada artificială superioară primii premolari;

— pe creasta alveolară inferioară se montează în stînga dinții laterali superiori din dreapta, iar în dreapta cei laterali superiori din stînga, conform schemei:

3.7 3.6 3.5 1.3 1.2 1.1	2.1 2.2 2.3 4.5 4.6 4.7
2.7 2.6 2.5 2.4 4.3 4.2 4.1	3.1 3.2 3.3 1.4 1.5 1.6 1.7

După E. Costa (56) această situație tehnică impune pentru echilibrarea articulară (care, în general, este greu de realizat), inversarea curbei transversale de ocluzie.

Avantajele și dezavantajele metodei sînt asemănătoare celor menționate în cazul montării inverse.

1.6.5.4. *Tehnica montării helicoidale a lui F. Ackermann*

Este indicată în cazul stereotipului masticator mixt cu predominanța mișcărilor de verticalitate.

Această metodă necesită un articulator semiadaptabil cu reglaj individualizat al platoului incisiv, al pantelor condiliene și al unghiului lui Bennet, dinții utilizați fiind anatoformi (182, 272, 273).

Tehnica se caracterizează prin montarea dinților frontali conform regulilor lui A. Gysi, cu o înclinare vestibulară a marginilor libere. În felul acesta se creează un spațiu de inocluzie sagitală egal cu supraocluzia (3 mm), asigurînd o stabilitate optimă a pieselor protetice în mișcările de propulsie și de lateralitate.

Dinții laterali inferiori sînt orientați cu suprafețele lor ocluzale „ad linguam", respectîndu-se următoarele principii:

a) Premolarii inferiori să fie înclinați lingual, însă fără a jena mișcările limbii. Dinții artificiali utilizați sînt premolarii superiori, al căror platou triturant prezintă avantajul de a avea o suprafață mai extinsă și mai orizontală, neavînd un relief dezechilibrant, reprezentat prin vîrful cuspizilor vestibulari ai premolarilor inferiori (273). În acest fel raportul intercuspidian helicoidal cu dinții superiori se realizează mai ușor.

b) Molarii inferiori se montează cu fețele ocluzale orientate tot „ad linguam", respectîndu-se curbele de compensație.

Premolarii și molarii superiori trebuie să realizeze contacte exclusiv ale cuspizilor palatinali în șanțurile intercuspidiene inferioare, neexistînd nici un contact între cuspizii vestibulari superiori și cei inferiori, ale căror suprafețe sînt considerate de către F. Ackermann ca versante de basculare.

Montarea helicoidală asigură, în final, o stabilitate maximă a protezei totale mandibulare și satisfacții fizionomice.

1.6.5.5. *Tehnica montării dinților după M. Sears*

Această metodă se încadrează într-o concepție aparte care are la bază principiul suprimării tuturor interferențelor ocluzale de lateralitate și de propulsie ale arcadelor dentare artificiale, datorită caracteristicilor dinților posteriori care sînt necuspidați, prezentînd doar anumite fosete și creste de triturare (fig. nr. 37).

Indicațiile unei astfel de montări sînt următoarele:

1. La persoane cu stereotip masticator frecător diagnosticat clinic și cu creste alveolare resorbite și acope-

Scanned with OKEN Scanner

rite de o fibromucoasă groasă, flască sau dezinserată de pe osul subiacent, ce nu poate suporta acţiunea nocivă a componentelor orizontale rezultate din descompunerea forţelor mastica-

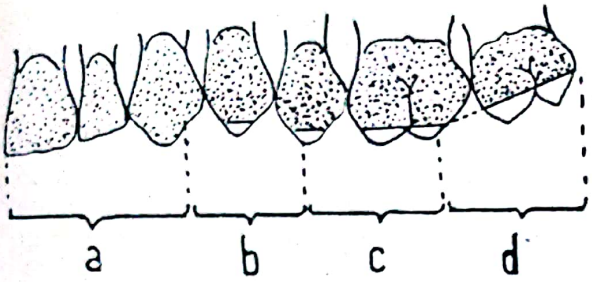

Fig. 37 — Montarea dinţilor artificiali după Sears; un ansamblu de unităţi funcţionale:
a — unitate incisivă; *b* — unitate suboclu-zală; *c* — unitate activă (triturantă); *d* — unitate echilibrantă.

torii la nivelul pantelor cuspidiene ale unor dinţi cu relief ocluzal pronunţat (209, 272, 273).

2. În cazurile de rapoarte nefavorabile ale crestelor, manifestate prin dimensiuni inegale, înclinare exagerată a axelor interalveolare, absenţa paralelismului între creste şi faţă de planul de ocluzie (235) sau existenţa unei relaţii necorespunzătoare între cele două creste ale maxilarelor (clasa a II-a după P. Buchard (31), cu prezenţa retrognaţiei mandibulare).

3. La unii bolnavi care nu s-au putut acomoda cu piesele lor protetice din cauza dinţilor artificiali cuspidaţi, dorind să efectueze o masticaţie în toate sensurile, fără a fi obligaţi să urmeze traiectoriile fixate a priori de către pantele cuspidiene (81).

4. La persoanele înaintate în vîrstă ce au osul spongios în parte sau total distrus, la care după Kurt (citat de nr. 314) deşi sînt frecători, mişcările masticatorii nu mai sînt decît nişte slabe şocuri verticale, fiind inexistente cele de lateralitate.

5. La cei ce prezintă cavităţi glenoidale şi condili mandibulari aplatizaţi, la care s-au pus în evidenţă pante condiliene foarte reduse, sub 10° (235).

6. La subiecţii ce au multiple poziţii de ocluzii intermediare, la care este foarte dificil să li se determine şi înregistreze relaţia centrică, cu toată reeducarea funcţională (94).

P. Buchard (31), analizînd principalele avantaje ale aplicării concepţiei şi tehnicii de montare Sears, consideră că în toate cazurile ea va face posibilă, după o perioadă de timp, reprotezarea cu arcade dentare cuspidate, oferind astfel şansa refacerii eficacităţii masticatorii în condiţii şi mai bune. În acest sens proteza lui Sears reprezintă în fond o etapă de „tranziţie", constituind un compromis tehnic efectuat în „aşteptarea" unor condiţii anatomice favorabile. Avantajele oferite de către tehnica lui Sears constau în recondiţionarea ţesuturilor de sprijin, restabilirea reflexelor normale ale masticaţiei, deglutiţiei, precum şi readucerea mandibulei într-o poziţie apropiată de cea echilibrată centrică.

Întrucît articularea dinţilor la un stereotip masticator frecător este traumatizantă, în cadrul metodei lui Sears se impune folosirea dinţilor artificiali de porţelan la nivelul maxilarului şi a celor acrilici la mandibulă. Dacă s-ar utiliza numai arcade dentare din porţelan, ar apărea dureri intense la nivelul crestelor alveolare datorită suprasolicitării acestora de către forţele masticatorii (272).

Referitor la tehnică (209, 272, 273), ea începe cu montarea dinţilor anteriori ţinînd cont de regulile generale cunoscute, respectîndu-se, însă, 3 imperative: un overjet pronunţat, absenţa contactului în ocluzie centrică şi în mişcările de lateralitate, precum şi asigurarea unui contact liniar în propulsie. Aceşti dinţi vor constitui aşazisele unităţi incisive.

Scanned with OKEN Scanner

Montarea dinţilor posteriori începe cu cei superiori, ale căror suprafeţe triturante vor fi în contact cu planul de ocluzie. În continuare se montează primii premolari inferiori, plasaţi în

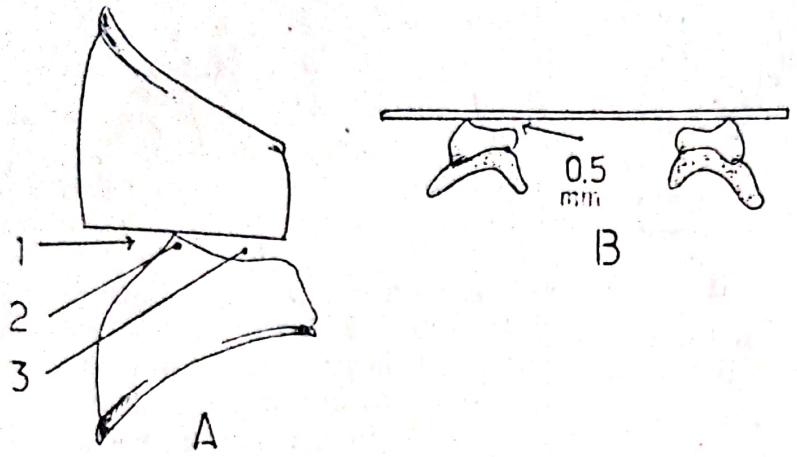

Fig. 38 — Montarea propusă de J. P. Frush cu ocluzie lineară.
A: 1 — Overjetul dinţilor posteriori în sens transversal evită prinderea mucoasei obrazului; *2* — lamă tăietoare; *3* — suprafaţă de strivire. *B* — riglă care serveşte pentru controlul spaţiului între suprafeţele masticatorii

subocluzie în raport cu planul ocluzal superior. Cei doi premolari secunzi inferiori şi primii molari inferiori vor avea contact ocluzal cu antagoniştii lor doar în jumătatea lor linguală, reprezentînd unităţile ocluzale triturante, pe cînd jumătăţile lor vestibulare care sînt în subocluzie, constituie unităţile subocluzale.

Molarii secunzi inferiori se montează numai dacă ei nu trebuie să fie aşezaţi deasupra tuberculilor piriformi. În acest caz ei vor fi plasaţi înaintea formaţiunilor menţionate, fiind înclinaţi lingual şi dinapoi înainte, spre a constitui o piedică posterioară în timpul mişcărilor de propulsie şi de lateralitate (unităţi ocluzale echilibrante).

În esenţă, rolul celor 4 categorii de unităţi după E. Costa (63) s-ar putea rezuma astfel:

– cele incizale cu rol de secţionare a alimentelor în timpul propulsiei mandibulei;

– cele triturante realizate de premolari şi molari, fărămiţează alimentele numai prin mişcări verticale;

– cele subocluzale articulează numai în anumite mişcări ale mandibulei, avînd un rol de susţinere a obrajilor în timpul masticaţiei, menţinînd aspectul fizionomic;

– cele echilibrante asigură în timpul mişcărilor de propulsie şi de lateralitate puncte de contact distale şi laterale.

1.6.5.6. *Tehnica montării a lui J. P. Frush*

Este indicată pentru pacienţi cu stereotip masticator tocător şi mixt (de tocător şi propulsor), folosindu-se dinţi centrimatici.

Metoda prevede la început o paralelizare a planului de ocluzie cu baza

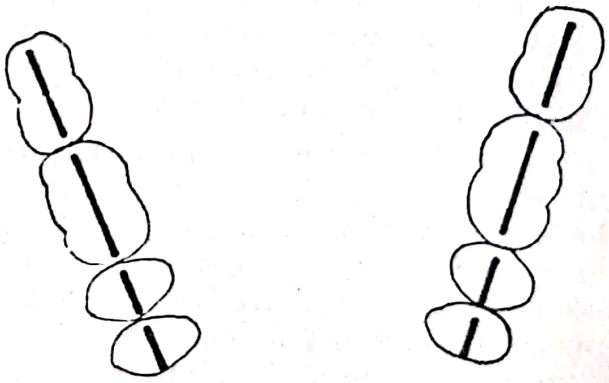

Fig. 39 — Montarea după Frush. Lamele dinţilor posteriori constituie o linie dreaptă.

articulatorului, la care ghidajul incizal va fi reglat la 0° şi pantele condiliene la 6°.

Principalele caracteristici ale montării sînt următoarele (235, 272, 273):

Scanned with OKEN Scanner

1. Poziționarea normală a dinților frontali superiori și inferiori, insistîndu-se asupra unei particularități: suprimarea în totalitate a overbit-ului. În felul acesta, planul ocluzal va fi complet plat, supraocluzia fiind nulă. În rarele situații în care este, totuși, necesară redarea overbit-ului, tehnicianul dentar trebuie să accentueze overjet-ul.

2. Montarea dinților laterali superiori pe planul ocluzal cu excepția molarului secund, care va fi poziționat cu fața vestibulară aproape 5 mm lateral de creasta alveolară.

3. Plasarea premolarilor și molarilor inferiori în așa fel, încît suprafețele lor triturante să se reducă pe ambele părți la o linie — muchie dreaptă — fig. nr. 38 și 39) ce va trebui să fie situată la același nivel cu vîrful cuspizilor caninilor inferiori, în felul acesta neredîndu-se nici o curbă de compensație.

4. Între cuspizii linguali ai lateralilor inferiori și suprafețele ocluzale ale antagoniștilor va trebui să existe un spațiu de 1/2—3/4 mm, realizat prin înclinarea vestibulo-lingual a premolarilor și molarilor inferiori.

Pentru a se facilita această operațiune se poate folosi o bandă autocolantă avînd grosimea calibrată echivalentă spațiului amintit, lipind-o pe porțiunea activă a dinților laterali superiori, înainte de a se trece la montarea premolarilor și molarilor inferiori (278).

Scanned with OKEN Scanner

2.

Privire critică asupra valorii protetice a materialelor de amprentare în edentația totală sub aspectul caracteristicilor tehnologice

2.1. Necesitatea cunoașterii valorii protetice a materialelor de amprentare

Indiferent de variantele tehnicilor de protezare totală (tardivă sau imediată) și de recondiționare aplicate, succesul obținerii eficacității funcționale și fizionomice a pieselor protetice se datorește în mare măsură felului cum a fost efectuată atît amprentarea preliminară cît și cea finală.

Valoarea materialelor de amprentare, măsura în care ele oferă posibilitatea realizării imperativelor mecanice (menținerea și stabilitatea protezei), fizionomice, fonetice și biologice, este subordonată calităților pe care le dețin, caracteristicilor lor tehnologice. Toate acestea trebuie să fie cunoscute de către medic, întrucît numai astfel el va putea efectua o alegere judicioasă a tipului de material de amprentare, în funcție de starea cîmpului protetic, precum și de metoda și tehnica cea mai adecvată obținerii unei amprente de mare precizie.

Deseori încadrarea piesei protetice în echilibrul anatomic și fiziologic al țesuturilor ce vin în contact cu fețele ei mucozală și externă, cît și marginal, este posibilă numai dacă se iau măsuri de reabilitare tisulară, fie pre, fie postprotetic, prin intermediul anumitor materiale ce pot avea un dublu rol: de amprentare și rebazare (211).

Întrucît dezvoltarea impetuoasă a chimiei macromoleculare s-a reflectat și în progresul tehnicii dentare, aducînd elemente importante în avantajul unei terapii protetice nu numai cu caracter curativ ci și profilactic, considerăm necesar ca în cele ce urmează, să facem o succintă privire critică asupra grupelor de materiale de amprentare existente, fără a avea pretenția de a fi prezentat toate caracteristicile tehnologice, rezumîndune doar la cele mai semnificative.

2.2. Condițiile unui optim material de amprentare

După E. W. Skinner și R. W. Phillips (292), J. N. Anderson (6) și E. Costa (62), cerințele ideale ale unui material de amprentare sînt următoarele:

1. Fidelitate și finețe în reproduce-

Scanned with OKEN Scanner

rea cîmpului protetic, de ordinul a 0,01 mm.

2. Menținerea plasticității la temperatura cavității bucale, timpul util efectuării, în mod optim, a testelor de funcționalizare, priza intervenind în momentul adecvat, fără a obosi pacientul.

3. Stabilitate dimensională, atît în timpul cît și după amprentare.

4. Să nu fie iritant sau toxic.

5. Să aibă gust plăcut și aspect corespunzător.

6. Să fie ușor de preparat.

7. Să poată fi îndepărtat din cavitatea bucală fără dificultăți.

8. Să se preteze la eventuale corectări în cavitatea bucală, cu adaus din același material.

9. Să fie ieftin și ușor de prelucrat.

Cu tot progresul chimiei în sensul descoperirii unei mari varietăți de materiale de amprentare, încă nu se poate afirma cu certitudine că s-a obținut unul care să întruchipeze toate cerințele ideale menționate mai sus.

2.3. Clasificarea materialelor de amprentare

Datorită multitudinii și complexității materialelor destinate atît amprentării preliminare cît și celei finale, se impune necesitatea clasificării lor.

În acest context, cea mai simplă și cea mai apropiată de realitate este clasificarea lui S. Poggioli (citat de 59), dar după L. Ene (98), „ea păcătuiește prin faptul că 80% din materiale sînt incluse în grupa semirigidelor", așa după cum se poate vedea mai jos:

Grupa I: Rigide (gipsul, polimetilmetacrilatul, Mucoseal-ul);

Grupa a II-a: Semirigide (Stens-ul, Kerr-ul, Rezinoplast-ul, Adheseal-ul, Hydro-Cast-ul, Coe-Comfort-ul, Ivoseal-ul, ceara, pasta de eugenat de zinc);

Grupa a III-a: Elastice, cu subgrupele: hidrocoloizi reversibili (agar-agar) și ireversibili (alginatele), thiocauciucuri de sinteză și siliconi.

Încercînd să evităm dezavantajul menționat, prezentăm în cele ce urmează o nouă clasificare, în cadrul căreia se disting 4 categorii de materiale de amprentare, avînd în vedere următoarele criterii:

— timpul de plasticitate și

— consistența materialului în momentul scoaterii din cavitatea bucală.

I. Materiale de amprentare cu timp de plasticitate redus și consistență rigidă la scoaterea lor din cavitatea bucală.

Reprezentanți: ipsosul (gipsul dentar); compușii macromoleculari acrilici autoreactivi și Mucoseal-ul.

II. Materiale cu timp de plasticitate redus și consistență semirigidă la îndepărtarea lor din cavitatea bucală.

Reprezentanți: materiale termoplastice (Stens-ul și Kerr-ul); pastele pe bază de eugenat de zinc (Z.O.E.).

III. Materiale de amprentare cu timp de plasticitate redus și consistență elastică în momentul scoaterii din cavitatea bucală.

Reprezentanți:

1. Hidrocoloizi:

a) reversibili (avînd drept substrat agar-agarul);

b) ireversibili (alginatele).

2. Materiale de amprentare pe bază de cauciuc:

a) cauciucurile polisulfurice sau thiocauciucurile de sinteză;

b) cauciucurile siliconice sau materiale de amprentare pe bază de poly (dimethyl-siloxan).

Scanned with OKEN Scanner

IV. Materiale de amprentare cu timp de plasticitate prelungit, în cadrul cărora se disting două subgrupe:

a) Materiale bucoplastice cu consistență semirigidă la scoaterea din cavitatea bucală. Plasticitatea lor durează în tot timpul luării amprentei, sub influența temperaturii cavității bucale (de peste 37°C). Ele se întăresc prin răcire cu un jet de apă, la terminarea fazei clinice.

Reprezentanți:
- Adheseal-ul roșu sau verde;
- Carmenyl-ul;
- $E_x \cdot 3 \cdot N$;
- Dentiplast-ul;
- Rezinoplast-ul.

b) Materiale de amprentare plasto-elastice (reziliente) de tipul copolimerilor acrilici care pot fi lăsate în cavitatea bucală de la cîteva zile pînă la cîteva săptămîni, menținîndu-și rezilienta sub acțiunea unui agent plastifiant. Ele provoacă transformări tisulare în sensul recondiționării mucoperiostului și a țesuturilor paraprotetice.

Cele mai solicitate produse sînt:
- Hidro-Cast-ul;
- Coe-Comfort-ul;
- Ivoseal-ul.

2.3.1. Materiale de amprentare cu timp de plasticitate redus și consistență rigidă la scoaterea din cavitatea bucală

2.3.1.1. *Ipsosul (gipsul dentar)*

Rezultă prin calcinarea gipsului. Din punct de vedere chimic acesta este un sulfat de calciu care în natură se găsește sub 2 forme: dihidrat: $CaSO_4\ 2H_2O$ și anhidrit: $CaSO_4$ (93). Prin calcinarea la 110–130°C a $CaSO_4\ 2H_2O$ se obține semihidratul cunoscut sub denumirea de ipsos: $CaSO_4\ 1/2\ H_2O$.

Menționăm că gipsul cristalizează în sistem monoclinic, iar ipsosul și anhidritul în sistem ortorombic (292).

În practica stomatologică se amestecă pulbere din ipsos cu apă într-o proporție anumită (în general 100 g pulbere la 45 cc apă), obținîndu-se la început o pastă, care se va întări treptat, dînd în final un material relativ dur, rezistent.

Acest proces de întărire se numește priză, incluzînd două fenomene (221):
- unul chimic: hidratarea semihidratului;
- altul fizic ce constă în schimbarea sistemului de cristalizare.

Întărirea ipsosului este însoțită de o reacție exotermă (atingînd valori de 50–60°C) și de o dilatare de cca. 0,2% (93).

În timp, se descrie o priză inițială în care ipsosul este modelabil și își păstrează forma modelată și o priză finală, în care pasta se întărește complet. Maximum de duritate apare la 24–48 de ore, după ce toată apa reținută în plus se va evapora.

Mecanismul de întărire a ipsosului este explicat prin intermediul a două teorii:

A. Teoria lui Le Chatelier (1887), care susține că semihidratul se dizolvă în apă și produce o soluție suprasaturată de gips, după care apare cristalizarea din soluție.

B. Teoria lui Michaellis, care de asemenea menționează că la început semihidratul se dizolvă în apă obținîndu-se o soluție suprasaturată, însă înainte de cristalizarea gipsului (în perioada prizei inițiale), se produce o gelatinizare a $CaSO_4$ solubil. Întărirea ar fi rezultatul cristalizării acestui gel, plus formarea unor cristale de gips de la granulele de semihidrat care nu s-au dizolvat în soluția originală (259).

Le Chatelier consideră că procesul de cristalizare a gipsului de la soluție suprasaturată începe ori printr-o

Scanned with OKEN Scanner

nucleizare spontană, ori de la nucleul care există încă din timpul procesului de calcinare.

Efectul temperaturii asupra hidratării ipsosului a fost studiat de către M. J. Ridge (260, 261), ajungînd la concluzia că o ridicare a temperaturii (la 46°C) va determina o descreştere a numărului efectiv al nucleilor de cristalizare, încît mărimea medie a porilor va fi mai marcată, scăzînd în special rezistenţa la rupere a ipsosului. El a mai observat faptul că modelele turnate la 0°C sînt cu 12% mai dure decît cele turnate la temperatura de 29°C.

Consistenţa amestecului este în funcţie de raportul dintre apă şi praful de ipsos (62).

În cazul cînd există mult ipsos combinat cu apă se obţine:

- priză rapidă;
- duritate mai mare;
- dilatare mai mare;
- mai bună rezistenţă la suprafaţă.

În situaţia cînd în amestec este puţin ipsos combinat cu apă, se va obţine:

- priză lentă;
- duritate mică;
- dilatare slabă;
- mai mică rezistenţă la suprafaţă.

Cantitatea apei necesară trecerii semihidratului în dihidrat este în funcţie de mărimea particulelor pulberii din ipsos, cele mai mici absorbind mai puţină apă.

Influenţarea timpului de priză se poate face cu ajutorul a două grupe de substanţe avînd efecte diferite: acceleratoare ale prizei ipsosului (Na_2SO_4; K_2SO_4; Fe_2SO_4, cel mai eficace fiind NaCl în concentraţie de 2–3%) şi inhibitoare ale prizei ipsosului (coloizi ca: gelatina, agar-agar, guma arabică, clei sau acetaţii şi citraţii de sodiu, soluţia de borax 2%, aceasta din urmă putînd întîrzia priza ipsosului cu 8–10 ore) (6, 292):

Avantajele ipsosului ca material de amprentare (98, 208) constau în:

1. Fidelitatea în exprimarea detaliilor cîmpului protetic;

2. Fluiditatea bună, care previne deformările ţesuturilor de conexare ale substratului biologic de susţinere a piesei protetice.

3. Stabilitatea dimensională a amprentei care face ca aceasta să poată fi conservată mult timp.

4. Materialul este ieftin şi uşor de procurat.

Dezavantajele ipsosului ca material de amprentare se referă la:

1. Compromiterea calităţii amprentei mandibulare sub acţiunea salivei.

2. Corectarea dificilă a amprentei prin completarea cu pastă de ipsos.

3. Ipsosul ca material de amprentare este mai puţin agreat de pacienţi, manevrarea lui fiind incomodă.

Indicaţiile acestui material sînt:

1. În amprentarea preliminară şi finală a edentatului total, mai ales la maxilar, fără rezilienţă mare a mucoasei cîmpului protetic.

2. Se mai poate folosi şi în scopul amprentării extraorale a unei proteze totale antagoniste. Rareori ipsosul este aplicat în scopul amprentării dinţilor antagonişti (mai ales pe o arcadă ce prezintă variate breşe), datorită rigidităţii sale care face ca îndepărtarea lui să fie dificilă, necesitînd fracturarea amprentei.

3. Excepţional se utilizează ca material de amprentare complementară (în vederea rebazării, folosind drept port-amprentă individuală însăşi proteza) din cauza dificultăţilor de demulare, ce pot compromite recondiţionarea piesei protetice.

Scanned with OKEN Scanner

2.3.1.2. *Compușii macromoleculari acrilici autoreactivi sau autopolimerizabili*

Aceste rășini acrilice sintetice sînt aplicate frecvent în scopul rebazării indirecte a protezelor mobile și mobilizabile. Din cauza deficiențelor multiple asemănătoare celor legate de căptușirea directă a pieselor protetice (menționate în subcapitolul care tratează rebazarea), s-a renunțat în totalitate la utilizarea lor pentru amprentarea finală în scopul obținerii în cavitatea bucală a bazei definitive a protezei prin transformarea lingurii individuale acrilice.

2.3.1.3. *Mucoseal-ul*

Reprezintă un material de amprentare preliminară și în special finală mucostatică în edentația totală, în situațiile în care cîmpul protetic (mai ales mandibular) prezintă o atrofie avansată însoțită de o atonie musculară care să permită o extensie a viitoarei baze protetice (208).

În vederea obținerii unei paste fluide (cremoase) apte pentru amprentare, se combină praful, care reprezintă din punct de vedere chimic etilmetacrilatul, cu o mixtură de lichid alcătuită din 4 volume de alcool etilic și un volum ulei de ricin.

În scopul aderării pastei la fața mucozală a lingurii individuale, se va pensula în prealabil această portamprentă cu un lac special, adeziv, după care se poate trece la amprentare. Mucoseal-ul devine rigid după aproximativ două minute, timp suficient pentru a se putea face amprentarea finală mucostatică.

2.3.2. Materiale cu timp de plasticitate redus și consistență semirigidă la îndepărtarea lor din cavitatea bucală

2.3.2.1. *Materiale termoplastice (Stents-ul și Kerr-ul)*

Prezintă caracteristica de a deveni plastice atît sub influența căldurii umede, cît și a celei uscate, fără a suferi vreo schimbare chimică. Este necesar însă, ca încălzirea să se facă între 50–60°C, deoarece o ridicare excesivă a temperaturii, după J. Lejoyeux (208), va afecta componentele rășinoase din cadrul structurii acestor materiale de amprentare, compromițîndu-le.

Sub raportul compoziției, după E. Costa (62) și J. Lejoyeux (208), elementele principale sînt următoarele:

– 40% rășini naturale (copal, schellack, kauri) sau sintetice (derivate) rezultate din acidul cumaric. Acestea asigură plasticitatea;

– 40% talc, în scopul măririi masei materialului de amprentare, la care se asociază substanțe colorante și aromatizante;

– 20% acizi grași (acid stearic, ce oferă plasticitate, acid palmitic, de care depinde duritatea și acidul oleic, care reduce temperatura de topire și duritatea).

Unele firme producătoare folosesc în cadrul compoziției și pulberi metalice, pentru a mări conductibilitatea termică și a facilita ramolirea la căldură a materialului de amprentare.

Produsele comerciale poartă denumiri diferite și au totodată forme variate de prezentare. Sînt bine cunoscute Stens-ul, Kerr-ul alb, cenușiu, verde, bronz, roșu, Xantigen-ul Bayer negru, Exact-Compound-White, fie-

Scanned with OKEN Scanner

care cu caracteristicile lor specifice atît de plastifiere, cît și de întărire la anumite temperaturi. Se găsesc în comerț sub formă de plăci și batoane.

Indicațiile majorității acestor materiale, implicit a celor de tip Stents, mult utilizate în activitatea noastră curentă sînt restrînse în amprentarea cîmpului protetic edentat total, folosindu-se doar în scopul obținerii unei imagini negative preliminare în condițiile în care mucoasa are o aderență mare la suportul osos (de obicei la maxilar). Încercări au fost făcute și în amprentările finale în condițiile menționate mai sus. Rezultatele nu au fost satisfăcătoare, vîscozitatea acestor produse determinînd deformarea periferiei cîmpului protetic, iar pe lîngă o răcire imperfectă, modificările de formă ale amprentelor în timpul îndepărtării din cavitatea bucală, sînt frecvente.

În ceea ce privește Kerr-ul, el este mai des folosit pentru efectuarea închiderii marginale a lingurilor individuale, în vederea favorizării unei adaptări cît mai corespunzătoare pe cîmpurile protetice.

2.3.2.2. *Paste pe bază de eugenat de zinc (Z.O.E.)*

Se caracterizează prin faptul că fac priza ca urmare a unei reacții chimice (combinarea oxidului de zinc cu eugenolul).

Compoziția lor exactă constituie un secret de fabricație.

După J. Lejoyeux (208), E. W. Skinner și R. W. Phillips (292) pe lîngă cele două componente de bază menționate mai există:

– o rășină care ameliorează calitățile adezive ale materialului și accelerează priza;

– balsam de Peru sau de Canada, care neutralizează acțiunea iritantă a eugenolului;

– acceleratori și substanțe cu gust agreabil.

De obicei, prezentarea preparatelor se face prin intermediul a două tuburi cu paste (unul conținînd ingredientul activ – oxidul de zinc – iar altul eugenolul).

Tehnica malaxării este simplă, constînd în amestecarea celor două paste într-o optimă proporție pe o foiță impermeabilizată cu un ulei special.

După obținerea unei culori uniforme, materialul de amprentare de consistență fluidă este introdus cu atenție (pentru a se evita includerea bulelor de aer) în port-amprenta individuală, conformîndu-l după detaliile ei anatomice pe fața internă, putîndu-se trece, apoi, la amprentarea finală.

La noi în țară, colectivul Clinicii de protetică dentară a I.M.F. București a reușit să realizeze un material de amprentare Z.O.E. compus din două paste (59, 62, 63, 98):

Pasta A:	– Colofoniu alb	20 părți
	– Eugenol (Oleum cariofilorum)	6 părți

(Amestecul se face la cald)

Pasta B:	– Oxid de zinc	9 părți
	– Lanolină	27 părți
	– Apă distilată	1 parte

Caracteristic pentru obținerea pastei B este faptul că întîi trebuie să se hidrateze lanolina și apoi se încorporează oxidul de zinc.

În cadrul preparării materialului de amprentare se indică două părți din pasta A și o parte din pasta B, amestecul putîndu-se efectua și pe o plăcuță de sticlă. Pentru a se accelera priza se pot adăuga 1–2 picături de acid acetic glacial, soluție alcoolică saturată de novocaină, clorură de zinc sau acetat de zinc.

Prelungirea timpului de priză se poate realiza printr-un adaos de glicerină sau, la alte preparate, prin adiționarea de uleiuri inerte (de măs-

Scanned with OKEN Scanner

line) și de ceruri, însăși temperatura rece a plăcii, precum și a spatulei avînd același efect.

Indicațiile pastelor Z.O.E. se referă la amprentarea cîmpurilor protetice edentate total ce nu suportă o amprentare compresivă.

Avantajele acestor produse constau în stabilitate dimensională și rezistență. După amprentare ele nu își schimbă forma (sînt nedeformabile), ajungînd la o rezistență de compresiune de pînă la 70 kg pe cm^2 după două ore de la malaxare.

Din punct de vedere practic, au o capacitate mare de păstrare a detaliilor cîmpului protetic, retracția de 0,1% care se produce în timpul întăririi pastei fiind neglijabilă. În felul acesta turnarea pentru obținerea modelului final se poate efectua și tardiv.

Dezavantajele sînt minore și trecătoare, reprezentate printr-o senzație de iritație cauzată de eugenol (ce poate fi evitată prin badijonarea cîmpului protetic cu ulei de parafină) și uneori prin gustul care nu este agreat de unii pacienți.

Pentru considerentele de mai sus, au fost concepute și paste fără eugenol, bazate pe faptul că acidul carboxilic, praf dispersat în alcool etilic, este capabil să reacționeze cu oxidul de zinc prin saponificare (292).

2.3.3. Materiale de amprentare cu timp de plasticitate redus și consistență elastică în momentul scoaterii din cavitatea bucală

2.3.3.1. *Hidrocoloizii reversibili*

Sînt primele materiale elastice de amprentare apărute, avînd ca substanță de bază un gel ce devine plastic sub influența căldurii. Pentru a se putea solidifica din nou, materialul de amprentare necesită port-amprente prevăzute cu tuburi prin care circulă apa rece. Astăzi s-a renunțat în mare parte la aceste produse în compoziția cărora intră pe prim plan agar-agar-ul, ceruri, rășini, coloranți și substanțe aromatizante, întrucît, pe lîngă faptul că necesită o aparatură și un instrumentar special, amprentele suferă modificări volumetrice importante și prezintă cel mai mare indice de contracție înregistrat la materialele elastice de amprentare (85).

2.3.3.2. *Hidrocoloizii ireversibili (alginatele)*

Sînt materiale elastice cu o mare aplicabilitate în special în amprentarea preliminară și finală în edentația parțială, datorită faptului că se pot îndepărta într-o singură bucată și cu multă ușurință de pe cîmpurile protetice, fără ca teritoriile retentive aparținînd suportului dento-parodontal cît și celui muco-osos să apară deformate. Ele se pot folosi, în același scop, în anumite forme clinice de edentație totală.

Sub raportul compoziției, formula unui alginat, după E. W. Skinner (292), este, în linii mari, următoarea:

Alginat de K	12%
Sulfat de Ca	12%
Fosfat trisodic	2%
Pămînt de infusorii	74%

Corectori: sulfat de zinc, fluoruri, silicați.

Pulberea de alginat conține, deci, doi componenți de bază: un alginat alcalin de potasiu și o sare metalică, sulfat de calciu, care în contact cu apa dau alginatul de calciu, conform următoarei reacții chimice (93):

Scanned with OKEN Scanner

Alginat de K+nSO_4Ca=Alginat de Ca+nSO_4K_2

Alginatul de calciu precipită sub forma unui gel cu o vîscozitate şi elasticitate în continuă creştere.

Pe lîngă compuşii principali amintiţi, se mai adaugă substanţe chimice care încetinesc priza, de obicei fosfatul trisodic. Se mai pun substanţe inactive ca: talcul, diferite pectine, peptone etc., cu scopul de a mări masa produsului, contribuind astfel şi ele la formarea gelului.

Corectorii amintiţi în formulă, pe de o parte au rolul de a creşte rezistenţa gelului, pe de altă parte de a neutraliza aciditatea remanentă a alginatului.

În compoziţia alginatelor mai intră diverşi coloranţi şi substanţe aromatizante.

Referitor la caracteristici, spre deosebire de hidrocoloizii reversibili, alginatele după ce au făcut „priză" nu mai pot redeveni plastice, pentru care motiv sînt denumite şi ireversibile. Prin pierderea uşoară a apei, fenomen cunoscut sub denumirea de sinereză, ele se deformează, motiv pentru care se indică turnarea imediată a amprentelor (62).

Referitor la fidelitate, menţionăm faptul că alginatele reproduc detalii începînd cu dimensiunea de 300 microni.

Pentru a se asigura calitatea amprentării, o deosebită importanţă o prezintă, după E. Costa (59), respectarea următoarelor reguli:

1. Stabilirea raportului optim între pulberea alginică şi apă, posibil prin respectarea indicaţiilor firmei producătoare, evitîndu-se:

– mărirea cantităţii de apă, ce duce la deformarea gelului prin sinereză;

– creşterea cantităţii de pulbere, ce micşorează timpul de priză.

2. Spatularea corectă a amestecului pulbere-apă, care dacă nu se efectuează corespunzător face ca gelul să piardă 50% din calităţile fizice. În acest sens, o spatulare insuficientă va reduce rezistenţa materialului, iar una prelungită (peste 40–50 secunde) va distruge gelul care a început să se formeze.

Cercetătorii japonezi susţin că alginatul poate să redea fidel cîmpul protetic dacă este spatulat timp de un minut şi introdus după scoaterea amprentei din cavitatea bucală timp de 30 secunde într-o soluţie de sulfat de zinc 1% (18).

3. Materialul de amprentare trebuie să fie reţinut în port-amprentă (în cazul celor standard prin căptuşirea lingurii cu benzi de leucoplast, iar la cele individuale prin perforarea lor).

4. Înainte de aplicarea lui în cavitatea bucală, pacientul va trebui să-şi clătească gura cu apă pentru ca saliva să nu influenţeze precizia amprentei.

5. Îndepărtarea amprentei să se facă numai după expirarea în medie a 3–4 minute, timp în care va fi ţinută în poziţia corectă, fără să fie mişcată de către medic, scoaterea ei făcîndu-se printr-o tracţiune unică (antero-posterioară), invers deci în raport cu sensul introducerii materialului de amprentare în cavitatea bucală.

6. Turnarea imediată a modelului pe care am amintit-o mai sus.

Denumirile comerciale ale alginatelor sînt multiple, în funcţie de firmele producătoare: Algodent (R.S.R.), Elastic (R.S.C.), Calcinat (R.D.G.), Altex (Austria), Tissutex (Anglia), Palgat (R.F.G.) şi altele.

2.3.3.3. *Cauciucurile polisulfurice sau thiocauciucurile de sinteză*

Sînt materiale de amprentare care din punct de vedere chimic sînt constituite dintr-o componentă de bază

Scanned with OKEN Scanner

reprezentată de către un mercaptan polifuncțional sau un polimer polisulfuric, ambele lichide. Pentru a se putea polimeriza este necesară adăugarea unui reactor chimic, care de obicei este peroxidul de plumb (PbO_2) și sulful, acesta din urmă avînd rolul de a îmbunătăți proprietățile fizice ale amprentei.

Sub raportul compoziției, formula unui astfel de material de amprentare poate fi următoare, după J. N. Nally (236):

Material de bază:	
polisulfură de cauciuc	79,72%
Vehiculi:	
oxid de zinc	4,89%
sulfat de calciu	15,39%
Reactori:	
peroxid de plumb	77,65%
sulf	3,52%
ulei de ricină	16,84%
alte substanțe	1,99%

Ca și la pastele de tipul Z.O.E., prezentarea materialului de amprentare se face în două tuburi: unul de culoare albă și altul maro.

În primul tub polimerul polisulfuric lichid este amestecat cu materiale vehiculante (oxid de zinc și sulfat de calciu) care îi dau o consistență de pastă.

Cel de-al doilea tub, denumit și reactor, conține peroxidul de plumb și sulf, ambele sub formă de pudră, plastifiată prin amestec cu ulei de ricină.

La ambele paste se poate adăuga și acid stearic sau oleic, avînd o acțiune deosebită. Astfel, dacă acest adaos se face la pasta reactoare, se produce o accelerare a polimerizării, mărind, totodată, cantitatea pastei. Invers, dacă se combină cu conținutul celuilalt tub în care este prezent polimerul polisulfuric, polimerizarea va fi întîrziată.

În practica stomatologică, amestecarea celor două paste se efectuează prin spatulare pe o placă de sticlă pînă cînd se obține o culoare uniformă. În continuare, cu același instrument se încarcă port-amprenta individuală, folosindu-se cantitatea prevăzută de material de amprentare.

Este deosebit de important ca amestecul să fie cît se poate de omogen, deorece în caz contrar polimerizarea nu se face uniform și se obține o amprentă deformată. Spatularea trebuie să fie terminată sub un minut. În acest scop, pentru a se accelera priza se obișnuiește să se adauge o picătură de apă.

Variațiile temperaturii ambiante de asemenea pot influența asupra timpului de priză, în sensul că o mărire a temperaturii plăcii, pe care se prepară pasta, accelerează priza, pe cînd o răcire o întîrzie (292).

În general, în cavitatea bucală materialul de amprentare trebuie să fie lăsat aproximativ 2–3 minute, obținîndu-se o amprentă fidelă a cîmpului protetic.

În încheiere, dorim să subliniem faptul că trebuie să se facă o distincție între timpul de amestecare a celor două paste, cel al prizei și timpul de polimerizare.

Dacă începutul polimerizării se face încă din momentul amestecării, nu înseamnă că se termină odată ce a apărut priza. Unele cercetări tehnologice au arătat că la anumite produse (în special cele siliconice) polimerizarea continuă și după scoaterea amprentei din cavitatea bucală, iar dacă este lăsată fără a fi turnată, terminarea polimerizării se va face abia după două săptămîni de la prepararea pastei.

În comerț se găsesc multiple materiale de amprentare de tipul thiocauciucurilor de sinteză, purtînd denumiri variate, ca exemplu: Permlastic Kerr, Permoflex, Ecoflex, Neoplex, Coeflex, Surflex, Silcoflex, Ruber Base, Permaflex (263).

Scanned with OKEN Scanner

2.3.3.4. *Cauciucurile siliconice*

Sînt compuşi macromoleculari organo-silicici (polisiloxani) constituiţi din lanţuri sau cicluri de atomi de siliciu ce înlocuiesc carbonii, care alternează regulat cu atomi de oxigen, valenţele libere ale siliciului fiind saturate prin radicali organici metilici (ex. polidimetil siloxanul):

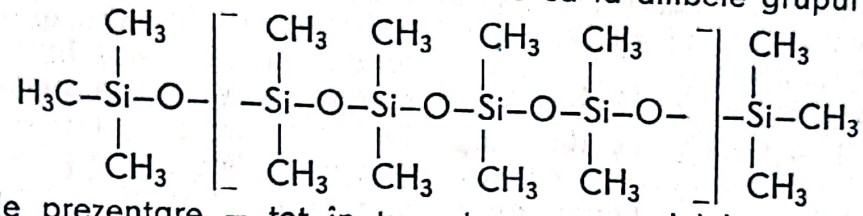

Modul de prezentare — tot în tuburi — sub formă de paste. Conţin alături de polidimetil siloxan, polietilsilicat (ambele lichide) care îşi măresc consistenţa datorită prezenţei oxidului de siliciu (292).

Pentru a se putea efectua polimerizarea la rece este necesară adăugarea unui reactor (un compus organometalic) de tipul octoatului de etan sau caprilat de etan şi a unui accelerator.

Atît reactorul cît şi acceleratorul sînt colorati pentru a se putea controla omogenitatea amestecului, iar malaxarea se face prin respectarea indicaţiilor firmei producătoare privind numărul de picături ce se pun înainte de spatularea ambelor lichide menţionate.

Referitor la tehnica spatulării şi a încărcării lingurii individuale cu materialul de amprentare, ea este similară cu cea descrisă la thiocauciucurile de sinteză. Denumirile tipurilor de siliconi sînt multiple: Dentaflex (R.S.C.), Lastic 55, Silone, Impressional (R.F.G.), Momflex (Suedia), Xantopren, Xirus (R.F.G.) etc. (85, 93).

Avantajele materialelor de amprentare pe bază de cauciuc sînt următoarele:

1. Reproduc fidel detaliile cîmpului protetic, avînd o stabilitate dimensională mai bună decît materialele de amprentare hidrocoloide, ireversibile, prin faptul că nu sînt hidrofile ci hidrofobe.

Dintre cele două categorii de produse pe bază de cauciuc, cele polisulfurice, după unii autori, se păstrează mai bine decît cele siliconice. Cu toate acestea, pentru a se putea valorifica precizia amprentelor, este bine ca la ambele grupuri să se facă turnarea modelelor în timpul primei ore de la luarea amprentelor.

2. Redau impresiuni de ordinul a 34 microni faţă de 300 microni în cazul alginatelor.

3. Sînt indicate pentru amprentarea cîmpurilor protetice dure, caracterizate prin mucoase întinse şi aderente la periost.

4. Corectarea amprentelor se poate efectua prin adaos din acelaşi tip de material şi repunerea lor în cavitatea bucală.

5. Nu provoacă nici o iritaţie a ţesuturilor bucale, bucurîndu-se totodată şi de o tehnică simplă de folosire.

6. Unele preparate pot fi întrebuinţate şi ca materiale de căptuşire directă a protezelor totale şi mobilizabile, operaţiunea executîndu-se similar amprentării.

2.3.4. Materiale de amprentare cu timp de plasticitate prelungit

2.3.4.1. *Materialele de amprentare bucoplastice*

Materialele de amprentare bucoplastice sînt amestecuri de ceruri naturale sau sintetice. Ele rămîn plastice

Scanned with OKEN Scanner

la temperatura cavității bucale, întărindu-se sub acțiunea unui jet de apă rece (297).

Unii componenți de tipul ceresinei măresc fluiditatea materialului de amprentare, iar sperma de balenă îi asigură o scădere a punctului de topire.

Reprezentanții acestor genuri de materiale de amprentare sînt: Adheseal-ul roșu, verde, Carmenyl-ul, E_x.3.N. auriu, Dentiplast-ul, iar la noi în țară, colectivul școlii din București a elaborat Rezinoplast-ul.

Modul de pregătire a fiecărui produs este simplu, fiind vorba de o încălzire lentă într-un vas mic cu mîner, fără a se ajunge la temperatura de lichefiere (50–60°C). În momentul apariției unei consistențe cremoase, omogene, sau în cazul Rezinoplastului a unui aspect siropos, cu ajutorul unei pensule se aplică materialul pe fața mucozală a lingurii individuale acrilice.

După L. Ene (98) aceste produse nu trebuie să fie lăsate mai mult de 5 minute în cavitatea bucală, deoarece ele se deformează, presiunile continue asupra lor determină „o fugă" a materialului către periferia cîmpului protetic, încît în final proteza va prezenta extensii exagerate în zona de reflexie a mucoasei, cauzînd o intoleranță dureroasă. De asemenea, se atrage atenția că scoaterea amprentei după răcirea ei cu apă să se facă cu precauțiune pentru a nu se deforma, și se impune pentru aceleași considerente turnarea imediată a modelului din ipsos dur.

Avantajele materialelor de amprentare finală bucoplastice sînt multiple, în sensul că:

1. Permit efectuarea în condiții optime a tehnicilor de amprentare fonetică, fiind superioare metodelor clasice prin faptul că mișcările test nu sînt impuse, ci efectuate de către pacient în condițiuni normale fiziologice (80).

2. Printr-o corectă amprentare, se asigură, pe de o parte, extinderea viitoarei baze în zonele anatomice permisibile ale cîmpului protetic, conform situației specifice individuale, fapt important pentru stabilizarea protezei. Pe de altă parte, se asigură reproducerea detaliilor de mare finețe ce nu pot fi obținute prin aplicarea metodelor de amprentare convenționale. Astfel, sînt redate anumite inserții inconstante sau anormale, fibre tendinoase pierdute în masele musculare, „jocul" individual al musculaturii extraorale și intraorale stabilizatoare (prima reprezentată prin mușchii buccinatori și orbicularul buzelor și a doua prin mușchii intrinseci și cei extrinseci ai limbii), permițînd o automodelare funcțională, transformînd amprenta în macheta viitoarei baze protetice (158, 164).

Avînd imprimate „paturile musculare" și impresiunile legate de articularea fonetică, în final se vor obține piese protetice mandibulare, cu o stabilitate dinamică optimă.

3. Caracteristica plasticității acestui gen de materiale de amprentare asigură nu numai o înregistrare fidelă a acțiunilor musculare, ci și imprimarea intensității și a amplitudinii lor. Eficacitatea înregistrării dinamice este dependentă în mare măsură de durata aplicării automodelării funcționale, de calitatea materialului bucoplastic de amprentare, de experiența medicului și de tehnica utilizată.

4. În cazurile ce impun refacerea amprentei se poate repeta amprentarea fonetică în scopul corectării.

5. Rezultate optime sînt obținute la rebazările protezelor totale mandibulare în atrofii avansate, permițînd o foarte bună automodelare funcțională pe suportul port-amprentei – proteză.

6. Metodele de amprentare fonetică cu ajutorul materialelor bucoplastice se încadrează în concepția modernă

Scanned with OKEN Scanner

a asigurării unei terapii protetice biofuncționale.

În cele ce urmează vom prezenta, dintre variatele materiale existente, produsul realizat de către colectivul Clinicii de protetică dentară a I.M.F. București, denumit Rezinoplast (55, 59, 62, 63, 98).

Compoziția:

Colofoniu	82 g
Schellack	5 g
Ceară de albine	5,50 g
Ulei de parafină	7,50 g

Modul de preparare și folosire:

— după cîntărirea colofoniului acesta se mojarează foarte fin, se introduce într-un creuzet și se încălzește deasupra flăcării unui bec Bunsen pînă la topirea substanței care devine fluidă;

— se adaugă schellack-ul, amestecîndu-se pînă la omogenizare;

— separat se topește ceara de albine, care apoi este adăugată amestecului de mai sus, neomițîndu-se a turna, în prealabil, uleiul de parafină încălzit;

— produsul finit va fi de culoare brună, rigid în urma răcirii.

În momentul folosirii, se încălzește întreaga masă într-un vas, deasupra flăcării Bunsen pînă la fluidificare după care se lasă să se răcească pînă ajunge la o consistență cremoasă. Cu ajutorul unei pensule se așează materialul în interiorul lingurii individuale acrilice în mai multe straturi, putîndu-se trece la amprentarea finală.

Referitor la celelalte materiale bucoplastice, a căror compoziție exactă nu este dată de către firmele producătoare, se știe că, de fapt, sînt tot amestecuri de diferite ceruri și rășini cu proprietăți și în proporții bine stabilite. Tehnica de plastifiere și de amprentare este aceeași descrisă anterior.

2.3.4.2. *Materiale de amprentare plasto-elastice de tipul copolimerilor acrilici*

Aceste produse se bucură astăzi de cea mai înaltă apreciere pentru valoarea lor triplă: preprotetică, protetică și postprotetică.

În cadrul primului deziderat (cel preprotetic), datorită calității lor de a fi reziliente, ele pot recondiționa atît mucoperiostul ce acoperă zone de sprijin a cîmpului protetic edentat total, mucoasa ce tapisează zona lui de retenție, cît și țesuturile paraprotetice, reducîndu-le la starea lor fiziologică.

Prezența lor sub protezele de tranziție, după J. Lejoyuex (209) asigură punerea în condiție („mise en condition") neuromusculară, precum și neuro-articulară, oferind viitorului protezat o asimilare psihică mai facilă a piesei protetice respective.

Referitor la aplicabilitatea lor în scop protetic, copolimerii acrilici pot fi utilizați cu mult succes la amprentarea finală dinamică, fiind superiori față de alte materiale de amprentare existente, prin faptul că dau posibilitatea imprimării într-un timp mai îndelungat și, cu mai multă finețe, a „jocului" formațiunilor activ mobile, contribuind totodată la redarea fidelă a zonei de retenție a cîmpului protetic, atît de importantă pentru stabilitatea viitoarei proteze totale.

În acest sens, este veridică și deosebit de plastică explicarea metaforică — prin raportarea la tehnica fotografică — a evoluției și valorii materialelor de amprentare, făcută de autorii francezi H. Soulet, J. Lagarique și B. Juniot (297): „materialele clasice de amprentare iau un „instantaneu", cele cu priză întîrziată de tipul bucoplasticelor constituie o „poză", pe cînd amprentele obținute prin intermediul copolimerilor acrilici rezilienți repro-

Scanned with OKEN Scanner

duc un „film" al aceleiași cavități bucale". (s.n.).

În ceea ce privește valoarea lor postprotetică, produșii sintetici de mai sus sînt bine apreciați și utilizați frecvent, în scopul rebazării protezelor totale și parțiale, în special a celor imediate. În acest sens, tot datorită calității lor de a fi plasto-elastici, ei suprimă acțiunea uneori dureroasă a bazei dure asupra cîmpului protetic pregătit chirurgical, anihilînd astfel perioada de intoleranță temporară neplăcută.

Pe de altă parte, aceleași rășini acrilice sînt folosite cu rezultate favorabile și la rebazarea protezelor mobile și mobilizabile în prezența unor stomatopatii protetice, sau la bolnavii purtători de proteze care în prealabil au fost operați de tumori maligne și supuși unei cure de radioterapie (a se consulta capitolul rebazării).

Din punct de vedere chimic sînt copolimeri ai metacrilatului de metil (esterul metilic al acidului metacrilic) și acrilatul de etil (esterul etilic al acidului acrilic).

Reprezentanții cei mai de seamă ai acestor materiale sînt: Hydro-Cast-ul, Coe-Comfort-ul și Ivoseal-ul.

În cele ce urmează vom înfățișa în mod succint caracteristicile Hydro-Cast-ului, produsul cel mai frecvent aplicat în scopurile menționate mai sus (208, 209, 211).

Sub raportul compoziției, este reprezentat prin două categorii de elemente: de bază și accesorii.

Componentele de bază constau într-o pulbere albă ce reprezintă copolimerul propriu-zis și un lichid care în fond este o soluție alcoolică uleioasă avînd totodată un plastifiant.

În ceea ce privește elementele accesorii, distingem:

— un diminuator al tensiunii superficiale a apei, ce suprimă acțiunea colantă a rășinii;

— un agent de plastifiere secundar, pe care medicul îl folosește în scopul prelungirii duratei rezilienței materialului de căptușire;

— un ocluzor simplificat, ce servește la rebazările indirecte ale protezelor totale și parțiale în laboratorul de tehnică dentară.

Hydro-Cast-ul prezintă 5 faze de stare:

1. Faza fizică de tapisare a interiorului port-amprentei individuale, în care praful și lichidul nu sînt unite chimic, ci asistăm doar la o dizolvare fizică, ce se produce la aproximativ 10—15 secunde după spatulare.

2. Faza chimică, caracterizată prin unirea particulelor aparținătoare prafului cu lichidul, copolimerul acrilic devenind lipicios. Durata acestei faze este de 2—3 minute.

3. Faza plastică activă, ce permite în timp de 72 de ore înregistrarea dinamică a inserțiilor musculare sau ligamentare.

4. Faza de rezilienă sau de elasticitate, durînd aproximativ 3 săptămîni.

5. Faza granuloasă, în care se produce uscarea materialului.

Referitor la celelate două produse: Coe-Comfort-ul și Ivoseal-ul, compoziția lor chimică se apropie de a precedentului, avînd și ele calitatea de a nu da reacții iritative la nivelul țesuturilor de conexare ale cîmpului protetic, atît ca material de amprentare, cît și pentru rebazare.

Scanned with OKEN Scanner

3.

Noțiuni fundamentale aplicative privind compușii macromoleculari acrilici

3.1.

Caracteristicile generale ale polimerilor sintetici acrilici în cadrul compușilor organici macromoleculari

În accepțiunea modernă, o substanță chimică de natură anorganică sau organică, a cărei masă moleculară are o valoare ce depășește ordinul de mărime de 10^4 daltoni reprezintă un compus macromolecular (296).

Termenul de polimer derivă de la cuvintele grecești poly – mulți, multe și meros – părți, indicînd faptul că produsul macromolecular este format din numeroase unități structurale monomerice, deci prin înlănțuirea mai multor părți (234).

Compușii macromoleculari acrilici alcătuiesc o grupă de polimeri sintetici caracterizați prin faptul că provin fie din polimerizarea acidului acrilic, fie din cea a acidului metacrilic, ce fac parte din derivații seriei hidrocarburilor aciclice nesaturate etilenice. Ei se încadrează, după A. A. Strepiheev și V. A. Derevitkaia (302), în marea clasă a compușilor organici macromoleculari cu masă moleculară mare (în limba greacă makros=mare) ce variază între 5 000 pînă la zeci de milioane daltoni, macromolecula lor fiind constituită din sute și mii de atomi legați între ei prin legături chimice covalente, în lanțuri lungi, cu structură liniară sau ramificată.

Compușii macromoleculari acrilici (rășinile acrilice) pot fi de două feluri:

– termoplastice uscate și
– plastice umede.

A. Rășnile acrilice termoplastice uscate se caracterizează prin aceea că pot fi modelate prin înmuierea lor la căldura uscată și pot fi presate, pentru ca prin răcire să devină din nou tari.

B. Rășinile acrilice plastice umede sînt prelucrabile la rece, în formă de pastă umedă preparată din pulbere (polimer) și lichid (monomer) avînd proprietatea de a se polimeriza (6, 105).

Ele sînt de două categorii:

a. rășini acrilice termopolimerizabile, la care reacția de polimerizare se face prin intermediul stimulului termic (căldura);

b. rășini acrilice autopolimerizabile (autoreactive) cu polimerizare rapidă sau polimerizabile la rece la care stimulul polimerizării este chimic (28, 29, 132).

Scanned with OKEN Scanner

Prin introducerea în polimerii acrilici a plastifianților de tipul dibutilftalatului sau a esterului fenilic al acidului salicilic în proporții bine stabilite, au fost obținuți compușii macromoleculari acrilici rezilienți (moi sau elastici), ce sînt aplicați în special pentru confecționarea de organe artificiale sau proteze cu caracter restaurator postoperator (mai ales după rezecții ale maxilarelor).

Din cele arătate mai sus reiese că rășinile acrilice, indiferent sub ce formă se prezintă, rezultă dintr-un proces de polimerizare care constituie o adiționare treptată de molecule identice de monomer, avînd ca urmare creșterea corespunzătoare a masei moleculare, formîndu-se polimerul acrilic respectiv (291). Această polireacție se caracterizează și prin faptul că nu este însoțită de eliminarea de produs secundar, spre deosebire de procedeul polimerizării prin condensare ca mijloc de obținere a altor rășini cu aplicabilitate în protetica dentară, în care moleculele de aceeași specie sau de specii diferite reacționează între ele cu formarea de compuși macromoleculari, eliminînd concomitent substanțe cu molecule simple — de obicei apă sau acid clorhidric — (118).

În ultimul timp au fost obținute noi rășini sintetice cu proprietăți fizico-mecanice deosebite față de cele acrilice, prin intermediul copolimerizării, care constă în combinarea mai multor monomeri diferiți chimic, realizîndu-se produși cu proprietăți deosebite (copolimeri).

3.2. Structura compușilor macromoleculari acrilici. Interrelația structură-proprietăți în comparație cu alți compuși macromoleculari

Unitatea structurală a compușilor macromoleculari acrilici o constituie acea parte din macromoleculă care corespunde celei mai mici grupe de atomi ce se repetă periodic (296). Această repetare de „n" ori a unor unități structurale identice reprezintă gradul de polimerizare și constituie caracteristica esențială a compușilor macromoleculari. În acest mod se formează catena principală a macromoleculelor, care poate fi liniară, bifurcată, încrucișată (83, 225, 288).

Rășinile acrilice se caracterizează prin faptul că au unități structurale distribuite sub formă de lanț, încadrîndu-se în compușii macromoleculari liniari sau filiformi.

Schematic, ei pot fi înfățișați, după E. Costa (61) astfel:

M–M–M–M–M
M–M–M–M–M

Deosebirea este evidentă față de polimerii cu catenă bifurcată (materiale de amprentare elastice pe bază de cauciuc, poliacrilați), la care moleculele formează lanțuri din care pornesc de-o parte și de alta ramuri, dînd un aspect complex (234, 244):

```
          M
          M
–M–M–M–M–M
    M
  M M       M
  M         M
–M–M–M–M–M
      M
      M
```

Cît privește polimerii cu structură globulară, ei au catene ce se încrucișează formînd o rețea tridimensională. Nu se folosesc în protetica dentară datorită instabilității volumetrice

Scanned with OKEN Scanner

care îi caracterizează. Lanțul molecular prezintă următorul aspect:

```
–M–M–M–M–M
    M   M
–M–M–M–M–M
  M   M
–M–M–M–M–M
```

După H. G. Ellias (96), o altă caracteristică importantă a compușilor macromoleculari acrilici este aceea că lanțurile moleculare includ numai atomi ai aceluiași element (carbonul), fiind homoatomice, spre deosebire de polimerii ce rezultă prin condensare care au lanțurile heteroatomice.

Aspectul variat al structurii compușilor macromoleculari influențează mult caracteristicile fizice ale polimerilor, existînd deci o strînsă dependență între proprietăți și structură. Astfel, rășinile sintetice acrilice, fiind compușii liniari, au o suprafață mare de exercitare a coeziunii moleculare și, implicit, rezistență crescută la tracțiune. În contrast cu această situație, compușii macromoleculari cu structură globulară, ce prezintă o suprafață de contact moleculară mai mică au, în consecință, rezistență scăzută, substanțele fiind casante (225).

Cu cît energiile unor legături de valență sînt mai importante, cu atît stabilitatea legăturilor este și ea mai puternică, iar prin creșterea energiei de coeziune se mărește suprafața de contact reciproc între catene, ceea ce va fi în favoarea proprietăților mecanice ale polimerilor.

Valoarea forței de coeziune depinde de gradul de polimerizare, fiind deci direct proporțională cu creșterea numărului de atomi de carbon. Pentru aceste considerente, în protetica dentară se pune un accent deosebit pe felul cum se realizează polimerizarea compușilor macromoleculari acrilici, urmărindu-se ameliorarea continuă a procedeelor existente pentru a se ajunge la obținerea unor produși acrilici care să aibă un grad de polimerizare înalt, și implicit parametri fizico-mecanici cît mai corespunzători.

Cercetările moderne în direcția cunoașterii geometriei moleculelor au arătat că proprietățile fizico-mecanice sînt determinate de stările de agregare ale diferiților polimeri, de microstructură cît și de macrostructură.

Cunoașterea acestei interdependențe structură-proprietăți fizico-mecanice este deosebit de importantă în lupta pentru a obține polimeri sintetici acrilici cît mai corespunzători în practica proteticii dentare.

3.3. Principii generale de obținere a compușilor macromoleculari acrilici

Pentru obținerea compușilor macromoleculari acrilici se folosesc următoarele metode de bază:

– polimerizarea prin lanțuri radicalice;

– polimerizarea mixtă sau copolimerizarea.

3.3.1. Polimerizarea prin lanțuri radicalice și mecanismul de formare a polimerului acrilic

Este specific atît compușilor macromoleculari acrilici termopolimerizabili, cît și celor autopolimerizabili aplicați în protetica dentară

Scanned with OKEN Scanner

Din punct de vedere al mecanismului reacției de polimerizare se disting trei etape principale: perioada de inițiere sau de inducție; propagarea; încetarea sau reacția de terminare.

3.3.1.1. *Perioada de inițiere sau de inducție*

În cursul acesteia se produce desfacerea dublei legături a monomerului, ca urmare a acțiunii substanței inițiatoare (peroxidul de benzoil sau apă oxigenată 0,5–1%). Într-adevăr acesta se descompune în radicali liberi, capabili de a se cupla cu monomerul, activîndu-l și declanșînd astfel reacția de adiție a noi molecule de monomer.

Inițierea polimerizării este posibilă fie datorită unui stimulator termic (temperaturi de peste 60°C la acrilatele termopolimerizabile), fie unuia chimic (dimetil-para-toluidină în concentrație de 0,75%) la acrilatele autopolimerizabile. Inițiatorul trebuie să fie deosebit de activ pentru a putea învinge și acțiunea inhibitoare a hidrochinonei (0,003%–0,1%) ce împiedică polimerizarea monomerului sub acțiunea razelor ultraviolete (105, 198, 199, 200).

După E. W. Skinner și R. W. Phillips (291) perioada de inducție sau de inițiere este timpul în care moleculele inițiatorului sînt activate, începînd un transfer al energiei lor la moleculele monomerului. Această perioadă este mult influențată de puritatea monomerului și temperatură. Astfel, cu cît puritatea este mai mare și temperatura mai ridicată, cu atît mai scurtă va fi perioada de inducție (240). Energia de inițiere pentru activarea fiecărei unități moleculare a monomerului este de la 16 000 pînă la 29 000 calorii/mol în fază lichidă (1 mol este cantitatea de materie echivalentă masei sale moleculare exprimată în grame, exemplu: un mol de apă= 18 grame).

După G. Henkel (132), schematic mecanismul inițierii polimerizării compușilor macromoleculari acrilici termopolimerizabili este următorul: sub acțiunea căldurii în intimitatea pastei acrilice peroxidul de benzoil din polimer se desface formînd radicali liberi, care vor consuma inhibitorul (hidrochinona din monomer):

$$(C_6H_5–COO)_2 \longrightarrow 2C_6H_5COO.$$

Acești radicali liberi se pot descompune parțial cu degajare de bioxid de carbon, începînd oxidația și prin ea polimerizarea:

$$C_6H_5–COO. \longrightarrow 2C_6H_5\cdot + CO_2$$

La compușii macromoleculari acrilici autopolimerizabili, stimulatorul chimic (dimetil-para-toluidina) va avea o acțiune reducătoare față de efectul oxidant al peroxidului de benzoil prezent în polimer. Pentru acest motiv sistemul este denumit „oxido-reductor" sau sistem „redox" și datorită lui se poate săvîrși reacția polimerizării rășinilor acrilice la temperaturi joase. Radicalii formați ai peroxidului, după Dolder (citat de nr. 132), vor consuma în primul rînd hidrochinona, după care ei vor fi în stare să transforme amina terțiară într-un aminoacid cu un efect foarte activ în cadrul polimerizării.

Datorită acestei diferențe fundamentale de activare a peroxidului de benzoil, polimerizarea decurge rapid, ceea ce are drept rezultat formarea unui polimer cu un grad mai scăzut de polimerizare, unitățile structurale fiind dispuse în lanțuri scurte față de acrilatele termopolimerizabile.

3.3.1.2. *Reacția de propagare sau de creștere*

Constituie al doilea stadiu al mecanismului polimerizării, caracterizat prin intensitatea deosebit de mare a

Scanned with OKEN Scanner

procesului de adiție a moleculelor de monomer, rezultînd lanțuri macromoleculare mari. În teorie, reacțiile în lanț trebuie să se continue cu evoluția căldurii, pînă ce tot monomerul a fost transformat în polimer.

În realitate, polimerizarea nu este niciodată completă.

Reproducem schematic, după E. W. Skinner și R. W. Phillips (291) reacția de propagare:

$$R_1{-}R_1 \rightarrow R_1\cdot + R_1\cdot$$
$$R_1\cdot + M \rightarrow R_1M\cdot$$
$$R_1M\cdot + M \rightarrow R_1MM\cdot$$
$$R_1MM\cdot + M \rightarrow R_1MMM\cdot$$
$$\vdots \qquad\qquad \vdots$$
$$R_1M_{n-1}\cdot + M \rightarrow R_1M_n\cdot$$

3.3.1.3. *Reacția de întrerupere, de încetare sau terminare*

Este ultima etapă, în care radicalul polimer pierde starea sa de radical devenind macromoleculă.

Reacția de polimerizare și proprietățile polimerului obținut sînt influențate foarte mult de către factorii: concentrația inițiatorului, temperatura (în cazul acrilatelor termopolimerizabile), concentrația monomerului și presiunea. Astfel, cu cît crește concentrația inițiatorului, se mărește viteza polimerizării, în dezavantajul produsului polimerizat, care va avea o masă moleculară mai scăzută. Același lucru se întîmplă și în cazul cînd se aplică un regim de polimerizare accelerat (la acrilatele cu stimulare termică), situație în care temperatura fiind ridicată brusc și la valori prea mari, înlănțuirea moleculelor se face repede, în detrimentul gradului de polimerizare (143).

Pentru aceste considerente, în cadrul prelucrării rășinilor acrilice termopolimerizabile este indicat să se creeze condiții pentru ca polimerizarea să decurgă într-un timp îndelungat, (12–72 ore), la temperaturi relativ joase, pînă la 70°C. (Garloczy), cu presiunea mecanică ridicată și continuă, sau cel puțin o termopolimerizare medie (total 2 ore și jumătate). În felul acesta se vor obține rășini acrilice omogene din punct de vedere structural, în avantajul parametrilor fizico-mecanici.

Referitor la presiune, se consideră că dacă ea este de ordinul a cîtorva atmosfere, practic nu influențează procesul de polimerizare. Dacă se lucrează însă cu presiuni înalte de cîteva zeci de atmosfere (pînă la 215 atm), se asigură un grad de polimerizare mai mare a produșilor acrilici (45, 93).

În afara celor menționate anterior, mai subliniem faptul că reacția de polimerizare este o reacție exotermă. Cantitatea de căldură degajată depinde de volumul masei acrilice din cuvetă, de proporția polimer-monomer, precum și de rapiditatea propagării căldurii exterioare spre rășina acrilică. După C. D. Nenițescu (240), se observă un oarecare paralelism între temperaturile de reacție și vitezele de reacție.

Cu cît cantitatea de monomer va fi mai mare (datorită nerespectării raportului polimer și monomer – P/M – care la majoritatea produselor acrilice termopolimerizabile este de 3 : 1 în volum și de 2 : 1 în greutate), cu atît vor apărea modificări dimensionale mai importante ale rășinii sintetice. Aceasta se datorește, după A. Breustedt, D. Kunth, A. Tappe (29) la început dilatării termice a monomerului. Dacă celor menționate, li se adaugă aplicarea unui regim termic necorespunzător de polimerizare, în condițiile unui strat relativ subțire de masă de ambalat în interiorul cuvetei, rășina acrilică primește repede căldura externă, la care se adaugă și cea internă, datorită reacției exoterme care însoțește polimerizarea. Experiențele efectuate cu ajutorul unor termocupluri, incluse în rășina acrilică pentru a măsura direct valoarea calorime-

Scanned with OKEN Scanner

trică, au demonstrat că în zonele cu o grosime mai mare de material acrilic, în condițiile arătate mai sus, temperatura interioară se poate ridica pînă la 180°C (105), provocînd fierberea monomerului (transformîndu-se în vapori la 100,3°C) și ca urmare, formarea de porozități multiple, care compromit rezistența materialului polimerizat. Pentru aceste considerente, pe lîngă importanța asigurării raportului volumetric optim între polimer și monomer, a aplicării unui regim de polimerizare corespunzător (lent sau mediu), este necesar să se asigure și o grosime suficientă a materialului de ambalare ce înconjură viitoarea piesă protetică acrilică, pentru ca încălzirea să se facă într-un ritm mai lent. Este importantă de asemenea închiderea etanșă a cuvetei cu ajutorul diferitelor sisteme de prese (13).

3.3.2. Polimerizarea mixtă sau copolimerizarea

Este o heteropolimerizare, deoarece compușii macromoleculari, denumiți copolimeri, sînt rezultatul unei polimerizări mixte a mai multor monomeri diferiți. Schema reacției este următoarea (83):

$$nA + mB \rightarrow \ldots -A-B-A-B- \ldots$$

Scopul copolimerizării este acela de a obține polimeri cu însușiri speciale, pe care nu le posedă niciunul dintre polimerii monomerilor individuali. Alegînd convenabil componenții monomeri, se pot obține rășini sintetice care, după G. Schreyer și M. Buck (279), au bune proprietăți mecanice. Astfel, s-a realizat copolimerul MMA/AN (metacrilatul de metil și acrilonitrilul) a căror proprietăți se deosebesc foarte mult de polimetilmetacrilat, fiind superior acestuia din punct de vedere al rezistenței mecanice.

In protetica dentară copolimerizarea pare a asigura perspective largi în obținerea unor variate rășini sintetice. Au fost făcute deja încercări cu monomerul metacrilatului de metil, la care s-au adăugat monomeri vinilici și stirenici, obținîndu-se rășini noi copolimerizate cu proprietăți fizice superioare celor ale rășinilor acrilice, indicate de unii specialiști în confecționarea bazelor protezelor mobile.

Prin procedee speciale se pot obține copolimeri în structura cărora unitățile monomerice identice formează secvențe lungi, blocuri. Un copolimer binar A+B poate avea deci structura:

$$\ldots AAA \ldots AAABBB \ldots BBBBAAA \ldots AAA$$

Asemenea polimeri care constau din unități structurale monomerice diferite, grupate în blocuri cu lungime apreciabilă, se numesc blocpolimeri, caracterizîndu-se prin flexibilitate și rezistență mecanică mare.

In sfîrșit, se mai pot obține și copolimeri grefați, care sînt polimeri ramificați, în care ramificațiile laterale (grefele) și catena principală (baza) au natură diferită (83).

In ultimul timp datorită dezvoltării mecanochimiei, s-au creat posibilități noi de sintetizare a unor copolimeri. Astfel, prin intermediul distrucției mecanice a unuia sau mai multor polimeri, macroradicalii eliberați devin inițiatori ai polimerizării monomerului identic sau diferit prezent în reacție, obținîndu-se în final produși noi, cu o gamă variată de proprietăți (288).

De asemenea, sînt demne de menționat încercările experimentale ale autorului japonez Masamaichii Nishii (223), care folosind curenți de înaltă frecvență (2 450 megacicli) pentru inițierea polimerizării polimetilmetacrilatului a reușit să obțină produse finite fără porozități multiple.

Scanned with OKEN Scanner

3.4. Procedee de sinteză a compușilor macromoleculari acrilici

În cadrul obținerii rășinilor acrilice se disting două procedee de fabricare:

1. Sinteza monomerului (esterul metilic al acidului metacrilic).
2. Polimerizarea monomerului cu obținerea polimerului (polimetilmetacrilat) prin:
   - polimerizare în bloc;
   - polimerizare în soluție;
   - polimerizare în emulsie;
   - polimerizare în picături, perle sau în suspensie.

Tehnicile moderne prin care se efectuează polimerizarea impun condiții severe în ceea ce privește puritatea monomerului ce reprezintă materia primă. Prezența impurităților influențează atît cinetica procesului de polimerizare, cît și proprietățile fizice și chimice ale polimerului acrilic. Pentru aceste considerente vom începe cu sinteza metacrilatului de metil, descriind metoda cea mai frecvent folosită, aceea care pornește de la combinarea acetonei cu acidul cianhidric.

3.4.1. Sinteza metacrilatului de metil (monomerul)

Această sinteză se caracterizează prin următoarele faze:

- obținerea aceton-cianhidrinei;
- trecerea aceton-cianhidrinei în nitrilul acidului metacrilic, în prezența acidului sulfuric;
- saponificarea nitrilului acidului metacrilic și trecerea lui în amida acidului metacrilic (în reacție intervin doi intermediari);
- trecerea amidei acidului metacrilic în acid metacrilic în prezența mediului apos și cu eliminarea unei molecule de apă;
- faza de esterificare (combinarea acidului metacrilic cu alcoolul metilic) și obținerea esterului metilic al acidului metacrilic cu eliminarea unei molecule de apă.

Iată în ce constau reacțiile:



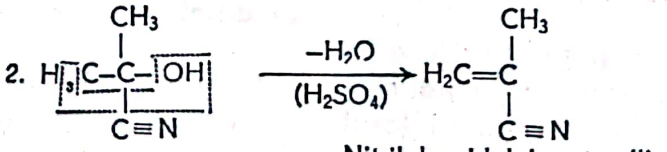

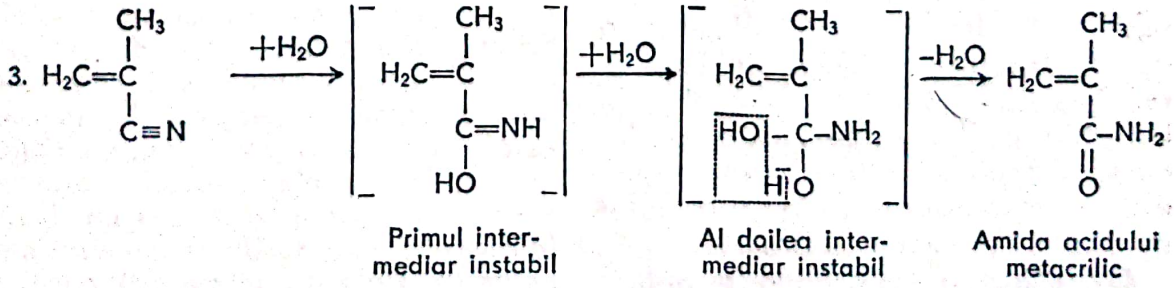

Scanned with OKEN Scanner

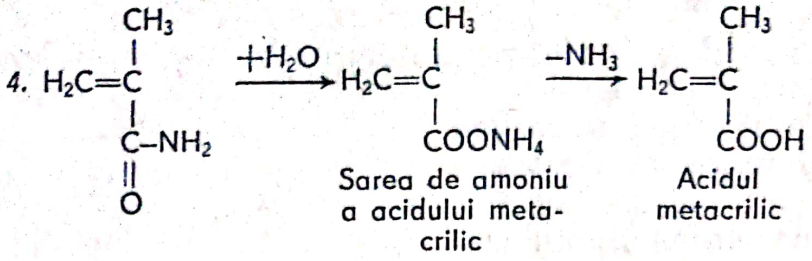

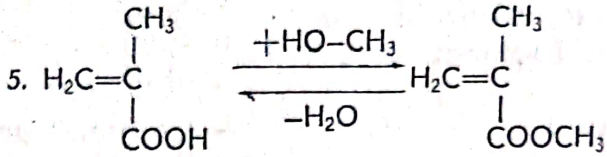

Esterul metilic al acidului metacrilic sau metacrilatul de metil

Esterul metilic al acidului metacrilic sau metacrilatul de metil, datorită legăturii duble dintre atomii de carbon, are proprietatea de a se polimeriza sub influența luminii, dacă nu i s-a adăugat o substanță chimică stabilizatoare, trecînd într-o substanță solidă, polimetilmetacrilatul.

Reacția este următoarea:

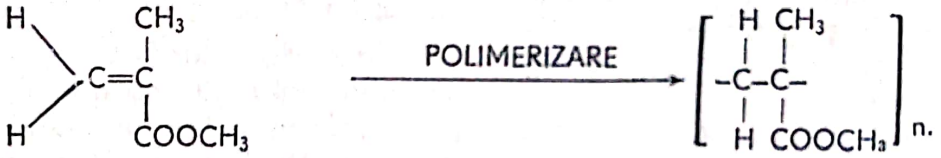

3.4.2. Metode de polimerizare a monomerului cu obținerea polimerului (polimetilmetacrilatul)

3.4.2.1. *Polimerizarea în bloc*

Se mai numește și polimerizare în masă. Se caracterizează prin polimerizarea monomerului pur cu ajutorul inițiatorilor – de obicei peroxidul de benzoil – în forme care sînt supuse unui regim termic strict. Polimerii se obțin sub formă de blocuri, plăci, bare. Această metodă se folosește în industrie pentru obținerea blocurilor de sticlă organică (plexi), care, în fond este o polimerizare în bloc a esterilor acrilici sau metacrilici (215).

O deficiență importantă a procedeului o constituie neasigurarea unei temperaturi uniforme în întreaga masă acrilică (nu pot fi evitate supraîncălzirile). Din acest motiv pot apare tensiuni interne în polimer, ca urmare a gradului diferit de polimerizare existent în straturile interne față de cele superficiale ale blocului, ceea ce are repercusiuni nefavorabile asupra rezistenței materialului plastic.

3.4.2.2. *Polimerizarea în soluție*

Se practică mai rar pentru derivații acrilici și numai în cazuri speciale. Ea se realizează prin două procedee. Primul utilizează ca mediu dizolvant diclor-etanul, în care este solubil atît monomerul, cît și polimerul. În al doilea procedeu polimerizarea se efectuează într-un lichid (alcool) în care se dizolvă numai monomerul. Datorită micșorării concen-

trației monomerului se obțin polimeri cu masă moleculară mică (201, 234, 240).

3.4.2.3.
Polimerizarea în emulsie apoasă

Se caracterizează prin dispersarea monomerului în apă în prezența unui emulgator și inițiator. Exemple de emulgatori sînt săpunurile, uleiuri sulfonate, gelatină, amidon, soluții coloidale de hidroxizi ai unor metale (93). Polimerizarea în emulsie a esterilor acrilici și metacrilici nu diferă, în principiu, de polimerizarea altor monomeri cu același procedeu.

Acest procedeu de polimerizare prezintă dezavantajul că nu poate conduce la obținerea de polimeri puri, unul din motive fiind îndepărtarea dificilă a resturilor de emulgatori (83).

3.4.2.4.
Polimerizarea în picături, perle sau în suspensie

Constituie procedeul utilizat pentru obținerea prafului (a polimerului) polimetilmetacrilat sub formă de granule folosit în protetica dentară.

Reacția polimerizării se efectuează ca și la polimerizarea în emulsie în sistem eterogen (în mediu apos), cu deosebirea că se pornește de la o emulsie mai puțin fină (diametrul picăturilor fiind cuprins între 0,1–3 mm) și se ajunge nu la un hidrosol, ci la o suspensie apoasă a polimerului (234).

Ca inițiatori se folosesc peroxizii – de obicei de benzoil – insolubili în apă dar solubili în monomer, iar ca emulgatori se aplică substanțe macromoleculare solubile în apă ca: alcoolul polivinilic, acidul poliacrilic. Dispersia monomerului în apă se face utilizînd un sistem corespunzător de agitare și dispersare (240). Pentru a se obține granule (perle) fine de polimer acrilic (sub formă de praf), produsul polimerizat poate fi supus vălțuirii și măcinat, particulele obținute fiind cernute cu ajutorul unor site (83).

3.5.

Caracteristicile și proprietățile metacrilatului de metil (esterul metilic al acidului metacrilic)

(6, 59, 61, 93, 100, 291)

– Este un lichid clar, incolor, transparent la temperatura normală, cu miros caracteristic, foarte volatil și inflamabil.

– Punctul de fierbere este de 100,3°C.

– Are o densitate de 0,945 grame pe cm^3 la 20°C și o greutate moleculară de 100.

– Este un excelent solvent organic, are o acțiune analgezică, bactericidă, iritantă și caustică pentru țesuturile cavității bucale.

– Prezintă un indice de refracție de 1,412.

– Sub acțiunea oxigenului, căldurii, luminii, a compușilor oxidanți, polimerizează ușor. Pentru aceste considerente el este păstrat în sticluțe de culoare închisă, ferit de lumină, conținînd un stabilizator de tipul hidrochinonei sau pirogalolului (0,003–0,1%). Esterul metilic al acidului metacrilic la acrilatele autopolimeriza-

Scanned with OKEN Scanner

bile mai are, așa după cum am văzut, un inițiator de tipul unei amine terțiare (dimetil-paratoluidină 0,75%), apărînd în caz de polimerizare a monomerului pur o retracție de volum de 21%. Metacrilatul de metil trebuie să fie ferit să vină în contact chiar și numai cu particule infime de polimer, pentru a preveni producerea unei polimerizări încete în interiorul sticlei cu monomer. Aceasta poate fi una din cauzele care fac să găsim uneori monomerul îngroșat sau complet întărit, demonstrînd că tehnicianul dentar, în timpul preparării pastei acrilice, a lăsat descoperit flaconul în care au putut pătrunde, astfel, particule fine de polimer (236).

3.6. Proprietățile generale ale polimetilmetacrilatului

Una dintre problemele cele mai importante ale proteticii dentare este asigurarea calităților fizico-mecanice corespunzătoare ale protezelor totale acrilice. Ele depind în mare măsură, așa după cum am mai menționat, de felul prelucrării. Importanță deosebită în acest sens o are gradul înalt de polimerizare ce trebuie realizat.

În mod schematic polimerii sintetici acrilici prezintă următoarele caracteristici principale:

3.6.1. Proprietățile fizico-mecanice

Acestea nu se pot studia fără a cunoaște particularitățile compușilor macromoleculari, în special ale materialelor plastice. Ele prezintă o caracteristică proprie structurală constituind un fel de îmbinare a două sisteme indisolubil legate într-un tot unitar: primul format din macromolecule asimetrice, care au o mobilitate limitată datorită caracterului lor greoi și acțiunii considerabile a forțelor van-der-Waals, și al doilea sistem constituit din elemente structurale ale catenelor macromoleculare. Mișcarea de rotație neîntreruptă a atomilor de carbon imprimă elementelor structurale din catenă o mobilitate atît de mare, încît ele se comportă uneori ca unități cinetice independente. Această mobilitate a elementelor structurale ale catenelor condiționează unele aspecte ale comportării maselor plastice față de forțele exterioare (214). Astfel, dacă asupra polimerilor sintetici acționează o forță exterioară, ei sînt capabili să se deformeze în două feluri: elastic și plastic (225).

Deformarea elastică se produce instantaneu la aplicarea forței și este reversibilă, adică dispare cînd încetează forța, corpul revenind la starea inițială. În structură, particulele (atomii, moleculele), se îndepărtează unele de celelalte (cînd polimerul este supus la tracțiune) la o distanță proporțională cu valoarea forței care acționează.

Deformarea plastică se caracterizează prin faptul că este remanentă, polimerul rămînînd deformat și după încetarea forței. Particulele nu se îndepărtează între ele, dar își schimbă poziția, alunecînd unele față de altele, încît corpul se deformează plastic, fără a-și modifica volumul, dar schimbîndu-și forma în mod ireversibil. Deformația plastică se mai numește și „curgere", iar „limita de curgere" reprezintă ultima valoare a tracțiunii la care materialul prezintă deformații elastice, după care va trece în deformare plastică. Diagramele de alungire ale materialelor plastice se

Scanned with OKEN Scanner

caracterizează prin absența unei limite de curgere, spre deosebire de comportarea aliajelor metalice, de exemplu oțelul, la care această limită este evidentă.

În scopul cercetării proprietăților fizico-mecanice ale diferiților polimeri sintetici, cea mai importantă încercare este tracțiunea.

Referitor la compușii macromoleculari polimetilmetacrilici, literatura de specialitate menționează valori ale rezistenței lor la tracțiune între 420 și 735 kgf/cm² după L. Kollar (198) și 500–700 kgf/cm² după N. Goldenberg, S. Horun, Cr. Didicescu (118), alungirea la rupere a polimetilmetacrilatului fiind de 2–10 mm.

Cercetările efectuate la noi în țară de către Iulia Chira (40) cu privire la modul de comportare a produsului românesc „Romacryl" din punct de vedere al rezistenței la tracțiune, comparativ cu a altor preparate acrilice, au demonstrat că prezintă o valoare medie de 558,1 kgf/cm², cuprinsă între 496,3–618,8 kgf/cm², deci o rezistență mai mică la tracțiune. De remarcat la produsul nostru este diferența de numai 122,5 kgf/cm² între valoarea minimă și maximă a rezistenței la rupere la tracțiune, în timp ce la produsele străine diferențele sînt foarte mari, între 200–315 kgf/cm², așa cum reiese din tabelul următor:

TABELUL NR. 1*

	Polimetacrilat de metil	
	Romacryl	Alte produse
Rezistența la tracțiune	496,3–618,8 kgf/cm²	420–735 kgf/cm²
Diferența între valorile minime și maxime	122,5 kgf/cm²	315 kgf/cm²
Alungirea elastică	7–8,2 mm	2–10 mm

* După Iulia Chira

Din cele de mai sus rezultă că Romacryl-ul are o structură și un comportament mai omogen. Acest fapt reiese și din comportarea modulului de alungire elastică, ale cărei valori în literatură sînt cuprinse între 2–10 mm, în timp ce Romacryl-ul se menține la valori mai ridicate (40).

Prin modul de elasticitate se înțelege forța la care se produce o alungire a materialului, egală cu lungimea inițială a probei. Spre deosebire de metale, la materialele plastice limita de elasticitate este atinsă la încercări mici.

Datorită valorii reduse a modulului de elasticitate, multe materiale plastice au o bună rezistență la șoc.

Prin rezistența la șoc se înțelege energia necesară pentru ruperea unui material prin aplicarea unei forțe cu o viteză foarte mare. După N. Goldenberg și colab. (118) rezistența la șoc (Scharpy epruvete fără crestături) în kgf/cm² a polimetilmetacrilatului este între 15–20.

În ce privește metoda statică de determinare a durității (Brinell), Iulia Chira (39) constată și ea că unul din factorii determinanți pentru obține-

Scanned with OKEN Scanner

rea unei răşini acrilice cu proprietăţi mecanice şi biologice superioare, îl constituie modul de polimerizare în laboratorul de tehnică dentară. Făcînd experienţe comparative între Superacryl (produs R.S.C.) şi Romacryl (produs R.S.R.) pentru a studia modul în care procedeul de polimerizare (rapid sau mediu) influenţează valoarea durităţii, Iulia Chira a stabilit următoarele:

— Pentru Romacryl termopolimerizat prin metoda rapidă (accelerată), valorile limită variază între 14,5–22,7 în diferite zone, iar pentru Superacryl prelucrat în aceleaşi condiţii, valorile au fost de 15,3 şi 22,7, deosebirile fiind deci nesemnificative.

— La prelucrarea prin termopolimerizare medie, valoarea medie a durităţii produsului românesc a fost de 24,8, depăşind pe cea a preparatului cehoslovac, de numai 23,2.

Practic reiese că duritatea ambelor produse are o valoare crescută dacă sînt prelucrate printr-o termopolimerizare medie, faţă de cea obţinută în urma termopolimerizării rapide şi că Romacryl-ul prezintă valori mai mari din punct de vedere al durităţii faţă de Superacryl, în situaţia asigurării unei termopolimerizări neaccelerate (medii).

Cercetările mai multor autori ca G. Henckel şi W. Wutke (133) şi la noi în ţară Maria Chiru Mocanu (45), au arătat că o serie de parametri mecanici ca: modulul de elasticitate, indicele de alungire, duritatea răşinilor acrilice termopolimerizate, depind de densitatea lor, care la rîndul ei este influenţată în mod direct de presiune. Cele mai bune rezultate au fost obţinute prin aplicarea presiunii hidraulice, (de la 400 la 800 kgf/cm^2), care acţionînd asupra fiecărei faze a reacţiei de polimerizare în intimitatea pastei acrilice, favorizează greutatea moleculară şi reduce cantitatea de monomer rezidual, micşorînd astfel mult contracţia de volum a pieselor protetice acrilice, îmbunătăţind parametrii mecanici şi biologici.

O presiune insuficientă aplicată în timpul polimerizării polimetilmetacrilatului, din contră, duce la o cantitate mare de monomer rezidual, la distanţe intermoleculare crescute, la o duritate mică şi contracţie lineară mare de 5–7%, apărînd pericolul deformării protezelor.

După E. W. Skinner şi R. W. Phillips (291) duritatea unei răşini polimetilmetacrilice trebuie să fie de 18 pînă la 20 (conform procedeului Knoop).

3.6.2. Proprietăţile coloido-chimice

Proprietăţile coloido-chimice ale compuşilor macromoleculari acrilici se datoresc capacităţii lor de a forma soluţii macromoleculare prin solvirea moleculelor lor în anumiţi dizolvanţi adecvaţi, formînd un sistem alcătuit dintr-un component macromolecular şi unul compus din molecule mici.

Fenomenul de dizolvare a unui polimer solid într-un dizolvant lichid constă în despărţirea moleculelor polimerului unele de altele, prin anihilarea forţelor de coeziune care le ţin unite sub formă de masă omogenă solidă (269). Întreg procesul dizolvării unui polimer poate fi împărţit în 4 stadii:

1. Stadiul iniţial, în care sistemul eterogen este bifazic: dizolvant pur şi polimer pur. În situaţia efectuării combinării monomerului acrilic şi a polimerului, în acest stadiu, monomerul încă nu acţionează asupra granulelor polimetilmetacrilatului. Aspectul pastei va fi de „zahăr tos umezit", avînd o consistenţă nisipoasă.

2. Stadiul de îmbinare cu monomer a granulelor de polimer în care sistemul se stratifică în 2 faze: soluţia de dizolvant în componenta macromoleculară respectivă şi cealaltă fază dizolvantul.

Scanned with OKEN Scanner

După C. D. Neniţescu (240), „moleculele dizolvantului se fixează de macromolecule prin forţe slabe, la începutul îmbibării formînd o atmosferă de molecule străine în jurul lor, fenomen denumit „solvatare". În continuare aceleaşi molecule mici ale dizolvantului pătrund în număr mare în interiorul granulelor polimerului remarcindu-se umflarea acestora, mărindu-se volumul lor fără a li se modifica forma, ceea ce este caracteristic îmbibării.

După J. N. Anderson (6), la început monomerul dizolvă straturile exteriore ale pulberii, apoi pătrunde între lanţurile macromoleculare în devenire, înmuind răşina ca un plastifiant, formîndu-se un „gel". Aspectul pastei acrilice în acest stadiu este plastic şi lipicios.

3. Stadiul al treilea este caracterizat prin formarea celei de a doua soluţii, distingîndu-se un sistem stratificat în două faze: prima, de polimer îmbibat, cealaltă fiind soluţia de polimer în dizolvant. Stadiul poate decurge rapid. Pe măsură ce monomerul îşi continuă acţiunea de dizolvare a particulelor polimerului, pasta devine din ce în ce mai vîscoasă, nelipicioasă, avînd un aspect de aluat. În această stare se poate efectua ştupuirea pastei acrilice în tipar (59, 93).

Durata ambelor faze poate fi influenţată de:

– mărimea particulelor polimerului (cu cît ele vor fi mai mici, cu atît vor fi mai uşor dizolvate);

– prezenţa plastifianţilor în scopul de a face mai uşoară pătrunderea monomerului în interiorul particulelor polimerului;

– temperatura mediului (cea ridicată scurtează fazele);

– proporţia între monomer şi polimer.

4. Ultimul stadiu este cel al dizolvării totale, prin transformarea sistemului eterogen, într-unul omogen. Acest fapt nu se produce în practica stomatologică deoarece granulele dizolvate parţial sînt cuprinse între moleculele monomerului polimerizat ca în ochiurile unei reţele.

Practic, în protetica dentară este deosebit de importantă cunoaşterea fenomenului de îmbibare sau gonflare a răşinii acrilice, deoarece el are repercusiuni asupra proprietăţilor fizico-mecanice ale polimerilor acrilici.

3.6.3. Proprietăţile termice, electrice şi toleranţa biologică

Răşinile sintetice acrilice fac parte din categoria polimerilor termoplastici. Spre deosebire de cei termorigizi care sînt infuzabili la temperaturi înalte, exceptînd cea de descompunere, compuşii macromoleculari acrilici încălziţi, din starea solidă devin plastici, înmuindu-se progresiv pînă la fluidificare. Datorită acestor proprietăţi, polimerii înmuiaţi prin încălzire pot fi presaţi în tipare, iar la răcire ei îşi recapătă duritatea şi rigiditatea iniţială (240).

Comportarea specifică la temperaturi ridicate a polimerilor termoplastici se datoreşte variaţiei energiei legăturilor de valenţă care este dependentă de gradul de polimerizare. Între proprietăţile fizice ale polimerilor şi temperatură este o strînsă dependenţă. În general, la ridicarea temperaturii polimerul devine moale. Dacă răşina termoplastică are o plasticitate care permite turnarea, spunem că acea răşină a atins temperatura de topire, care la polimetilmetacrilat este înaltă (125°C) (291).

Cît priveşte fenomenul de degradare a răşinilor acrilice prin depolimerizare, el se efectuează la temperatura de 300°C (199).

Din punct de vedere al conductibilităţii termice şi electrice, compuşii

Scanned with OKEN Scanner

macromoleculari acrilici sînt izolatori. Acest fapt este important pentru purtătorii de proteze totale la care se produce blocarea unui număr mare de neuroreceptori, astfel încît controlul termic al alimentelor fiind deficitar, pacienţii neavizaţi, pot suferi arsuri cu alimente sau băuturi fierbinţi, mai ales în primele zile după aplicarea protezelor. S-a constatat de asemenea că sub placa acrilică se produce o stagnare termică ce poate fi responsabilă de apariţia unor forme de stomatopatii protetice (143).

Cît priveşte toleranţa biologică a ţesuturilor cavităţii bucale faţă de polimetilmetacrilat, ea este în general bună, cu condiţia unei prelucrări cît mai corecte tehnologice şi termice. Din păcate, deseori asistăm la erori multiple în executarea protezelor totale, care pot să aibă repercusiuni nefaste asupra cîmpului protetic, declanşînd sau întreţinînd anumite stomatopatii protetice.

Scanned with OKEN Scanner

Partea specială

Scanned with OKEN Scanner

4.

Principiile curativo-profilactice ce stau la baza unei terapii protetice biofuncționale a edentației totale. Evitarea unor erori ce pot determina compromiterea lor

Evoluția metodelor și tehnicilor de protezare totală imediată și tardivă, la care, în mare măsură a contribuit și apariția materialelor moderne de amprentare, se reflectă în faptul că întreaga terapie protetică este dominată astăzi de concepția biofuncțională, avînd drept scop nu numai refacerea funcțiilor esențiale ale aparatului dento-maxilar, ci și menajarea cîmpului protetic. Acest deziderat profilactic poate fi realizat numai prin cunoașterea și valorificarea exigentă a unor principii de ordin clinic și tehnic, după cum urmează:

1. Asigurarea sinergiei între fața mucozală a protezei și cîmpul protetic.

2. Extinderea bazei protetice în zonele anatomice funcționale permisibile și folosirea tonicității musculaturii stabilizatoare linguo-oro-faciale prin imprimarea și asigurarea sprijinului acestor mușchi pe suprafața lustruită a protezei.

3. Determinarea exigentă a relației optime intermaxilare.

4. Realizarea arcadelor dentare artificiale echilibrate.

5. Modelarea corectă a machetei în vederea transformării ei în proteză acrilică.

6. Asigurarea integrării biologice corticale, subcorticale și umorale a piesei protetice.

4.1. Principiul asigurării sinergiei între fața mucozală a protezei și cîmpul protetic. Evitarea unor erori

Se referă la necesitatea ca proteza să fie adaptată ireproșabil pe suportul muco-periostal, reproducînd cît se poate de fidel toate detaliile cîmpului protetic, orice modificări dimensionale, inexactități ale bazei, avînd repercusiuni nefaste asupra acestuia.

Majoritatea autorilor, printre care: J. B. Woelfel, G. C. Paffenbarger, W. T. Sweeney (330, 331), D. E. Anthony, F. A. Peyton (9), A. H. Grunewald, G. C. Paffenbarger. C. Dikson (122), susțin că nici o proteză acrilică termopolimerizată, oricît de bune ar fi condițiile de lucru în laboratorul în care se confecționează, nu poate să fie absolut sinergică cu cîmpul protetic, întrucît însuși procesul termopolimerizării constituie o sursă a instabilității dimensionale. Dacă în continuare prelucrarea se face incorect, consecințele negative biologice, ca urmare a de-

Scanned with OKEN Scanner

formărilor care apar, sînt şi mai importante.

Specialişti ca E. W. Skinner, P. M. Jones (291), G. Henkel (132), G. Staegemann (298) şi L. Kollar (198) au demonstrat că bazele termopolimerizate prezintă o contracţie de circa 0,33% faţă de acrilatele autopolimerizabile.

Ţinînd cont de cele mentionate anterior, noi am recurs la acrilatul autopolimerizabil tip Orthocryl ca material pentru efectuarea rebazării indirecte a protezelor mobile, pentru automodelarea marginală a bazelor protetice mobile mandibulare metalice din aluminiu, cît şi pentru executarea protezelor totale imediate maxilare, aplicînd o prelucrare tehnologică specială (141, 145, 151, 156, 160).

Pe lîngă cele relatate, nu trebuie omis faptul că toate bazele acrilice, după o anumită perioadă de timp de la aplicarea lor în cavitatea bucală, se deformează, defecţiune a cărei amploare variază în funcţie de corectitudinea prelucrării tehnologice şi tehnice. Modificările se produc sub influenţa solicitării pieselor protetice de către forţele complexe masticatorii (de tracţiune, încovoiere, torsiune etc.), vulnerabilitatea maximă fiind situată la nivelul zonelor unde sînt prezente şi alte defecţiuni tehnologice „ascunse", de tipul porozităţilor microscopice şi submicroscopice ce constituie zone de acumulare a stress-urilor, ele putînd fi responsabile de apariţia fracturilor bazelor acrilice (163, 166). Pentru aceste motive, noi sîntem adepţii executării protezelor mobile cu baze metalice din aluminiu, capabile să excludă majoritatea dezavantajelor celor acrilice termopolimerizate, cu întreg cortegiul consecinţelor lor clinice, sintetizate în tabelul nr. 2 (71).

În contextul prezentării tuturor acestor dezavantaje, precum şi a consecinţelor clinice legate de bazele acrilice termopolimerizate, folosirea aliajelor metalice de tipul aurului-platinat, crom-cobaltului şi al aluminiului constituie un mijloc eficace de executare a bazelor protetice, pentru următoarele considerente:

1. Exclud posibilitatea modificărilor dimensionale şi a deformărilor în timpul confecţionării protezei.

2. Adaptarea este mai precisă (detaliile ţesuturilor fiind redate mai fidel).

3. Rezistenţa mecanică este crescută (practic nu se fracturează nici intraoral, nici extraoral).

4. În timpul funcţionalităţii piesei protetice nu apar deloc deformări.

5. Modificările ţesuturilor subiacente protezei sînt minime (se poate constata o staţionare a resorbţiei bazei osoase).

6. Conductibilitatea termică este optimă, constituind un mijloc de stimulare a mucoperiostului cîmpului protetic.

7. Suprafeţele bazei protezei sînt netede, porozităţile fiind reduse.

8. Prezintă o adeziune mai mare, îmbunătăţind funcţionalitatea protezei.

9. Sînt bine tolerate biologic.

10. Pot fi folosite cu eficacitate pe cîmpuri protetice deficitare sub raportul indicilor pozitivi ai protezării.

11. Nu sînt supuse procesului de îmbătrînire precoce (71), aceasta datorîndu-se compoziţiei adecvate şi rezistenţei faţă de fenomenul coroziunii din cavitatea bucală (la aliajele de aluminiu îndeosebi dacă se aplică procedeul eloxării).

12. În cazul aluminiului, protezele sînt uşoare şi accesibile, avînd preţul de cost redus.

Sub raportul parametrilor fizico-mecanici, aliajele de aluminiu întruchipează proprietăţi superioare faţă de acrilatele termopolimerizate, avînd, după F. D. Moore (231), o duritate Brinell şi o rezistenţă la rupere de aproximativ 3 ori mai mare (60–68 la

Scanned with OKEN Scanner

TABELUL NR. 2

Nr. crt.	Deficiențele bazelor acrilice termopolimerizate	Consecințe clinice
1.	Modificări dimensionale (contracție și deformări în cursul procesului de confecționare).	– Adaptare incorectă – Presiuni nocive – Leziuni mucozale – Resorbții osoase
2.	Neomogenități structurale ale protezelor (porozități).	– Fermentație bacteriană – Modificarea microflorei bucale – Stomatopatii protetice
3.	Densitate, duritate și rezistență mecanică scăzută.	– Fisurarea sau fracturarea protezei intra sau extraoral
4.	Deformări laterale provizorii (elastice) și definitive ale protezelor mandibulare în timpul funcționalității.	– Modificarea țesuturilor moi și dure subiacente.
5	Grosime relativ mare a plăcii protezei maxilare.	– Reducerea volumului cavității bucale – Confort redus pentru mișcările limbii – Tulburări ale funcției masticatorii și ale celei fonetice
6.	Conductibilitate termică scăzută.	– Arsuri ale mucoasei – Stază termică – Lipsa stimulilor termici funcționali
7.	Adeziune mediocră sau slabă (datorită adaptării inexacte precum și proprietăților hidrofobe ale acestor materiale).	– Menținere și stabilitate scăzută a protezei
8.	Intoleranță chimică sau alergică.	– Stomatopatii protetice
9.	Îmbătrînirea (degradare) precoce sau tardivă cu diminuarea parametrilor fizico-mecanici, chimici și biologici.	– Fragilitatea protezei – Stomatopatii protetice

aluminiu față de duritatea acrilatelor termopolimerizate, care este de 23–29 și rezistența la rupere pe tone/țol² de 9,6 la aluminiu, față de 3 la acrilatele termopolimerizate). Greutatea specifică a aluminiului este apropiată (2,66) de cea a compușilor macromoleculari acrilici (1, 10).

Întrucît asigurarea sinergiei bazei față de cîmpul protetic influențează foarte mult adeziunea, forță de menținere care la rîndul ei depinde și de alți factori, în cele ce urmează vom prezenta în mod succint această problemă, menționînd totodată rezultatele cercetărilor noastre efectuate privind comportarea adeziunii bazelor nemetalice și metalice.

Termenul de adeziune provine de la cuvîntul latin adhaesio, care înseamnă alipire.

După E. W. Skinner și R. W. Phillips (292), această forță poate să se manifeste fie sub forma „aderenței", cînd moleculele neasemănătoare aparținătoare a două substanțe diferite puse în contact se atrag între ele, sau prin „coeziune", cînd forța de

Scanned with OKEN Scanner

atracție unește moleculele de aceeași natură.

După W. A. Zisman (332) atracția este, în general, neglijabilă cînd moleculele de suprafață ale substanțelor sînt separate prin distanțe mai mari de 0,0007 microni. Dacă între cele două suprafețe, care pot să nu fie absolut plane, se interpune un strat de lichid, acesta se etalează între neregularitățile lor, asigurînd astfel un contact continuu cu suprafețele solide.

În prezența unei pelicule de apă existente între două plăci de sticlă netede, care sînt plasate una peste alta și presate, se întîmpină dificultăți considerabile în încercarea de a separa plăcile prin tracțiune orientată perpendicular pe suprafața lor. Aceasta se datorește apariției fenomenului adeziunii, consecință a forțelor de atracție ce acționează între moleculele lichidului și cele ale plăcilor de sticlă.

Pentru a se putea produce o adeziune optimă, lichidul interpus trebuie să fie în strat subțire, realizînd umectarea întregii arii de contact. Forțele tangențiale ce acționează la suprafața lichidului (T.S.=tensiunea superficială) fac ca acesta să se asemene cu o membrană elastică, avînd tendința să micșoreze spațiul existent între cele două plăci de sticlă.

În condițiile cavității bucale edentate total, adeziunea bazelor protetice este mai ușor de obținut la nivelul maxilarului, datorită condițiilor morfofuncționale mai prielnice față de cele ale cîmpului protetic mandibular. Astfel, în cazul protezei mobile maxilare, cele două arii de contact (fața mucozală a piesei protetice și suprafața cîmpului protetic) sînt mari, favorizînd adeziunea.

Interpunerea salivei sub forma unei pelicule subțiri între placa protezei și mucoasa cîmpului protetic acționează și ea în avantajul adeziunii, datorită efectului tensiunii superficiale și al capilarității. La nivelul marginilor protezei stratul de salivă formează un menisc concav marginal ce

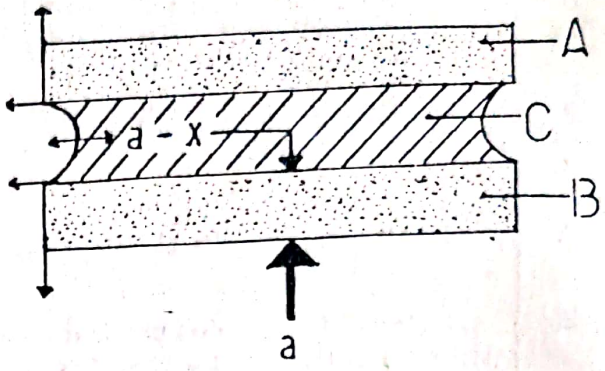

Fig. 40 — Două plăci de sticlă (A și B) între care este interpus un strat de lichid (C). Forțele care intră în joc:
a — presiunea atmosferică; *x* — valoarea diminuării presiunii atmosferice.

împiedică pătrunderea aerului sub aparatul protetic, asigurînd o presiune negativă în interior, potențînd acțiunea presiunii atmosferice (61, 203, 278, 292) (fig. nr. 40).

În condițiile unei bune închideri marginale, cu cît forța de îndepărtare a piesei protetice este mai mare, cu atît scade presiunea subprotetică, iar cea atmosferică apasă mai intens proteza pe maxilarul edentat total.

După Stanitz (citat de nr. 116, 121), factorii care influențează valoarea forței adezive, încadrați în ecuația ce-i aparține, sînt următorii:

$$F = \frac{2\,C\,A}{a};$$

în care:

— F este forța necesară pentru a disloca în sens vertical proteza (adeziunea);

— C este coeficientul tensiunii superficiale a apei, care în această ecuație rămîne constant;

— A este aria totală a suprafeței tisulare care formează suportul de sprijin al protezei, ea fiind variabilă;

Scanned with OKEN Scanner

— *a* constituie grosimea peliculei fluide care se află între faţa mucozală a piesei protetice mobile şi mucoperiost, şi această constantă fiind variabilă.

Cu cît aria (A) unei proteze este mai mare şi cu cît grosimea filmului fluid (a) interpus este mai mică, cu atît va fi mai mare forţa de adeziune (F).

Cercetările lui Campbell (citat de 203) privind adeziunea protezelor totale, au scos în evidenţă două aspecte ce merită să fie menţionate:

a) Adeziunea este cu atît mai mare, cu cît închiderea marginală a piesei protetice este mai bună.

b) Adeziunea este nulă, dacă între placa acrilică şi mucoasa zonei de sprijin a protezei nu se interpune salivă, ceea ce demonstrează că acest fenomen fizic acţionează pe baza capilarităţii. Ca exemple citãm cazurile de xerostomie ce pot fi prezente datorită unei disfuncţii a glandelor salivare, în avitaminoza C, la unii edentaţi total avansaţi în vîrstă, de asemenea în atrofia glandelor salivare (sindromul Sjögren).

Spre deosebire de maxilar, la mandibulă adeziunea apare în mai mică măsură, datorită condiţiilor specifice anatomice: cîmp protetic redus ca volum, reprezentat doar de creasta alveolară ce oferă o suprafaţă de sprijin cu atît mai restrînsă cu cît gradul de atrofie este mai avansat.

Din toate cele arătate reiese că intensitatea forţei de adeziune este direct proporţională cu întinderea şi paralelismul suprafeţelor de contact, cu gradul de viscozitate al salivei şi invers proporţională cu grosimea stratului de lichid interpus între cîmpul protetic şi faţa mucozală a protezei totale (59, 61). Adeziunea se manifestă cu atît mai intens cu cît direcţia forţei de tracţiune care acţionează asupra plăcii protetice formează cu suprafaţa acesteia un unghi mai apropiat de 90°.

Există deseori un neparalelism între valoarea retentivităţilor anatomice şi cea a adeziunii (58, 168). Astfel,

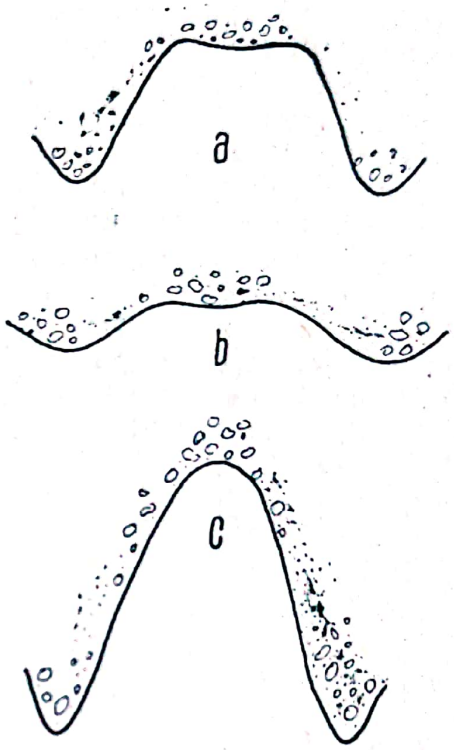

Fig. 41 — Principalele trei tipuri de bolţi palatine:
a — în formă de „U" — cea mai favorabilă; *b* — bolta plată — defavorabilă; *c* — în formă de „V" — defavorabilă. (Forţa de adeziune intervine în cazurile *a* şi *b*.)

Fig. 42 — Paralelismul între faţa mucozală a protezei şi cîmpul protetic — unul dintre principalii factori care condiţionează valoarea adeziunii.

la maxilar, de obicei, cu cît cîmpul protetic este mai retentiv, cu atît suprafaţa de adeziune a protezei totale este mai redusă şi invers (fig. nr. 41 şi nr. 42).

Scanned with OKEN Scanner

Desigur, sînt şi excepţii, la pacienţii ce au o boltă palatină plană coexistînd cu o creastă alveolară bine reliefată, situaţii în care ambele elemente anatomice concură la menţinerea şi stabilitatea protezei totale.

În completarea celor relatate anterior, dorim să subliniem faptul că adeziunea depinde şi de materialele din care sînt confecţionate bazele protetice, precum şi de felul în care acestea au fost prelucrate. Această remarcă constituie concluzia unor studii clinice efectuate de către noi privind determinarea valorii comparative a forţei de adeziune la plăcile protetice maxilare confecţionate din acrilat termopolimerizabil (Romacryl), acrilat autopolimerizabil (Orthocryl) şi aliaj de aluminiu cuaternar — produs indigen. Atît metoda de cercetare utilizată, cît şi rezultatele obţinute vor fi descrise în cele ce urmează (68).

Pentru efectuarea determinărilor au fost aleşi 5 pacienţi edentaţi total. Amprentele finale au fost luate cu pastă tip Silodent (produs siliconat R.P.U.), în linguri individuale, folosind aceeaşi tehnică de amprentare la toţi subiecţii. Pe baza fiecărei amprente s-au obţinut cîte 3 modele de mare precizie, turnate din gips dur, pe care cu creionul chimic s-a trasat cîte o linie la nivelul convexităţilor maxime vestibulare ale crestelor alveolare, delimitînd astfel zonele lor retentive şi indicînd totodată limitele de extindere ale plăcilor experimentale. Acestea au fost obţinute pe baza unor machete de dimensiuni identice, confecţionate din ceară calibrată, cu o grosime de 1 mm. Două machete au fost ambalate şi transformate în placă acrilică termopolimerizată şi autopolimerizată, conform metodelor obişnuite. Cea de a treia machetă a fost transformată în placă turnată din aliaj de aluminiu cuaternar (Al–Si–Cu–Mg — STAS AT Si_5Cu_1, fabricaţie indigenă), folosind ca masă de ambalat Wirovest-ul (Herbst), obţinînd astfel o turnătură de precizie. În centrul de echilibru al tuturor plăcilor am fixat cîte un cîrlig de oţel, cu ajutorul unei lipituri epoxy (fig. nr. 43).

După plasarea adecvată a capului pacientului pe tetiera fotoliului dentar pentru a da posibilitatea exercitării tracţiunii în sens vertical pe suprafaţa plăcilor, acestea au fost aplicate pe rînd pe cîmpul protetic maxilar, fiecare fiind legată prin intermediul unui şnur subţire, de un aparat simplu de testare, conceput de noi şi realizat în vederea evaluării forţei de adeziune (fig. nr. 44).

Forţa necesară pentru dislocarea plăcilor a fost asigurată prin adăugarea treptată de alice de plumb în tara aparatului, pînă în momentul desprinderii lor (fig. nr. 45 şi 46). Determinările au fost repetate de 3 ori la fiecare placă, la intervale de cîte 5 minute. Evaluarea forţelor de adeziune înregistrate s-a efectuat prin cîntărirea cantităţilor respective de plumb, inclusiv greutatea tarei. Valorile obţinute, exprimînd în grame mărimea forţei de adeziune, sînt redate în tabelele nr. 3 şi nr. 4.

Din analiza statistică a rezultatelor obţinute reiese faptul că la plăcile din aluminiu s-au obţinut cele mai ridicate valori ale adeziunii (577,7 g în medie), după care urmează acrilatul autopolimerizabil tip Orthocryl (499,0 g în medie). Cele mai mici valori ale forţei de adeziune au fost prezente la bazele din acrilat termopolimerizabil — Romacryl (339,3 gr în medie). Referitor la diferenţele importante existente între rezultatele obţinute la diferiţi subiecţi (de exemplu, între D şi E), ele sînt explicabile prin particularităţile morfofiziologice

Scanned with OKEN Scanner

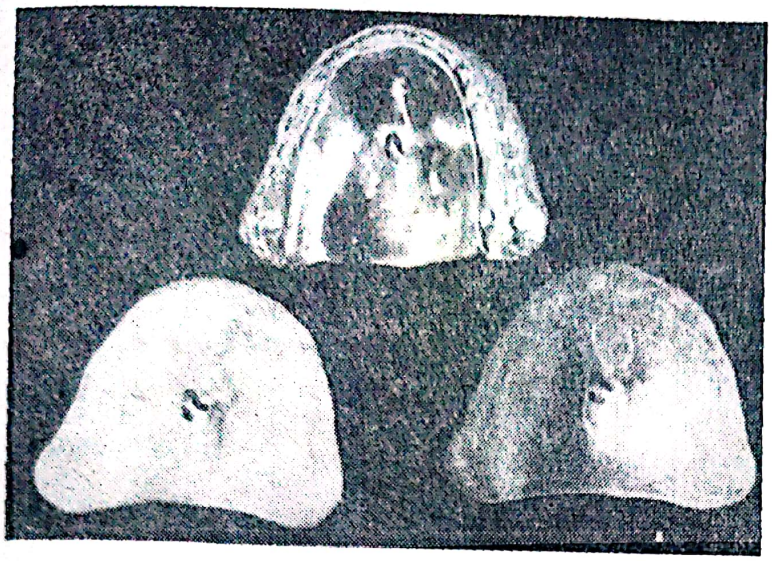



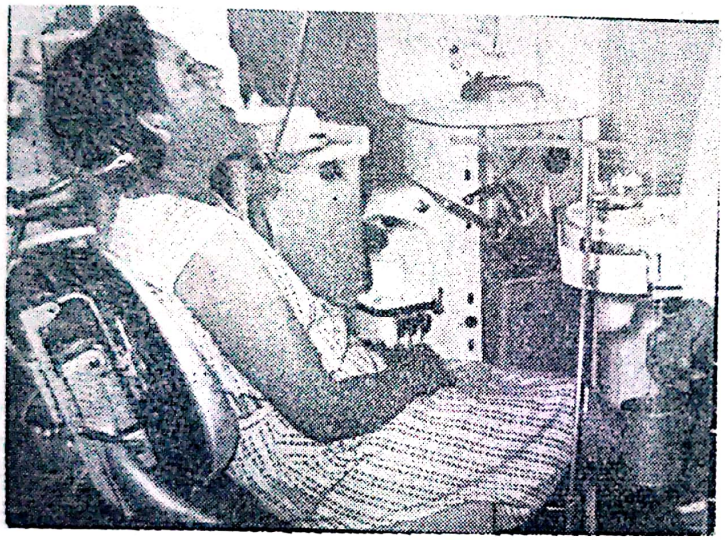

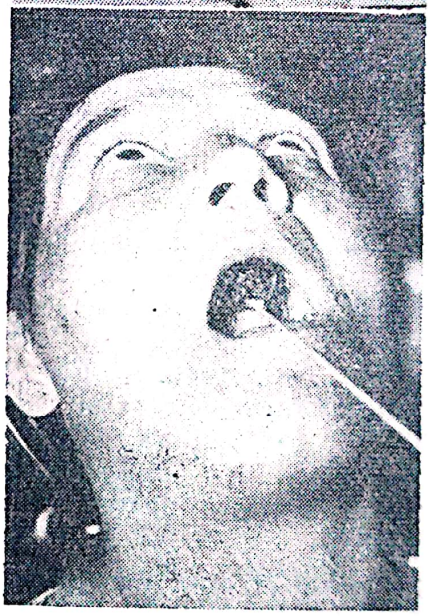

Fig. 43—46.

43 — Plăci de bază superioare (confecţionate pe modele — duplicat) din Romacryl, Orthocryl şi aluminiu, pentru determinarea valorii adeziunii; *44* — aparatul folosit pentru determinarea valorii adeziunii; *45* — aparatul în funcţiune; *46* — determinarea adeziunii bazei de aluminiu pe cîmpul protetic superior.

individuale ale cîmpurilor protetice respective, precum şi prin cantitatea şi gradul diferit de viscozitate a salivei acestora.

Valorile scăzute ale forţei de adeziune la plăcile din acrilat termopolimerizabil — material din care se confecţionează în prezent marea majoritate a protezelor mobile şi mobilizabile — se datoresc adaptării lor insuficiente pe cîmpurile protetice, din cauza modificărilor dimensionale şi a tensiunilor interne care iau naştere în cursul procesului de polimerizare termică, fenomene care duc la deformarea bazelor protetice.

Rezultatele superioare obţinute în cazul plăcilor din acrilat autopolimerizabil se explică prin faptul că acest gen de compus macromolecular nu suferă modificări dimensionale în timpul polimerizării chimice prin oxidoreducere, din care cauză bazele au o adaptare foarte bună pe cîmpurile

Scanned with OKEN Scanner

TABELUL NR. 3

FORȚA DE ADEZIUNE LA BAZELE MAXILARE CONFECȚIONATE DIN DIFERITE MATERIALE (EXPRIMATE IN GRAME)

Subiect	Acrilat termopolimerizabil (Romacryl)			Acrilat autopolimerizabil (Orthocryl)			Aliaj de aluminiu		
	Min.	Med.	Max.	Min.	Med.	Max.	Min.	Med.	Max.
A	297,0	304,0	309,0	463,5	465,0	470,0	542,0	544,5	547,0
B	324,0	327,0	331,5	476,0	478,0	484,5	511,5	515,0	519,0
C	356,5	357,0	359,0	521,5	525,0	528,0	656,0	657,0	660,0
D	426,0	429,0	431,0	593,5	595,0	597,0	678,0	682,0	685,5
E	279,0	280,0	280,0	426,0	430,0	433,0	487,5	489,5	491,0

TABELUL NR. 4

FORȚA DE ADEZIUNE MEDIE LA BAZELE MAXILARE CONFECȚIONATE DIN DIFERITE MATERIALE (EXPRIMATE IN GRAME)

Materialul bazei	Forța de adeziune (in grame)
Acrilat termopolimerizabil (Romacryl)	339,3
Acrilat autopolimerizabil (Orthocryl)	499,0
Aliaj de aluminiu	577,7

protetice. Deoarece, însă gradul de polimerizare al acestora este mai scăzut față de cel al acrilatelor termopolimerizabile, influențînd nefast unii dintre parametrii lor fizico-mecanici, acrilatele autopolimerizabile pot fi armate cu fibre de sticlă (44). În felul acesta am confecționat proteze totale imediate, care s-au bucurat de o menținere optimă și de o rezistență corespunzătoare (178).

Cele mai mari valori ale forței de adeziune s-au înregistrat în cazul plăcilor turnate din aliaj de aluminiu, aceasta datorîndu-se faptului că ele au prezentat o adaptare excelentă pe cîmpurile protetice, reproducînd cu fidelitate detaliile acestora. Pe de o altă parte, suprafețele mucozale ale bazelor de aluminiu se umectează mai ușor decît cele acrilice, fapt care mărește coeziunea intermoleculară. Menționăm că rezultatele și constatările noastre sînt în concordanță cu datele din literatura de specialitate publicate de W. H. Swartz (305), A. De Furio, D. H. Gehl (79), F. D. Moore (231), D. O. Lundquist (216), B. L. Faber (101, 102) și alții.

În concluzie, considerăm că aliajul de aluminiu, prin multiplele avantaje pe care le oferă, constituie un foarte bun material pentru confecționarea bazelor protetice.

În cele ce urmează, prezentăm pe scurt principalele greșeli ce trebuie excluse în cursul confecționării pieselor protetice mobile, în scopul evitării asinergiei între bazele definitive și cîmpurile protetice:

A. Examinarea superficială a cîmpului protetic edentat total, neaprecierea la justa lor valoare a elemen-

Scanned with OKEN Scanner

telor anatomice favorabile și nefavorabile asigurării stabilității statice și dinamice a protezelor, precum și a indicațiilor intervențiilor chirurgicale preprotetice specifice, atunci cînd ele se impun.

B. Subestimarea importanței alegerii materialului de amprentare preliminară în funcție de situația clinică, neavîndu-se în vedere starea și gradul de rezilienţă a mucoperiostului, ceea ce influențează negativ calitatea amprentei.

C. Executarea defectuoasă a modelului preliminar și a lingurii individuale.

D. Adaptarea incorectă a lingurii individuale și aplicarea unor tehnici greșite de amprentare finală.

E. Utilizarea unui model final necorespunzător.

F. Executarea incorectă a bazelor definitive acrilice ale protezelor totale, ca urmare a prelucrării tehnologice necorespunzătoare.

4.2. Principiul extinderii bazei protetice mandibulare în zonele anatomice funcționale permisibile și folosirea tonicității musculaturii stabilizatoare linguo-oro-faciale. Evitarea unor erori.

Confecționarea unei proteze totale cu o optimă funcționalitate în condițiile unei atrofii avansate, constituie de cele mai multe ori, îndeosebi la nivelul mandibulei, o problemă dificilă, aceasta datorîndu-se unor caracteristici clinice specifice, printre care cele mai semnificative sînt următoarele:

1. Prezența unui cîmp protetic deficitar, la care formațiunile anatomice sînt puțin evidențiate, caracterizat printr-un volum redus și o zonă de sprijin de numai 2–8 cm^2, reprezentată exclusiv prin creasta alveolară, față de 16–30 cm^2 (58) la maxilar, în cazul căruia substanțiala diferență de mărime se datorește palatului dur.

2. Caracterul net defavorabil al atrofiei ce se dezvoltă evident mai intens și rapid la mandibulă, determină în final transformarea esențială a întregului teren biologic de susținere a piesei protetice (pînă la dispariția crestei alveolare), ridicînd probleme deosebite de ordin biomecanic, precum și sub raportul integrării piesei protetice.

3. Aspectul particular al periferiei cîmpului protetic care este mare în contrast cu suprafața de sprijin, prezintă totodată mai multe zone funcționale decît la nivelul maxilarului, dar comparativ mici ca întindere. Fundurile de sac își modifică poziția și profilul, în special cel lingual, sub influența contracției mușchilor dislocatori, ale căror fibre se inseră perpendicular la periferia cîmpului protetic, putînd periclita stabilitatea dinamică a piesei protetice (63).

4. Variabilitatea substratului mucos la nivelul căruia limita de trecere între mucoasa fixă, pasiv mobilă și cea activ mobilă este greu decelabilă vizual (în special lingual). Mucoasa zonei de sprijin prezintă uneori un grad de rezilienţă foarte accentuat, în unele cazuri ea glisînd în sens orizontal pe fondul periostic (creastă balantă), creînd obstacole în protezare (98).

5. În condițiile cinematicii mandibulare proteza inferioară în mod

Scanned with OKEN Scanner

deosebit este supusă acțiunii unor forțe complexe în planuri diferite, necesitînd măsuri speciale în vederea asigurării unei funcționalități optime.

6. Prezența limbii, care prin mobilitatea ei, uneori prin volum (hipertrofiată în cazul neprotezării îndelungate) și prin poziția pe care o poate avea la unii subiecți în stare de repaus (limbă retractată), constituie deseori un impediment în asigurarea unei închideri marginale corecte. La cele amintite se asociază uneori existența unui planșeu dur ce nu permite extinderea bazei protetice înspre lingual, după I. Kemény (193).

În contextul menționat, credem că nu este exagerată afirmația lui Landa (citat de nr. 102) că rezolvarea protetică în cazul edentației totale mandibulare necesită „o experiență considerabilă, imaginație și înclinație artistică", la care noi am mai adăuga multă răbdare, simț clinic și exigență în efectuarea fazelor clinice și tehnice.

Unii autori, printre care Fr. Ackermann (4), R. Cherchéve (34), A. Limoge (213), sînt de părere că singura cale de rezolvare în situațiile dificile este cea a aplicării chirurgiei preprotetice specifice, a implantelor subperiostale, transosoase sau a celor endoosoase, ultimele fiind actualmente utilizate mai frecvent datorită rezultatelor calitativ superioare care par a fi obținute prin intermediul lor.

Privind o proteză totală în secțiune, ea poate fi comparată schematic, după D. Duval (94), cu un trapez (fig. 47). Baza mare ar constitui-o suprafața ei mucozală, ce reproduce în negativ relieful cîmpului protetic și asigură menținerea piesei protetice. Baza mică ar fi reprezentată de către dinții artificiali, responsabili de stabilitatea protezei, participînd la restaurarea fizionomiei prin grupul frontal, iar prin cel lateral la refacerea masticației.

Celelalte două laturi ale trapezului sînt reprezentate de suprafețele lustruite ale protezei, ele trebuind să corespundă unui profil specific fiecărui caz clinic în parte, pentru a fi în avantajul stabilității bazei protetice.

Totalitatea fețelor protezei delimitează volumul ei, care trebuie să se încadreze în spațiul protetic existent determinat de către medic. Cu cît această concordanță este mai mare, cu atît eficacitatea funcțională a piesei protetice crește, asimilarea ei psiho-corticală este mai rapidă și facilă, ca urmare a satisfacerii armoniei de contact între suprafețele externe ale protezelor cu musculatura stabilizatoare linguo-oro-facială.

Considerăm că cerința anterior menționată nu se poate satisface în condiții bune prin intermediul metodelor și procedeelor tradiționale de amprentare finală, urmată de executarea bazelor protetice după o modelare arbitrară efectuată de către tehnician în faza de confecționare a machetei, ci numai prin intermediul tehnicilor moderne de automodelare funcțională — piezografie — (82, 158, 160, 171, 195, 196).

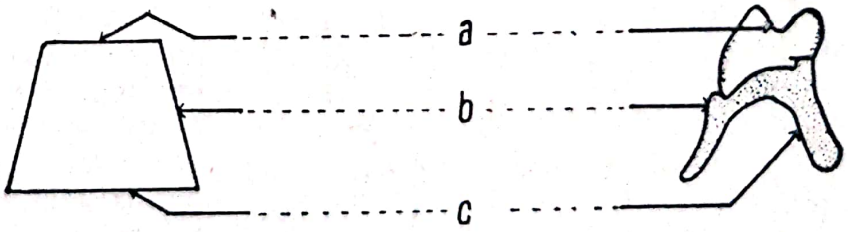

Fig. 47 — O proteză, în secțiune, poate fi comparată în mod schematic cu un trapez.
a — suprafața ocluzală; *b* — suprafața lustruită stabilizatoare; *c* — suprafața bazală.

Condiția esențială pentru înfăptuirea unei restaurări protetice corespunzătoare, după L. Ene (98) este stabilirea și valorificarea limitelor funcționale ale cîmpului protetic, studierea formei și caracterului substratului osos, a calității mucoasei zonei de sprijin și a celei de retenție, acest teritoriu din urmă fiind reprezentat de către fundurile de sac vestibulare și orale ale căror modificări individuale sînt strîns legate și de morfologia și fiziologia musculaturii ce înconjură terenul biologic de susținere al protezei totale.

Scopul acestei analize constă îndeosebi în realizarea corectă a extinderii bazei piesei protetice, oferind condiții mai bune menținerii ei și diminuînd împovărarea crestei alveolare, evitînd astfel accelerarea resorbției infrastructurii osoase, datorită măririi suprafeței de sprijin și, implicit, a posibilităților repartizării forțelor masticatorii pe o arie mai mare (63, 209, 278, 306).

Marea majoritate a autorilor, printre care: Neyl, Haskel, Bowen, Ackermann (citați de nr. 48), Peutsch, Hromatka, Slack, Fisch, Kemény (citați de 73) și la noi E. Costa și colaboratorii (61), consideră că stabilitatea statică a unei proteze totale nu se poate obține decît prin realizarea unui efect variabil de succiune, marginile bazei protetice trebuind să fie extinse, insinuîndu-se în fundurile de sac și avînd o grosime adecvată lățimii lor, fiind în contact cu mucoasa părților moi ale buzelor, obrajilor și a planșeului bucal, asigurîndu-se astfel o închidere marginală ventiliformă. Această „etanșeizare" externă și internă asigură instalarea succiunii, care nu poate fi considerată numai ca un fenomen fizic, ci și ca o forță biologică (168), la care se adaugă acțiunea presiunii atmosferice și adeziunea, factori ce se opun și ei forțelor de dislocare în sens vertical.

Întrucît la nivelul mandibulei deseori condițiile sînt precare pentru instalarea adeziunii, este imperios necesar să fie luate măsuri în vederea extinderii corecte a bazei protetice în zonele anatomice funcționale permisibile.

Trebuie, însă, să se aibă în vedere faptul că orice supraextindere, chiar dacă inițial dă o succiune foarte bună, după o scurtă perioadă de timp nu mai poate fi tolerată de către pacient, din cauza producerii leziunilor de decubit. În consecință, se impun retușuri ale bazei, care vor compromite în final închiderea marginală a piesei protetice (89).

Pentru a se evita acest efect nedorit, s-a descris de către P. Ciobotaru (48) posibilitatea stabilizării protezei mobile mandibulare prin extinderi succesive, avînd avantajul adaptării treptate, în timp, a musculaturii limbii, a obrajilor și a buzelor cu care vine în contact aparatul protetic.

Experiența noastră în domeniul executării protezelor totale inferioare automodelate funcțional prin tehnica amprentării finale fonetice cu materiale bucoplastice, folosind linguri individuale acrilice cu grosimi marginale dirijate și prevăzute cu valuri de ocluzie în scopul înregistrării în aceeași fază clinică și a dimensiunii verticale fizice (147, 149, 158), a dovedit posibilitatea extinderii bazelor protetice într-o singură etapă, datorită faptului că am obținut direct amprentele-machete ale acestora.

Rezultatele deosebit de favorabile dobîndite s-au datorat următoarelor caracteristici ale metodei:

1. Imprimarea tuturor detaliilor de finețe atît ale zonei de sprijin, cît și ale celei de retenție la nivelul amprentei-machete.

2. Stabilirea corectă a grosimii marginale, în funcție de situația spe-

Scanned with OKEN Scanner

cifică fiecărui caz în parte, în ceea ce privește lățimea zonei mucoasei pasiv mobilă a fundurilor de sac vestibulare, paralinguale și sublinguale, datorită folosirii testelor fonetice.

3. Automodelarea suprafeței externe a amprentei-machete, crearea de către pacientul însuși a paturilor musculaturii linguo-oro-facile, oferind condiții optime stabilizării active și pasive viitoarelor baze mandibulare.

4. Determinarea spațiului disponibil care permite primirea ulterioară a volumului protezei, fără ca organele musculare paraprotetice să fie jenate în mobilitatea lor fiziologică (a spațiului protetic sau a așa-zisului „neutral-zone" al anglo-saxonilor) și stabilirea orientativă a culuarului de echilibru descris de către S. F. Schiesser (275) a favorizat o montare individuală a dinților artificiali, ținînd cont de tonusul mușchilor stabilizatori externi și interni. Toate aceste caracteristici menționate anterior contribuie la obținerea unei stabilități statice și dinamice optime ale protezelor totale mandibulare, la satisfacerea cerințelor fizionomice și fonetice, fiind și în avantajul integrării biologice a pieselor protetice.

Pentru evitarea erorilor ce pot compromite imperativul pe care l-am enunțat, este necesară cunoașterea îndeaproape a anatomiei clinice a edentatului total, precum și a tehnicilor moderne de amprentare finală fonetică, ce permit ulterior executarea unor proteze mobile cu o maximă eficacitate funcțională.

4.3. Principiul determinării exigente a relației optime intermaxilare. Evitarea unor erori

Determinarea relației optime intermaxilare are un rol hotărîtor în realizarea protezelor totale individualizate, cu un grad de eficiență la nivelul exigențelor actuale.

Rapoartele optime între mandibulă și maxilar se stabilesc atît în sens orizontal, vertical cît și sagital, indicîndu-se totodată tehnicianului anumite repere morfologice și topografice necesare executării ulterioare a unor arcade dentare artificiale echilibrate din punct de vedere ocluzo-articular (1, 210, 264, 286, 304).

La niciuna dintre fazele confecționării protezei totale nu s-au descris și aplicat atîtea metode și tehnici de lucru ca pentru această etapă clinică.

B. L. Faber (102) subliniază că: „îndeosebi exactitatea depistării relației centrice este foarte dificilă", părere împărtășată și de R. H. Kingery (149): „una este definirea relației centrice și cu totul altceva este înregistrarea ei" — spune el, iar G. A. Hughes (135) la rîndul său susține că: „foarte puțini sînt aceia care pot determina cu siguranță relația centrică la orice pacient", privind astfel cu rezervă precizia procedeelor existente.

Dificultatea pornește de la faptul că, practic, înregistrarea relației poziționale nu se face de la osul mandibular, la cel maxilar (valoare a cărei cunoaștere este indispensabilă pentru asigurarea succesului protezării), ci între cele două plăci ale șabloanelor de ocluzie aplicate pe cîmpurile protetice (69).

C. O. Boucher (25) atrage atenția asupra faptului că o bază de șablon folosită la înregistrare, prin faptul că își schimbă poziția în sens vertical sau orizontal pe substratul osos sub-

Scanned with OKEN Scanner

iacent, dă un rezultat incorect, indiferent de metoda folosită.

I. Kemény (193) apreciază că șablonul de ocluzie trebuie considerat ca „o proteză de tranziție", el fiind corespunzător atunci cînd baza și bordura sa sînt executate conform principiilor biomecanice ale construirii protezelor totale.

Pentru a se putea evita înregistrările eronate, J. Lejoyeux (209) consideră că baza șablonului de ocluzie trebuie să îndeplinească multiple cerințe, printre care amintim: stabilitate din punct de vedere dimensional, nedeformabilitate sub influența temperaturii cavității bucale și sub efectul presiunilor la care este expusă, și grosimea identică cu cea a viitoarei proteze.

Cu toată exigența manifestată în confecționarea bazelor șabloanelor de ocluzie prin diferite tehnici de lucru, acestora nu li se poate asigura întotdeauna o stabilitate ireproșabilă, motiv pentru care este necesară executarea unor operațiuni de stabilizare. Ele se impun mai ales la bazele din schellack, dar, uneori, și la cele din polistiren sau din acrilat autopolimerizabil.

În cele ce urmează, vom face o succintă prezentare a celor 3 metode de stabilizare menționate mai frecvent în literatura de specialitate, considerînd că această operațiune prezintă o deosebită importanță în asigurarea unei corecte determinări a relației optime intermaxilare.

1. Stabilizarea cu pastă de eugenat de zinc

Constituie un procedeu clasic, care constă în amprentarea cîmpului protetic al modelului final cu materialul menționat, folosind ca portamprentă însăși baza șablonului de ocluzie.

Operațiunea are ca rezultat reproducerea exactă a suprafeței de sprijin a cîmpului protetic și a liniilor de reflexie ale mucoasei (168).

Tehnica este simplă, implicînd următorii timpi de lucru:

— izolarea cu vaselină a suprafeței modelului final;

— efectuarea unor perforații la nivelul bazei șablonului, pentru a asigura eliminarea excesului materialului de amprentare;

— încărcarea bazei cu pasta de eugenat de zinc;

— efectuarea amprentării pe model.

Metoda de lucru descrisă se finalizează cu stabilizarea șablonului de ocluzie, care va permite efectuarea unor înregistrări de precizie.

Din păcate, materialul folosit fiind semirigid, există riscul detașării unor fragmente marginale în timpul manoperei clinice de determinare a relației intermaxilare, ceea ce constituie un dezavantaj evident.

2. Stabilizarea cu compus siliconat de tipul Dentaflex-ului sau Optosil-ului

Este o metodă originală aplicată de noi îndeosebi în cazul șabloanelor de ocluzie cu bază din schellack, care nu asigură întotdeauna o închidere marginală perfectă, avînd în consecință o stabilitate insuficientă pe cîmpurile protetice, mai ales în cazul celor neretentive. Situația prezentată duce la apariția frecventă a unor erori în determinarea relației centrice intermaxilare, însoțite întotdeauna de un dezechilibru ocluzo-articular. Pe de altă parte, în cazul crestelor alveolare cu retentivități anatomice pronunțate, șabloanele se vor îndepărta greu de pe cîmpul protetic edentat total maxilar, putînd provoca leziuni ale mucoasei la nivelul convexităților maxime, iar pe modelul final deteriorări în aceste zone (148).

Scanned with OKEN Scanner

Tehnica de lucru constă în:

– marcarea cu creion chimic pe modelul funcțional a convexităților maxime vestibulare ale crestei alveolare, efectuarea folierii și gravarea zonei Ah;

– izolarea zonei de retenție cu soluție alginică tip Izodent (R.S.C.) sau Pectizol (R.S.R.);

– adaptarea unei plăci de bază pe model, în limitele conturului trasat anterior și realizarea unor retentivități marginale în formă de coadă de rîndunică (fig. nr. 48);

– prepararea pastei siliconate de tip Dentaflex (R.S.C.) sau Optosil

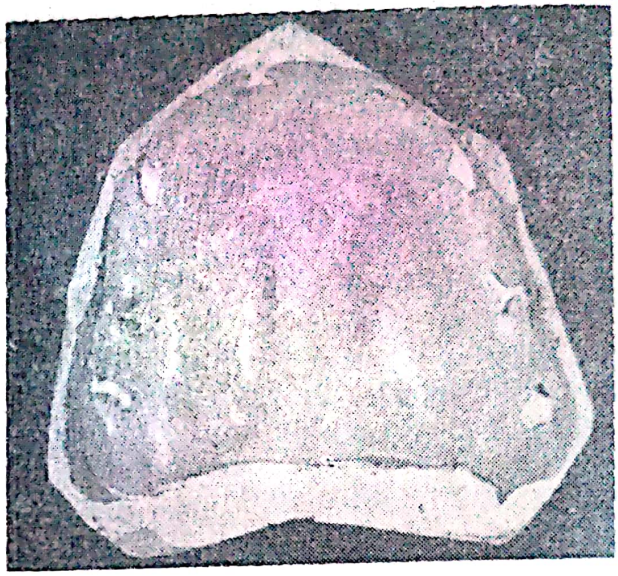

Fig. 48

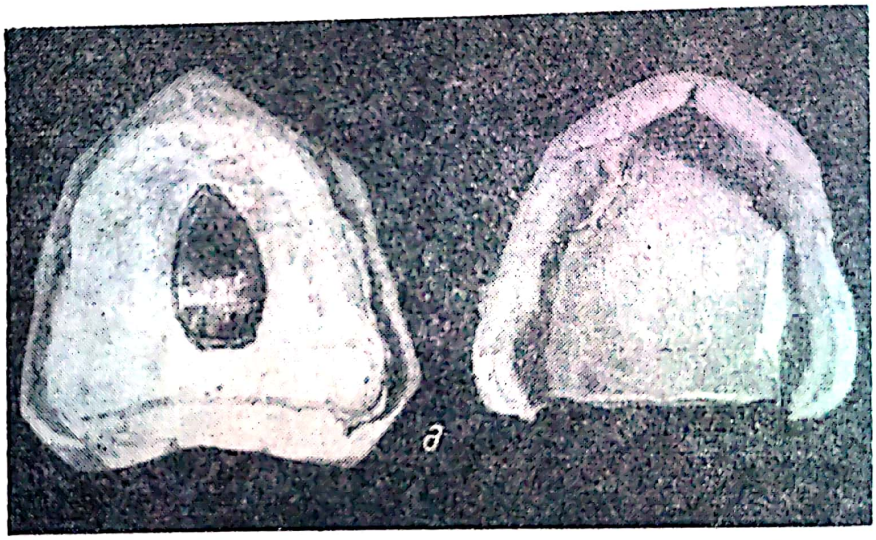

Fig. 49 a

Fig. 48—49.

48 — Baza șablonului adaptată pe modelul final, prezentînd retenții marginale; *49 a* — șablonul de ocluzie stabilizat, privit pe fața internă, alături de modelul final gravat și foliat. *49 b* — șablonul de ocluzie stabilizat cu Dentaflex privit pe fața externă;

(R.F.G.) și aplicarea ei în fundurile de sac ale modelului respectiv, completîndu-se baza șablonului, satisfăcînd astfel zona de retenție;

– după efectuarea bordurii de ocluzie conform tehnicii uzuale, se obține șablonul stabilizat (fig. nr. 49 a și b).

Rezultatele și avantajele metodei descrise sînt următoarele:

a) – procedeul permite o foarte bună stabilizare a șabloanelor de ocluzie, ceea ce asigură condiții pentru o corectă determinare a relației centrice intermaxilare;

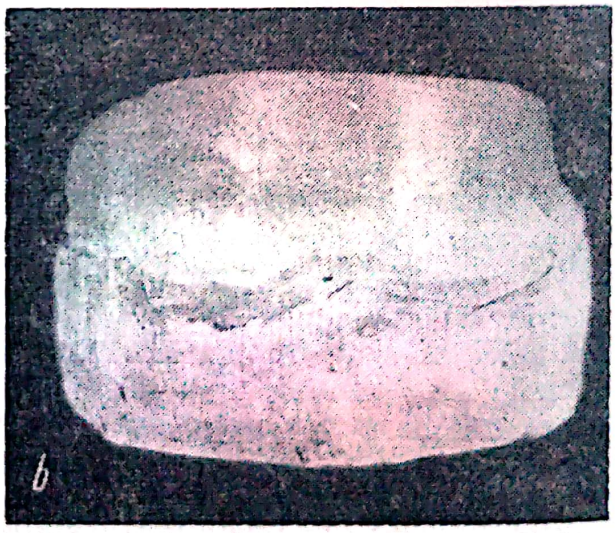

Fig. 49 b

Scanned with OKEN Scanner

b) – materialul siliconat fiind elastic, este foarte bine tolerat de către pacient, chiar și în cazurile unor cîmpuri protetice cu retentivități pronunțate;

c) – metoda asigură bazei șablonului o succiune excelentă,, în favoarea stabilității lui;

d) – materialul elastic utilizat aderă puternic la marginea plăcii de schellack, nu se deteriorează în timpul manoperelor de determinare a relației centrice intermaxilare și nu degradează modelul final;

e) – procedeul este simplu și expeditiv, putînd fi executat în condițiile oricărui loc de muncă.

3. Stabilizarea cu acrilat rezilient

Metoda a fost inițiată de către americanul J. Burnett din Texas și constă în asocierea acrilatului rezilient la cel nerezilient al bazei șablonului (33).

Tehnica:

– modelul final este izolat prin pensulare cu un lichid alginic;

– se pregătește pasta de acrilat rezilient și se aplică la nivelul întregii zone de retenție, în jurul crestei ascuțite și la nivelul retentivităților anatomice proeminente, unde modelul ar fi deteriorat în timpul îndepărtării și reașezării plăcii de bază rigide;

– se presară pulberea de acrilat autopolimerizabil (polimerul) pe întreg cîmpul protetic și se umectează apoi cu monomer, asigurînd, în final, un strat de grosime similară cu cea a plăcii viitoarei proteze. Este necesar ca materialul să fie menținut în stare moale pînă la introducerea într-un vas cu apă în interiorul căruia presiunea se ridică pînă la 2 atmosfere, determinînd mularea și adaptarea perfectă pe model a stratului de pastă acrilică;

– se așteaptă efectuarea polimerizării sub presiune în apă caldă, la aproximativ 43–48°C, timp de 10 minute. În acest interval, rășina moale acrilică aderă de cea dură devenind parte integrantă a bazei. Datorită acrilatului rezilient situat în zonele retentive ale modelului, acestea din urmă nu se deteriorează în timpul îndepărtării și reaplicării plăcii;

– baza șablonului se prelucrează și se lustruiește, apoi se fixează pe ea un val de ocluzie;

– după determinarea dimensiunii verticale și înregistrarea relației centrice intermaxilare, se execută operațiunile uzuale destinate conservării lor în laborator;

– montarea dinților se face pe bordura din ceară a bazei acrilice, efectuîndu-se apoi proba machetei cu dinți în cavitatea bucală;

– se face finisarea machetei și ambalarea;

– se obține tiparul din interiorul căruia se elimină baza acrilică împreună cu ceara;

– timpii de lucru care se succed în continuare sînt cei pe care îi implică procesul de confecționare al oricărei proteze acrilice termopolimerizabile.

Rezultate:

– procedeul permite obținerea unor șabloane de ocluzie adaptate perfect pe cîmpurile protetice, cu o stabilitate foarte bună, asigurînd în felul acesta determinarea corectă a relației intermaxilare;

– bazele stabilizate servesc în acest caz și ca baze ale machetelor, asigurînd astfel condiții optime și pentru desfășurarea probei clinice cu dinții montați în ceară;

– utilizarea plăcilor stabilizate mărește mult încrederea pacientului față de stabilitatea viitoarei proteze, ceea ce este în avantajul asimilării psihice a piesei protetice.

Cu toată eficiența acestor metode de stabilizare descrise, în ceea ce ne privește, sîntem adepții folosirii baze-

Scanned with OKEN Scanner

lor definitive ale protezelor și ca baze ale șabloanelor de ocluzie și ale machetelor cu dinți (în special a celor mandibulare din aluminiu automodelate funcțional marginal cu rășină acrilică autopolimerizată prelucrată special), deoarece ele îndeplinesc în mod optim deziderateleate legate de adaptare, nedeformabilitate și stabilitate.

În ultimul deceniu, ca urmare a elaborării metodei Ivotray (5, 107, 282, 283) de amprentare preliminară simultană a ambelor maxilare edentate total în poziție de ocluzie centrică, s-a deschis perspectiva realizării cu mai multă corectitudine a șabloanelor de ocluzie. Astfel, cu ajutorul port-amprentelor speciale (fig. nr. 50 și 51), se poate efectua o amprentare preliminară concomitentă la ambele cîmpuri protetice fără compresiune, cu material alginic, oferind multiple avantaje față de procedeul tradițional (fig. 52). Ea permite evaluarea în mai bune condițiuni a înălțimii bordurilor de ocluzie, a direcției planului ocluzal și a volumului viitoarelor proteze totale, în funcție de rapoartele existente între crestele alveolare.

Datorită faptului că în timpul amprentării limba rămîne în poziție de repaus, iar fața ei dorsală în porțiunea posterioară aderă la palat, se suprimă reflexele de vomă, iar regiunile paralinguale și cele ale tuberculilor piriformi sînt mai accesibile (aceste din urmă formațiuni nemaifiind tracționate de către ligamentele pterigomandibulare).

În asemenea condiții modelele preliminare redau cu multă corectitudine relațiile tuberozități-tuberculi piriformi

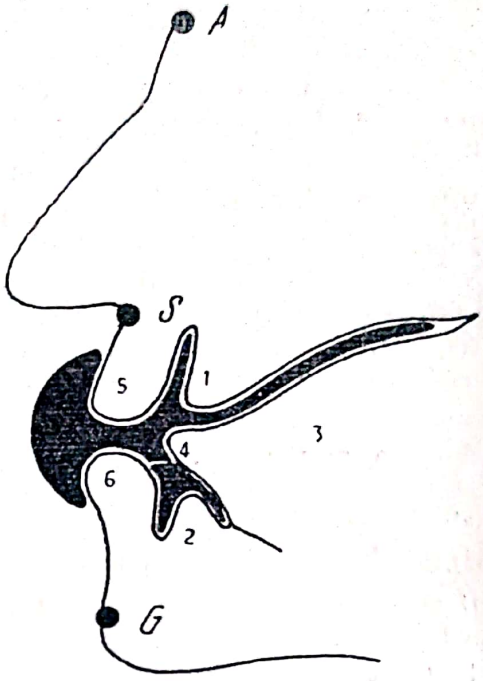

Fig. 51 — Port-amprente SR-IVOTRAY aplicate în cavitatea bucală (secțiune sagitală).
1 — maxilar superior; *2* — mandibulă; *3* — limbă; *4* — vîrful limbii; *5* — buza superioară; *6* — buza inferioară;
A — nasion; *S* — punct subnazal; *G* — pogonion.

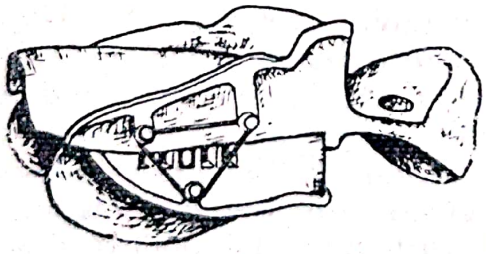

Fig. 50 — Port-amprente SR-IVOTRAY pentru edentatul total.

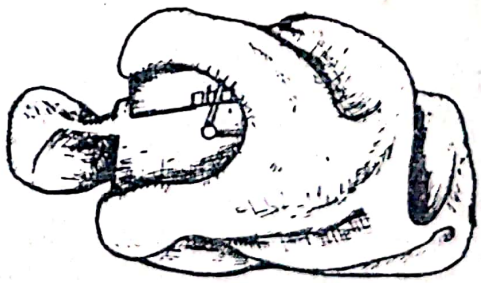

Fig. 52 — Amprentă completă SR-IVOTARY a cavității bucale.

și rapoartele între crestele alveolare (fig. nr. 53 a și b), asigurînd executarea mult mai exigentă a șabloanelor de ocluzie (fig. nr. 54), respectîndu-se dimensiunea verticală fizică a etajului inferior al feței, fapt controlat prin intermediul teleradiografiilor de către

Scanned with OKEN Scanner

autorii francezi M. M. P. Fourteau, P. Ferrant, M. J. Lussac și M. J. David (107).

Referitor la realizarea modelelor, se recomandă ca înaintea executării lor, amprentelor preliminare să li se umple spațiul gol al limbii cu material siliconat Optosil, fără a i se adăuga reactori chimici. În continuare se toarnă modelele din gips în 2 timpi (primul se confecționează cel inferior), neomițindu-se efectuarea unei chei distale ce va menține, după fasonare, cele două modele în poziție de ocluzie.

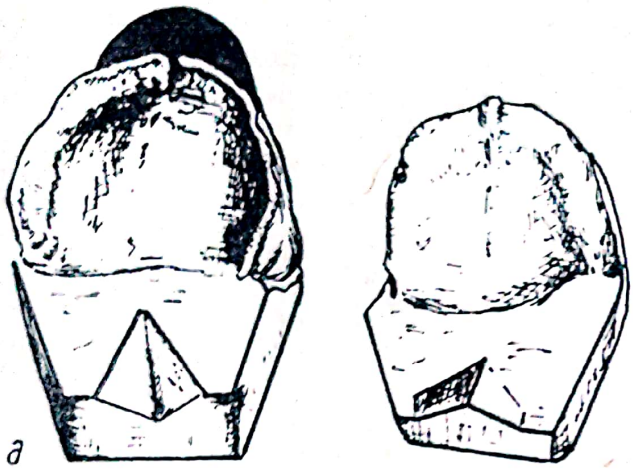

Fig. 53 a — Modele de lucru preliminare. Amprenta nu a fost încă înlăturată de pe modelul inferior.

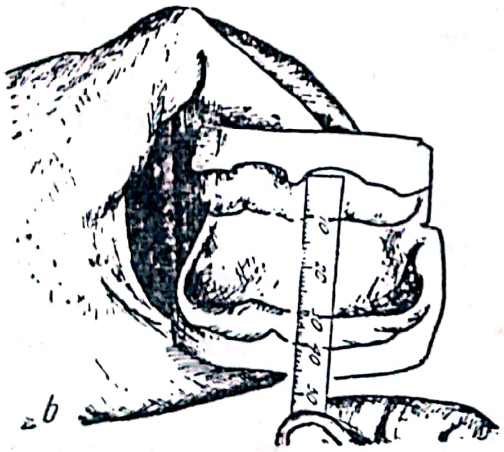

Fig. 53 b — Modelele preliminare repoziționate cu ajutorul cheii distale. Se măsoară dimensiunea verticală, pe linia mediană, între fundul de sac vestibular și cel inferior.

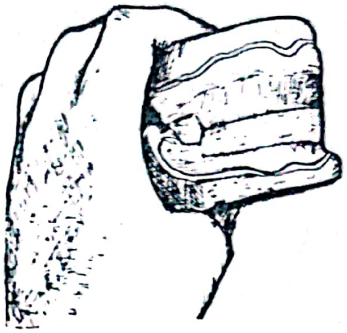

Fig. 54.

În ceea ce privește principalele erori care pot apare în cursul determinării relației optime intermaxilare, ele trebuie cunoscute de către medic și evitate. În acest scop, se impune: acordarea unei deosebite atenții executării corecte în laborator a bazelor și bordurilor de ocluzie conform cerințelor știute; utilizarea în exclusivitate a șabloanelor cu baze stabilizate sau definitive; respectarea cronologiei etapelor de lucru în vederea determinării corecte a rapoartelor dintre cele două maxilare edentate total (stabilirea nivelului și a orientării planului ocluzal, a dimensiunii verticale a etajului inferior al feței, determinarea relației centrice intermaxilare, alegerea dinților artificiali).

4.4. Principiul realizării arcadelor dentare artificiale echilibrate. Erori ce pot fi evitate

Alături de confecționarea unor baze protetice corecte, respectarea obiectivelor, cerințelor și normelor generale de executare a arcadelor dentare artificiale (de care ne-am ocupat în subcapitolul 1.6), asigură stabilitatea dinamică a protezelor totale.

Prezența unei armonii ocluzo-arti-

Scanned with OKEN Scanner

culare, oferă condiții optime pentru repartizarea uniformă a presiunilor masticatorii transmise în axul longitudinal al fiecărui dinte artificial, oferind astfel posibilitatea protejării cîmpurilor protetice (264).

Dintre erorile ce trebuie cunoscute și evitate, responsabile de compromiterea realizării unor arcade dentare artificiale echilibrate subliniem în mod deosebit importanța următoarelor 4 grupe:

1. Stabilirea incorectă a relației intermaxilare cu repercusiuni nefaste asupra montării dinților artificiali.

2. Greșeli datorate nerespectării normelor generale de montare a dinților.

3. Abateri de la regulile individuale de montare a dinților, neluîndu-se în considerare specificul diferitelor metode folosite adecvat situațiilor clinice.

4. Neadaptarea conduitei corespunzătoare în vederea reproducerii aspectului fizionomic individual care a precedat starea de edentație.

În cele ce urmează, ne vom referi la unele aspecte pe care le ridică procesul tehnic al restaurării arcadei dentare artificiale după criterii estetice individuale. În acest sens, o remarcă se impune: cu toată multitudinea metodelor clinice de înregistrare și diversitatea calculelor matematice propuse (la elaborarea cărora este bine cunoscut aportul unor cercetători ca: Berry, Lee, Sears, Justi, Wood, Clapp, Schlosser, Gehl, Savace, Saizar, Frush, Fischer (autori citați de nr. 229), există încă lacune în bagajul informațional transmis laboratorului în vederea obținerii unei restaurări a arcadelor dentare artificiale, care să răspundă în mod optim exigențelor crescînde și de altfel firești ale pacienților.

Găsirea unor noi posibilități de a mări numărul datelor informative necesare activității tehnicianului dentar vin în sprijinul eforturilor depuse de acesta pentru realizarea unor lucrări protetice cît mai corespunzătoare din punct de vedere calitativ.

Metoda de lucru inițiată de noi umple, cel puțin parțial, un gol însemnat existent în bagajul de informații oferit tehnicianului de către medic: absența datelor referitoare la aspectul exterior al părților moi imediat învecinate arcadelor și gingiei artificiale și la rapoartele lor cu acestea din urmă.

Obținerea unui zîmbet plăcut (atît de intens dorit de către pacienți) ar fi, în mod evident, mult ușurată prin existența unui sistem de a reproduce în relief aspectul individual al buzei superioare în timpul surîsului, în rapoartele ei firești față de arcada dentară. Acest obiectiv este atins prin metoda de lucru a cărei descriere o facem în cele ce urmează, și pe care noi am aplicat-o cu rezultate încurajatoare.

Material și metodă

Sînt necesare:

– port-amprente metalice, pereche, destinate amprentării buzei superioare în timpul surîsului (fig. nr. 55 a și b);
– material de amprentare elastic;
– ulei de parafină;
– ipsos.

Manoperele care vor fi descrise în cele ce urmează își găsesc locul în cadrul fazei clinice de determinare a relației centrice intermaxilare.

Metoda comportă următorii timpi de lucru care se efectuează după adaptarea șabloanelor în cavitatea bucală în conformitate cu normele cunoscute și după ce a fost determinată dimensiunea verticală a etajului inferior al feței:

1. Pregătirea modelului final superior constă în:

A. Crearea condițiilor de îndepărtare ușoară și repunere corectă în ra-

Scanned with OKEN Scanner

port cu modelul, a pozitivului buzei superioare din ipsos. Posibilități: a) realizarea unei ușoare convergențe în regiunea frontală între suprafața bazei soclului și suprafața liberă a



Fig. 55 — Port-amprente metalice, pereche, destinate amprentării buzei superioare în surîs:

a — Văzute din față; *b* — văzute dinspre partea lor posterioară.

pereților limitanți exteriori ai fundului de sac vestibular în această zonă; b) executarea a două șanțuri verticale, puțin adînci, în formă de „V" deschis, în zona frontală a soclului, servind ca repere pentru repunerea în poziție corectă a modelului de ipsos al buzei în timpul lucrului.

B. În cazul în care baza șablonului nu a fost stabilizată, diferența de grosime dintre marginile sale și fundurile de sac ale modelului final în regiunea frontală se completează pe model cu ajutorul unui material ușor de îndepărtat (Algodent) (fig. nr. 56).

2. Încălzirea elementelor de retenție ale portamprentelor metalice (fig. nr. 57).

3. Solidarizarea port-amprentelor cu bordura de ocluzie superioară (fig. nr. 58).

4. Controlul în cavitatea bucală, pentru a verifica dacă port-amprentele nu stînjenesc buza superioară în timpul surisului (fig. nr. 59).

5. Prepararea materialului de amprentare elastic de o consistență scăzută (noi am folosit „Elastic"-ul, produs R.S.C.); încărcarea port-amprentelor și amprentarea buzei superioare în surîs, fără presiune. În pre-

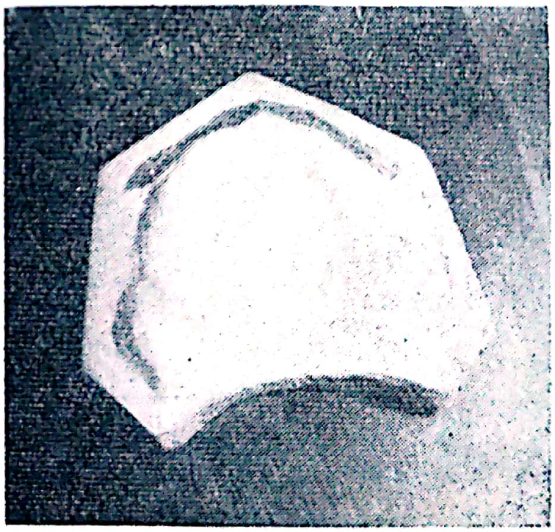

Fig. 56 — Model final la care diferența dintre grosimea marginii șablonului și lărgimea fundului de sac vestibular din regiunea frontală a fost compensată prin adaos de Algodent.

Scanned with OKEN Scanner

alabil buza și tegumentul imediat învecinat trebuie umezite (fig. nr. 60).

6. După priza materialului de amprentare se îndepărtează din cavitatea bucală șablonul împreună cu amprenta buzei care este solidară cu bordura de ocluzie (fig. nr. 61 și 62).

7. Izolarea soclului modelului superior cu ajutorul uleiului de parafină.

8. Se prepară pasta de ipsos de consistență smîntînoasă și se toarnă în amprenta buzei, șablonul fiind așezat pe model (fig. nr. 63). Dacă modelul a fost pregătit conform variantei „a", se acoperă și circa 0,5 cm din suprafața bazei modelului de-a lungul marginii sale anterioare. În cazul variantei „b", ipsosul va lăsa descoperită baza soclului.

9. După priza ipsosului, șablonul împreună cu amprenta se îndepăr-

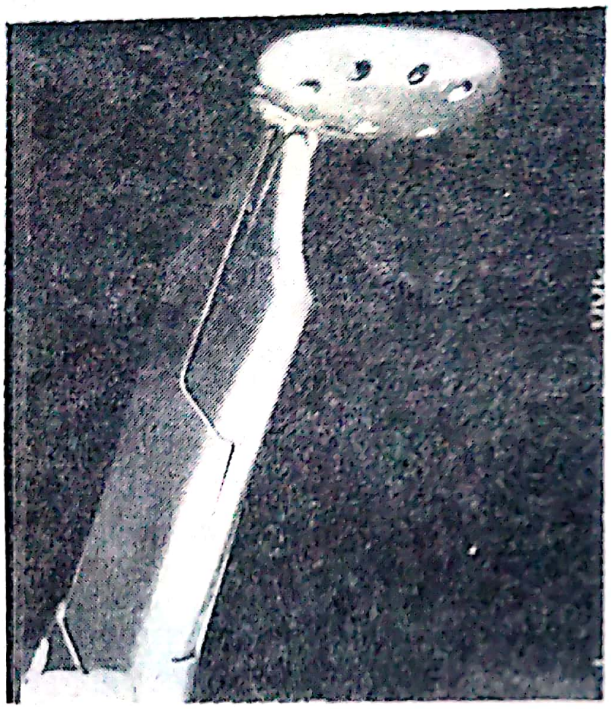

Fig. 57 — Încălzirea elementelor de retenție ale port-amprentelor metalice la flacăra unui bec Bunsen.

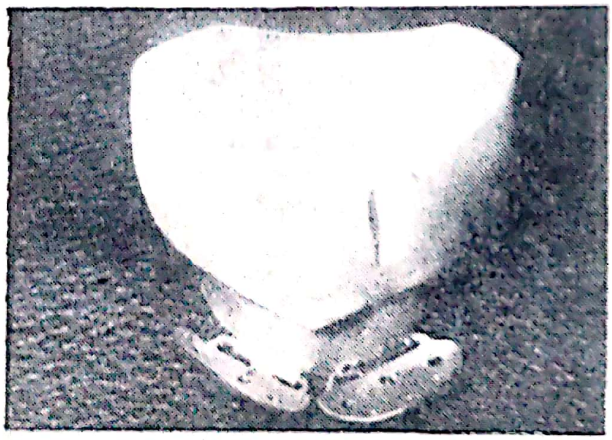

Fig. 58 — Solidarizarea port-amprentelor cu bordura de ocluzie superioară.

Fig. 59 — Controlul în cavitatea bucală.

Scanned with OKEN Scanner

teză cu ușurință de pe model. Se obține pozitivul buzei superioare și al tegumentului imediat învecinat, în raporturile pe care le au față de arcadă (respectiv față de bordura de rioare este desprins cu ușurință de soclul modelului. El poate fi repus în poziție inițială ori de cîte ori tehnicianul dorește să aprecieze efectul estetic al montării dinților frontali în

Fig. 60 — Amprentarea buzei superioară în surîs.

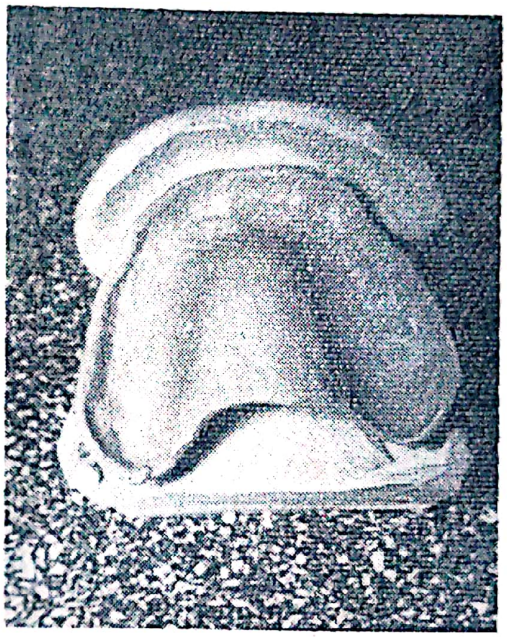

Fig. 61 — Amprenta buzei superioare solidară cu șablonul de ocluzie (văzută de sus).



Fig. 62 — Modelul final, șablonul și amprenta buzei superioare înainte de turnarea „modelului-cheie de ipsos" (văzut din profil).

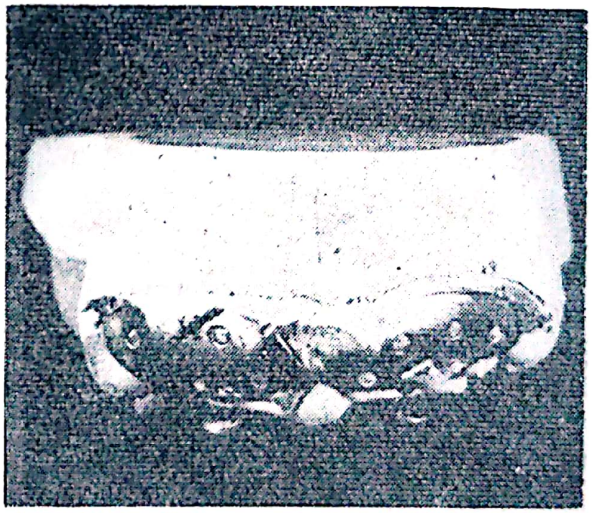

Fig. 63 — „Modelul-cheie din ipsos al buzei superioare, înainte de demulare.

ocluzie a cărei curbură vestibulară reproduce pe cea a viitoarei arcade artificiale — fig. nr. 64). Prin ușoare lovituri cu un ciocănel de corn, „modelul-cheie din ipsos" al buzei superaport cu buza pacientului (fig. nr. 65 și 66).

10. Șabloanele se verifică din nou în cavitatea bucală. Se determină relația centrică intermaxilară.

Scanned with OKEN Scanner

11. Gipsarea în ocluzor se face evitîndu-se aplicarea pastei de ipsos în zona anterioară a modelului superior, acest spațiu fiind rezervat pentru aplicarea cheii de ipsos.

a) Metoda de lucru descrisă ușurează obținerea unei montări a dinților artificiali care să satisfacă în mai mare măsură, încă din faza de laborator, cerințele fizionomice individuale ale pacienților — unul dintre obiectivele importante urmărite de medic în cursul probei machetelor protezelor totale.

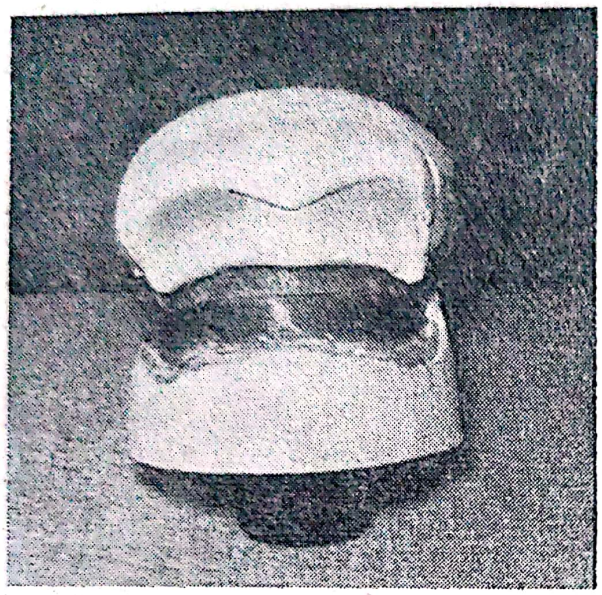

Fig. 64 — „Modelul-cheie de ipsos" al buzei superioare în rapoartele sale clinic stabilite față de bordura de ocluzie a șablonului (imagine obținută după gipsarea în ocluzor).

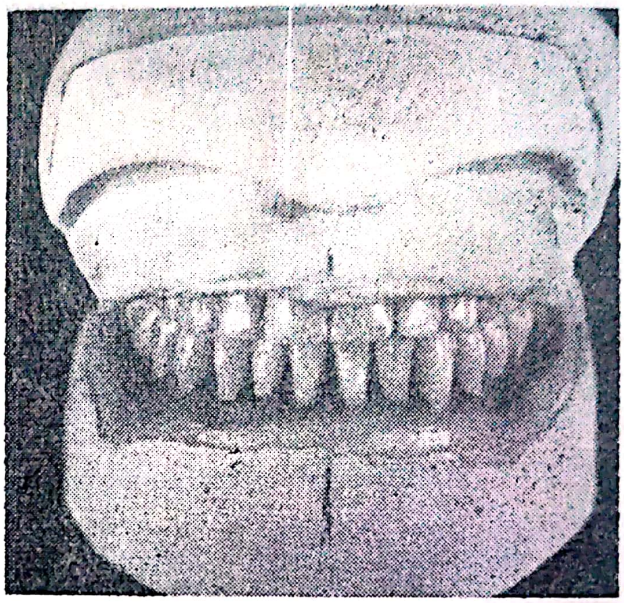

Fig. 65 — Montarea dinților artificiali în funcție de modelul buzei superioare dă posibilitatea aprecierii, încă din laborator, a efectului fizionomic al machetei în timpul surîsului.

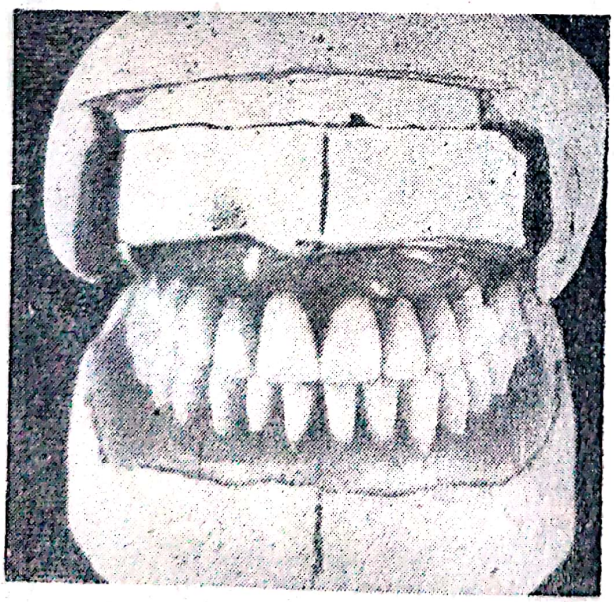

Fig. 66 — În lipsa „modelului-cheie" al buzei superioare (situație curent întîlnită în practică) efectul fizionomic al machetelor este greu de apreciat în laborator.

b. Procedeul oferă tehnicianului posibilități mult mai largi de apreciere a efectului fizionomic al montării efectuate, comparativ cu metoda de lucru clasică.

c) „Buza-cheie din ipsos" constituie în timpul lucrului un ghid mult mai eficient decît simpla însemnare a liniei surîsului pe bordura șablonului și transcrierea ei pe soclul modelului.

d) „Modelul-cheie al buzei superioare" se poate îndepărta și repune

Scanned with OKEN Scanner

cu ușurință în poziție corectă, ceea ce face ca activitatea tehnicianului dentar să se desfășoare nestingherită.

e) Procedeul este simplu, economic, iar consumul suplimentar de timp pe care îl necesită este neglijabil.

4.5.

Principiul modelării corecte a machetei în vederea transformării ei în piesă protetică acrilică. Erori ce pot fi evitate (172).

Modelarea machetelor constituie o operațiune tehnică de mare importanță în obținerea unor proteze totale cu o funcționalitate optimă.

Majoritatea autorilor, printre care J. Schreinemakers (278), J. Lejoyeux (209), E. Pound (251), M. G. Swenson (306), E. Costa (58), atrag atenția asupra necesității cunoașterii de către medici a caracteristicilor clinice proprii fiecărui edentat, pe baza cărora să se poată executa piese protetice capabile să restabilească în condiții optime funcțiile esențiale ale aparatului dentomaxilar.

Conform experienței noastre, pentru a se putea asigura caracterul biofuncțional al bazelor protezelor, se impune ca în timpul modelării machetelor să se respecte următoarele:

I. Cunoașterea obiectivelor acestei operațiuni tehnice.

II. Respectarea unor etape cronologice ale modelării.

III. Aplicarea unor variate procedee de executare a machetelor. Valorificarea la maximum a posibilităților oferite de fiecare dintre metodele de lucru cunoscute.

I. Referitor la obiectivele modelării machetelor, noi le-am sintetizat în următoarele:

1. Modelarea gingiei artificiale (feston gingival, papile interdentare, versant vestibular și oral) să țină cont de caracteristicile individuale și de vîrstă ale pacientului.

2. Modelarea fețelor externe în funcție de tonusul musculaturii obrajilor, buzelor și a limbii, dînd posibilitatea valorificării acestuia în avantajul stabilizării active și pasive a protezelor.

3. Modelajul și volumul machetelor, ca și poziția dinților artificiali să asigure spațiul funcțional al limbii atît în avantajul stabilității pieselor protetice, cît și în favoarea fonației.

4. Asigurarea formei și grosimii marginale funcționale a machetelor, conform specificului fundurilor de sac ale modelelor finale, ocolindu-se formațiunile de mucoasă activ mobilă de la periferia cîmpurilor protetice.

5. Reproducerea profilului versantului vestibular de așa natură, încît să permită autocurățirea biologică a pieselor protetice prin jocul țesuturilor moi învecinate.

6. Realizarea unui aspect cît mai natural al viitoarei piese protetice, contribuind astfel la refacerea funcției fizionomice.

7. Completarea modelării printr-o finisare exigentă, care să permită obținerea unei proteze ale cărei suprafețe să necesite un minimum de intervenții în scopul prelucrării lor.

În practică, din păcate, puține piese protetice corespund obiectivelor menționate anterior.

II. Pentru a se putea realiza o modelare corectă a machetelor, este necesară respectarea cronologiei unor etape de lucru, cu unele particularități la maxilar față de mandibulă.

a) Aplicarea cerii topite la nivelul zonei de retenție; umplerea fundurilor de sac ale modelelor finale; aco-

Scanned with OKEN Scanner

perirea, cu circa 1 mm, a coletelor dinților artificiali.

b) Modelarea versantului vestibular al machetei, începînd de la linia mediană și continuînd spre distal, urmărindu-se reproducerea aspectului natural al gingiei în această zonă (forma și nivelul festonului gingival în dreptul fiecărui dinte, papilele interdentare, eminențele radiculare).

Se impune ca suprafața proceselor alveolare artificiale să aibă un aspect convex, care să asigure viitoarei proteze un contact intim cu mucoasa buzelor și obrajilor, atît în favoarea menținerii și stabilității cît și a autocurățirii biologice.

Linia coletelor dinților frontali și a primilor premolari superiori (vizibili în timpul surîsului), va fi modelată de așa natură, încît la canini ea să fie mai ridicată decît la cei laterali, dar la incisivii centrali cu 1–2 mm mai ridicată decît la cei laterali, dar la același nivel cu marginile festonului gingival în dreptul primilor premolari.

Cu cît pacienții sînt mai avansați în vîrstă, acest decalaj al coletelor se impune a fi mai exprimat.

Concomitent, se modelează și papilele interdentare, care întotdeauna trebuie să fie convexe în toate sensurile, bine exprimate, în special la purtătorii de proteze în etate, vîrful lor rotunjit terminîndu-se la nivelul punctelor de contact, pentru a evita depozitarea tartrului și a resturilor alimentare în aceste zone.

c) Modelarea versantului oral se efectuează în mod diferit la maxilar față de mandibulă; astfel, în cazul machetei superioare la început se face un control al feței sale orale. Placa palatinală trebuie să urmărească întocmai configurația bolții, dar uneori se constată o deformare a ei după proba machetei în cavitatea bucală. Dacă placa palatinală din ceară a fost întărită cu una din schellack, ambele se vor înlătura prin decupare, adaptîndu-se o placă nouă de ceară calibrată, în grosime de 1,5–2,5 mm, în funcție de adîncimea bolții palatine, neomițîndu-se reproducerea în scop fonetic a rugilor palatine. Acestea pot fi redate fie prin modelare liberă, fie prin imprimarea pe suprafața plăcii palatinale de ceară ușor plastifiată, a conturului și formei rugilor naturale, cu ajutorul unei chei Stents luată de pe model înaintea efectuării folierii, fie cu ajutorul elementelor prefabricate.

În ultimul timp reproducerea rugilor artificiale, după J. Schreinemakers (278) nu se mai face în faza de machetă, ci în cadrul etapei de prelucrare a piesei protetice, folosindu-se în acest scop freze rotunde nr. 13 sau 14.

Acest procedeu s-a dovedit a fi mai eficace, deoarece nu implică o augmentare a grosimii plăcii, fiind astfel în avantajul asigurării spațiului funcțional al limbii, spre deosebire de cel clasic, la care modelarea arbitrară produce o modificare a profilului suprafeței situate înapoia dinților frontali, care jenează activitatea vîrfului limbii, necesitînd un timp îndelungat de adaptare fonetică.

Unii autori nu sînt adepții redării rugilor palatine, lăsînd netedă suprafața palatinală, a protezei. Experiența a arătat că o asemenea situație este în dezavantajul acomodării pacientului cu piesa protetică, fiind urmată în mod frecvent de o pierdere a facultății de orientare a limbii și o micșorare marcată a simțului gustativ.

În ceea ce privește modelarea feței linguale a machetei mandibulare, ea trebuie să se facă în formă concavă, tot pentru a respecta spațiul funcțional al limbii, a permite libertatea miș-

Scanned with OKEN Scanner

cărilor ei, atît în timpul masticației cît și în articularea fonetică, favorizînd totodată menținerea și stabilitatec piesei protetice.

d) În ultimă instanță, tehnicianul trebuie să facă un control al marginilor machetei și al reliefului profilului ei vestibular. După eventualele corectări, întreaga suprafață a machetelor se netezește prin proiectarea unui jet fin de flacără de la un bec Bunsen, fie prin suflare, cu ajutorul unei țevi metalice, fie cu o pară de aer.

III. Dacă facem o scurtă privire critică asupra metodelor de confecționare a bazelor nemetalice și metalice, distingem două mari categorii, care se deosebesc în ceea ce privește eficacitatea lor:

A. Metoda clasică

Varianta 1: — prin tehnica modelării și finisării machetei din ceară cu dinții artificiali și transformarea ei în proteza acrilică într-o singură etapă de laborator.

Varianta 2: — prin aceeași etapă de modelare și finisare a machetei din ceară, însă fără dinți, obținîndu-se piesa acrilică în două etape: baza definitivă fără dinți, apoi, tot prin ambalare, baza acrilică cu dinții artificiali.

B. Metoda modernă

Folosește procesul transformării prin automodelare funcțională a amprentei finale fonetice în machetă, apoi a realizării protezei acrilice sau a celei cu bază definitivă metalică, automodelată marginal cu rășină acrilică în două etape.

Conform experienței noastre (154, 168, 172, 180), dorim să menționăm că în condițiile utilizării metodelor clasice, cu toate străduințele depuse în vederea efectuării unei modelări cît mai corecte a machetelor, ele nu vor putea restabili armonia de contact a suprafețelor externe lustruite cu musculatura stabilizatoare linguo-orofacială, a cărei tonus este variat de la pacient la pacient.

Cele mai bune rezultate le-am obținut prin realizarea bazelor definitive (în special a celor mandibulare) prin metoda modernă de amprentare fonetică cu material bucoplastic. Automodelarea suprafețelor lustruite s-a făcut tot direct, în cavitatea bucală, transformînd amprentele în machete, care au imprimate pe fețele lor externe paturile musculare atît de importante pentru retenția pieselor protetice (situație care nu se poate obține practic, în laborator, utilizînd metoda clasică).

În ultimă instanță dorim să menționăm faptul că prin respectarea întocmai a etapelor de modelare a machetelor protezelor totale se poate îmbunătăți substanțial calitatea pieselor protetice mobile, sub raport funcțional, contribuind în felul acesta la acordarea unei terapii protetice biofuncționale cu o maximă eficiență.

Referitor la erorile ce pot apărea, trebuie subliniat că ele se datorează în mare parte nerespectării riguroase a etapelor cronologice de modelare a machetei protezei totale, precum și a caracteristicilor fiecăreia în parte. Acest neajuns se amplifică în cadrul procedeelor tradiționale datorită faptului că tehnicianul dentar nu poate să cunoască particularitățile individuale morfofuncționale ale țesuturilor paraprotetice, limitîndu-se doar la exprimarea unui aspect estetic al protezei, care, de cele mai multe ori, prin relieful ei „artistic" dăunează valorii funcționale a piesei protetice. Acest mare neajuns este complet eliminat prin metoda modernă descrisă, care prin specificul ei, așa cum am mai menționat, asigură caracterul de biofuncționalitate a întregii terapii protetice a edentației totale.

Scanned with OKEN Scanner

Scanned with OKEN Scanner

4.6.
Principiul asigurării integrării biologice corticale, subcorticale și umorale a piesei protetice

Integrarea biologică a protezelor totale constituie un proces neurofiziologic și neuroumoral deosebit de complex, ce include două laturi importante: cea de adaptare a pieselor protetice în cavitatea bucală și cea de adaptare a pacientului față de ele (63).

Este cunoscut faptul că la protezatul total procesul senzorial este îndeplinit de către exteroceptorii din mucoasa cavității bucale și de proprioceptorii ei, inclusiv cei din articulațiile temporo-mandibulare (componente senzoriale care persistă și după pierderea tuturor dinților) la care se adaugă, în locul receptorilor parodontali, mecanoreceptorii. Aceștia din urmă, fiind prezenți la nivelul cîmpului protetic osteo-mucos de sub baza protetică, transmit impulsuri informative centrilor subcorticali și corticali, referitoare la contactul cu proteza și caracterul presiunilor exercitate de către ea asupra țesuturilor. Ca urmare a analizei efectuate de către scoarța cerebrală, apare senzația de corp străin.

Dacă aparatul protetic prezintă o bună adaptare, la care pe lîngă execuția corectă au contribuit în perioada de acomodare și unele mici retușări marginale ale bazei, precedate de corectări ocluzale prin șlefuiri selective ale dinților artificiali, semnalizările amintite anterior se atenuează succesiv pînă la dispariție, dovedind că mecanoreceptorii s-au adaptat.

Cu alte cuvinte, așa după cum subliniază E. Costa (63): „pentru ca pacientul să se poată adapta la proteze, este necesar ca protezele să fie adaptate la pacient".

În mod schematic putem afirma că integrarea biologică a pieselor protetice este condiționată de măsura în care acestea satisfac următoarele cerințe:

– restaurarea funcțiilor esențiale ale aparatului dento-maxilar în condițiile unei optime stabilități statice și dinamice ale protezelor (aspect funcțional și mecanic);

– compatibilitatea fiziologică față de țesuturi și rezistența materialului față de solicitările mecanice și umorale ale cavității bucale;

– negenerarea de stimuli nociceptivi cu acțiune corticală.

Din succinta prezentare făcută reiese că procesul de adaptare a pacientului față de proteza totală este condiționat de capacitatea acesteia de a satisface cerințele menționate anterior, cerințe între care există o strînsă interdependență. Succesul protezării. se datorește modului în care au fost respectate principiile descrise în acest capitol, în cadrul cărora exigența executării fazelor clinice, tehnice și tehnologice este hotărîtoare.

5.

Executarea protezei totale mandibulare cu baza acrilică automodelată funcțional

Constituie o nouă metodă prin care noi am reușit să realizăm proteze totale mandibulare cu o stabilitate statică și dinamică optimă chiar și pe cîmpurile protetice precare (151).

Baza de plecare teoretică și aplicativă a fost concepția de amprentare finală fonetică, ce permite folosirea la maximum a retenției musculaturii stabilizatoare linguo-oro-facială și ulterior a plasării dinților artificiali în „zona neutră", de echilibru a tonicității acestor mușchi, îmbunătățind foarte mult succiunea, ce deține rolul primordial în asigurarea funcționalității piesei protetice.

Datorită procedeului utilizat în executarea lingurii individuale, pregătirii și adaptării ei corecte în cavitatea bucală, precum și tehnicii de amprentare fonetică cu material bucoplastic, se obține nu numai o amprentă finală, ci însăși macheta viitoarei baze definitive prin intermediul automodelării funcționale. Această amprentă — machetă poate să întruchipeze aproape în totalitate cele 3 principii generale enunțate de Greene (citat de nr. 98), referitor la scopul tehnicilor de amprentare. Ele sînt:

— obținerea unei suprafețe protetice maxime în vederea asigurării stabilității viitoarei baze atît în sens vertical, prin adeziune, cît și în sens orizontal, prin utilizarea retentivităților anatomice;

— determinarea exactă a formei și grosimii marginilor și aplicarea lor cît mai intim pe zona de mucoasă periferică pasiv mobilă;

— asigurarea unei armonii a presiunilor asupra țesuturilor dure și moi.

5.1. Descrierea metodei

— Amprentarea preliminară cu alginat tip Elastic, după ce în prealabil s-a executat o minuțioasă examinare clinică a cîmpului protetic.

— Confecționarea pe modelul preliminar foliat, după un procedeu original (147), a unei linguri individuale din rășină acrilică autopolimerizabilă, care să aibă grosimea marginală dirijată și să prezinte extinderile cuvenite conform situației anatomice. Totodată port-amprentei individuale i se va asigura o bordură de ocluzie din ceară, cu trei excizii vestibulare: una concavă în sens frontal pentru mușchiul orbicular al buzelor și celelalte două, tot concave, însă în sens sagital, pentru mușchii buccinatori.

— Adaptarea lingurii individuale acrilice în cavitatea bucală, determi-

narea dimensiunii verticale și a relației centrice intermaxilare, după care, printr-o ambalare simplă, bordura de ceară este transformată într-una acrilică autopolimerizată.

— Amprentarea finală și efectuarea automodelării funcționale într-o singură fază, prin intermediul materialului bucoplastic tip Dentiplast, reproducînd nu numai zona de sprijin ci și cea de retenție, concomitent cu inserțiile musculare marginale, precum și impresiunile mușchilor linguo-orofaciali în stare de funcționalitate, pe fața nemucozală a lingurii individuale acrilice, atît vestibular cît și lingual. Întreaga operațiune se va face în cîteva minute, respectînd aplicarea la început a metodei „gurii închise" în ocluzie centrică și apoi a „gurii deschise", folosind testele combinate ale funcționalizării active (Herbst) cu cele fonatorii, în final revenindu-se la „gura închisă" în poziție inițială, efectuîndu-se și o modelare pasivă de către medic.

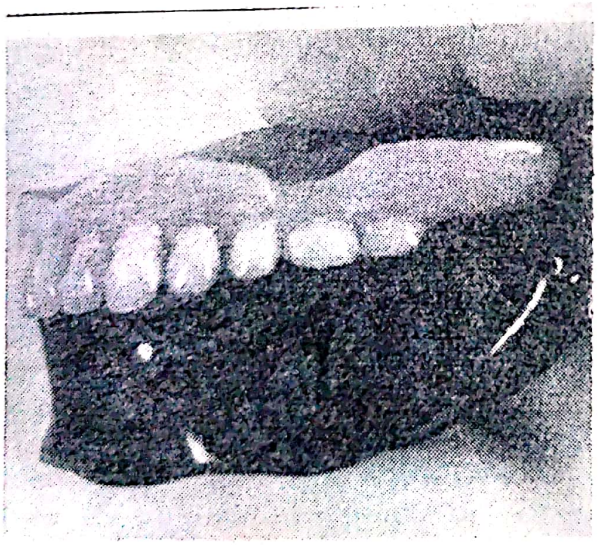

Fig. 67 — Amprenta-machetă automodelată funcțional, privită pe fața ei externă.

După controlul amprentei-machetă (fig. nr. 67 și 68), aceasta este ambalată în vederea executării unei baze acrilice, fie termopolimerizată, fie autopolimerizată. Noi am confecționat bazele din Orthocryl (produs R.F.G.) fiind prelucrate în condiții identice ca la rebazarea indirectă cu acrilat autopolimerizabil (141, 145).

— După o verificare a bazei definitive acrilice (fig. nr. 69), sub raportul dimensiunii verticale și al relației centrice intermaxilare, se trece la operațiunea gipsării în ocluzor.

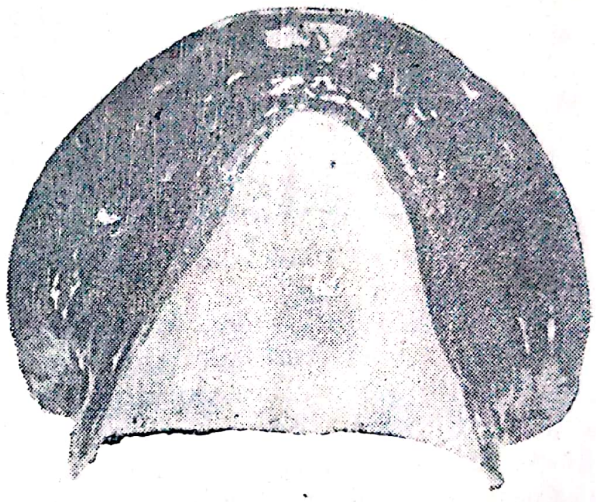

Fig. 68 — Aceeași amprentă-machetă privită pe fața ei mucozală.

— Urmează montarea dinților în „zona neutră", cu respectarea principiilor generale și speciale cunoscute, asigurînd un cîmp ocluzal corect, evident la proba în cavitatea bucală.

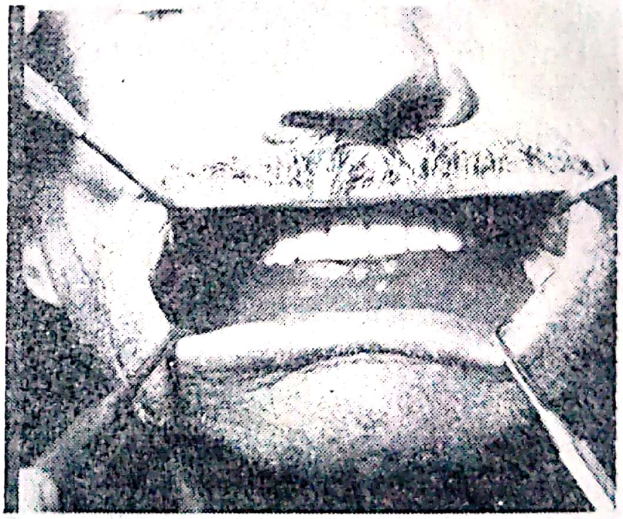

Fig. 69 — Piesa acrilică automodelată, în ocluzie centrică.

— În continuare se efectuează celelalte operațiuni uzuale pînă la ob-

Scanned with OKEN Scanner

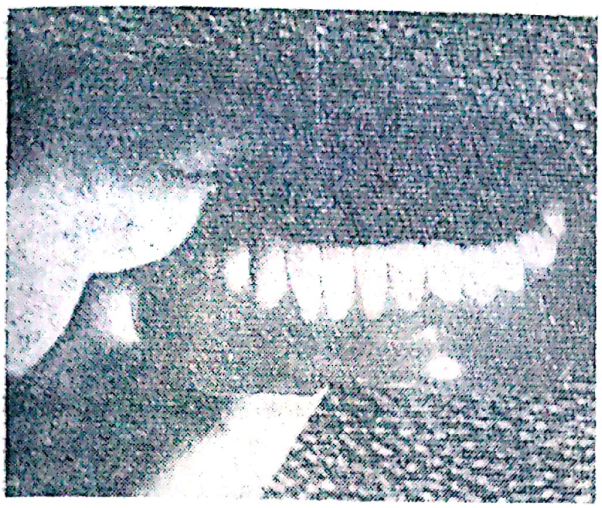

Fig. 70 — Proteza totală mandibulară finită, privită frontal.

Fig. 71 — Cîmpul ocluzal al aceleiaşi proteze.

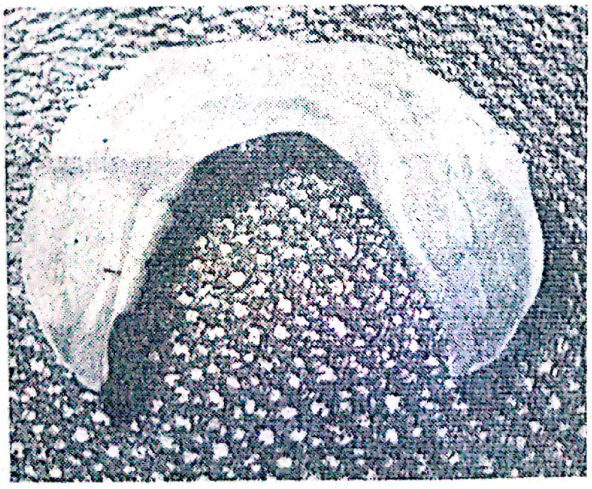

Fig. 72 — Proteza totală mandibulară finită, privită pe faţa ei mucozală.

ţinerea protezei (fig. 70, 71, 72), ce prezintă o foarte bună angrenare între dinţii artificiali şi antagonişti (fig. nr. 73) şi o stabilitate optimă (fig. nr. 74). Menţionăm că sub raportul prelucrării şi finisării, aceste operaţiuni sînt foarte reduse în timp.

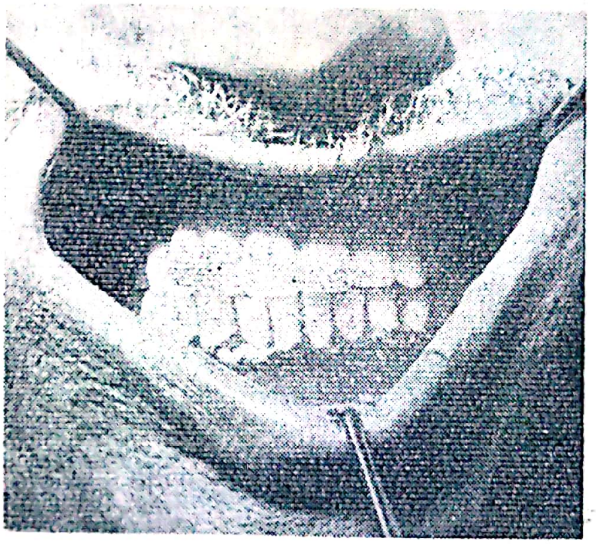

Fig. 73 — Angrenarea celor 2 proteze totale.

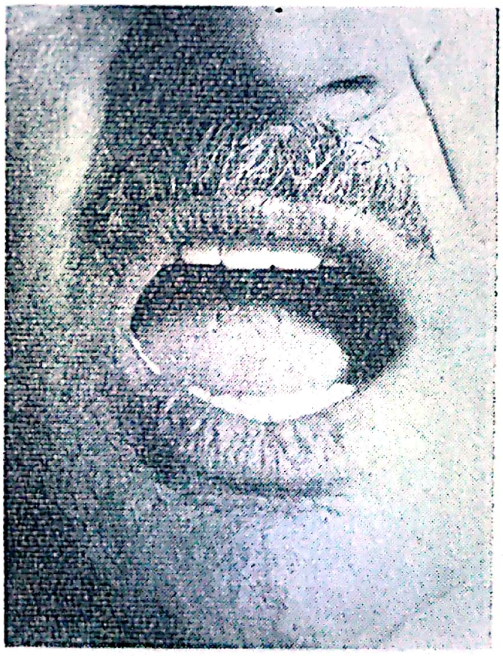

Fig. 74 — Pacientul protezat, cu gura deschisă. Menţinerea protezei totale mandibulare automodelată funcţional se datoreşte tonicităţii musculaturii stabilizatoare linguo-oro-faciale.

Scanned with OKEN Scanner



Fig. 75 — Fizionomia pacientului înainte de protezare.



Fig. 77 — Profilul pacientului înainte de protezare.



Fig. 76 — Fizionomia pacientului după protezare.

Fig. 78 — Profilul pacientului după protezare.

Scanned with OKEN Scanner

5.2.

Rezultate

1. Metoda permite obținerea unor proteze totale mandibulare cu o eficacitate funcțională remarcabilă, aceasta datorîndu-se în mare măsură bazelor definitive acrilice automodelate, la care imprimarea pe marginile și fața nemucozală a pieselor protetice a inserțiilor și mușchilor linguo-oro-faciali în stare de funcționalitate contribuie mult la stabilitatea dinamică. În felul acesta, este posibilă menținerea unui contact intim și permanent între proteză și țesuturile moi (mușchii stabilizatori găsindu-și paturile lor pe suprafața lustruită), totodată baza fiind extinsă în limitele anatomice permisibile, cu eliberarea funcțională a formațiunilor mobile active periferice cîmpului protetic.

2. Datorită faptului că bazele definitive servesc ca baze atît ale șablonelor de ocluzie cît și ale machetelor cu dinți, prin stabilitatea lor foarte bună oferă o optimă determinare a relației intermaxilare, excluzînd în totalitate posibilitatea apariției erorilor ocluzo-articulare și favorizînd o montare corectă a dinților artificiali.

3. Față de metoda clasică, bazele protetice automodelate funcțional corespund mai bine cerințelor finisării machetelor.

4. Piesele protetice sînt executate într-un timp scurt, bazele din acrilat autopolimerizabil prezentînd calități deosebite în sensul preciziei adaptării pe cîmpul protetic, fiind totodată foarte netede și fără porozități macroscopice (aceasta, datorită aplicării procedeului special de prelucrare).

5. Toate protezele confecționate prin metoda descrisă au permis o integrare biologică rapidă fiind mult apreciate de către pacienți (fig. nr. 75, 76, 77, 78).

6. Pe lîngă o șlefuire selectivă a cîmpului ocluzal, în marea majoritate a cazurilor, la controalele periodice nu au fost necesare retușări.

Scanned with OKEN Scanner

6.

Confecționarea protezei totale cu baza metalică turnată din aliaj de aluminiu

6.1. Istoric

Ideea aplicării bazelor metalice nu este nouă, ea datînd încă din secolul al XVIII-lea, folosindu-se pentru prima oară în acest scop metalele nobile. Pînă atunci protezele au fost sculptate aproape exclusiv din os și fildeș, menținerea lor fiind asigurată cu arcuri intermaxilare.

După luarea primelor amprente cu ceară și confecționarea tot în premieră a modelelor de ipsos (de către Pfaff, pe la mijlocul secolului al XVIII-lea), Gardette execută în 1787 primele plăci de aur prin presare, descoperind rolul adeziunii și succiunii în menținerea acestor proteze totale. Aproximativ în aceeași perioadă apar și protezele totale de porțelan (Duchateau — 1774, Dubois-Chemant — 1788), care însă nu au dat rezultate mulțumitoare. Mai tîrziu se presează și baze de platină și argint aurit, fiind aplicate cu rezultate bune, dar nici ele nu se pot răspîndi pe o scară mai largă din cauza prețului de cost ridicat.

Cu toate acestea, paralel cu protezele de fildeș și cu apariția și răspîndirea treptată a dinților de porțelan (Fonzi — 1808, C. Ash — 1837, S. S. White — 1848), se perfecționează și confecționarea bazelor din metale nobile. Nici răspîndirea rapidă a protezelor de cauciuc (Ch. Goodyear — 1855), ale căror neajunsuri se manifestă nu peste mult timp, nu elimină bazele metalice din practică (autori citați de 106).

Către sfîrșitul secolului trecut, Ch. H. Land (Detroit), prin experiența sa vastă în domeniul lucrărilor estetice din porțelan, expune principiile fundamentale ale ceramicii dentare moderne, în monografia sa intitulată „Study in Aesthetic Dentistry". El confecționează și proteze cu bază de platină, pe care fixează dinți de porțelan cu crampoane, gingia artificială fiind redată din porțelan ars pe metal, acoperind în strat subțire și fața orală a protezei superioare. Aceste piese protetice, numite și „plăci emailate cu gingie emailată", confecționate mai mult în America au fost estetice, igienice, rezistente (calități net superioare față de vulcanită), dar totodată și costisitoare, din care cauză răspîndirea lor a fost foarte limitată.

Nemulțumirea față de dezavantajele protezelor de cauciuc a determinat pe cercetători să încerce înlocuirea lor cu materiale sintetice ca celuloidul (1872) sau bachelita (1921), dar nici ele nu s-au dovedit trainice, datorită unor deficiențe majore.

Scanned with OKEN Scanner

Este ușor de înțeles că, în această situație, oțelul inoxidabil tip Wipla, care apare după primul război mondial (firma Krupp, 1919), a fost folosit imediat și ca material de bază pentru proteze totale și parțiale, bucurîndu-se de o răspîndire destul de largă în urma activității cercetătorilor: Hauptmeyer, Schröder, Schönbeck (citați de 128), J. Schnur (276). Aceste plăci presate (cu prese manuale sau hidraulice) din table de Wipla de 0,35–0,40 mm s-au dovedit a fi rezistente, cu o greutate specifică acceptabilă, bine tolerate de țesuturi, bune conducătoare termice și necostisitoare (față de metalele nobile). Unii autori au relevat chiar o adeziune și succiune excelentă obținută prin intermediul bazelor metalice. Astfel J. Schnur (276) demonstrează cu o probă de încărcare la un pacient deținător al unei proteze totale superioare de cauciuc cu bază de Wipla, că aceasta a rezistat unei tracțiuni verticale de 5 000 g, valoare corespunzătoare adeziunii și succiunii ei.

Alți autori (290) au reliefat și anumite dezavantaje ale acestor baze, ca: adaptare insuficientă, elasticitate remanentă prea mare după lustruire, uneori fisurarea lor din cauza încălzirii excesive la finisare.

A. Gysi și L. Köhler (128) menționează încă o metodă, recomandată de Weigele, privind obținerea unor plăci metalice din nichel pur prin galvanoplastie. Modelul de gips trebuie uscat timp de 6–10 ore la 40°C și prelucrat cu un lac în scopul închiderii tuturor porozităților în mod uniform, spre a rezista în timpul electrolizei într-o baie de nichel la 70°C timp de 50 ore. Pentru asigurarea conductibilității electrice, zonele pentru nichelare au fost marcate cu grafit pe suprafața modelului pregătit în prealabil. Bazele astfel obținute s-au caracterizat prin faptul că erau subțiri și rezistente, avînd o greutate specifică acceptabilă și o adaptare foarte bună. Datorită tehnicii prea laborioase și costisitoare, ea nu s-a bucurat de o răspîndire mai largă în practică.

Evoluția bazelor metalice nu s-a oprit la nivelul metodelor amintite. Paralel cu dezvoltarea metalurgiei între cele două războaie mondiale, se introduce și în tehnica dentară metoda turnării de precizie (cu „expansiune"), apărînd astfel posibilitatea obținerii bazelor metalice turnate cu precizie din aliaje de aur, crom-cobalt și aluminiu, care reprezintă o treaptă de dezvoltare superioară față de bazele presate anterior.

În 1935 se descoperă rășina acrilică termopolimerizabilă (Paladon–Kulzer), care a înlocuit cauciucul cu rapiditate datorită avantajelor ei bine cunoscute. Problema s-a crezut că este rezolvată, dar nu pentru mult timp. Observațiile clinice și cercetările de laborator (9, 10, 37, 53, 54, 122, 139, 143, 153, 199, 218, 230, 232, 233, 252, 258, 265, 291, 329, 330, 331) au dovedit ulterior că nici compușii macromoleculari acrilici nu sînt indiferenți față de țesuturi, punînd în evidență deficiențele lor multiple, precum și consecințele clinice. Pentru aceste considerente au fost continuate cu mai mult sau mai puțin succes numeroase încercări pentru remedierea situației. În acest context, cercetările ultimelor trei decenii nu au adus decît soluții parțiale, nereușind să rezolve problemele în întregime privind eliminarea integrală a deficiențelor protezelor totale acrilice (20, 41, 42, 43, 44, 181, 291).

Astfel, bazele metalice turnate, moderne (combinate cu acrilatul termopolimerizabil), lipsite de nocivitate față de țesuturi și cu o valoare funcțională superioară, își redobîndesc actualitatea în zilele noastre.

Scanned with OKEN Scanner

Dintre aliajele care se folosesc astăzi în scopul anterior menționat, cele din aur — din cauza greutății specifice înalte — se indică doar la proteza totală mandibulară (123), dar prezintă dezavantajul prețului de cost ridicat. Aliajele crom-cobalt deși dispun de o serie de calități, au totuși inconvenientul de a necesita o aparatură de turnare destul de costisitoare (25).

Aceste circumstanțe ne-au determinat să ne îndreptăm atenția asupra aliajelor de aluminiu, întrucît ele prezintă reale avantaje atît față de acrilatele termopolimerizabile, cît și față de aliajele amintite anterior.

Sub raport istoric, după Prothero, prima bază de proteză totală turnată din aluminiu s-a realizat în S.U.A. (Baltimore), în 1867, de către Bean. Menționăm că acest eveniment apare într-o perioadă cînd protezele de cauciuc își exercitau deja pe scară largă influența lor nefastă asupra cîmpurilor protetice, iar cele cu baze din metale nobile combinate cu porțelan sau cauciuc erau foarte costisitoare, neaccesibile pentru masele largi ale populației (autori citați de 231).

Așadar aluminiul — metal descoperit abia în 1827 — a fost folosit nu peste mult timp în confecționarea protezelor mobile, cu scopul de a înlocui bazele de aur și platină, grele și scumpe. Pe de altă parte asemenea baze turnate au însemnat un progres față de plăcile presate pînă atunci, deși încă nu a fost cunoscută metoda turnării de precizie. Din păcate, în lipsa unor aliaje corespunzătoare, primele baze de aluminiu au fost prea moi, prezentînd tendința de colorare în pete și de coroziune. Din cauza celor menționate mai sus, la care s-au mai adăugat și dificultățile în obținerea licenței pentru fabricarea lor, bazele metalice turnate din aluminiu au fost abandonate pentru o perioadă lungă de timp.

Aceeași soartă au avut și primele baze din aluminiu turnate în Europa către sfîrșitul secolului trecut, deși Berthé din Paris și Saver din Berlin (citați de 253) au desfășurat o activitate remarcabilă pentru popularizarea lor. Încercările efectuate în Germania, Anglia și Franța nu au dat rezultate mai bune decît cele din America, deoarece și aici s-a folosit aluminiu metalic (nealiat) la turnarea bazelor protetice. Deși plăcile au fost efectuate destul de groase, ele nu au fost rezistente din cauza materialului moale care a suferit deformări în cavitatea bucală, pentru care motiv protezele nu s-au mai putut remedia satisfăcător prin diferite intervenții ulterioare. Pe de altă parte, din cauza tehnicii de turnare imperfecte, însăși turnăturile au fost poroase, fapt care a dăunat atît rezistenței cît și igienei protezelor (136). Cu toate neajunsurile de mai sus, E. Müller (Zürich) publică o metodă de confecționare a bazelor turnate din aluminiu combinate cu cauciuc, înfățișînd experiența sa de mai mulți ani în acest domeniu. Tehnica sa de lucru a fost descrisă și de A. Gysi și L. Köhler (128) fără a o practica ei înșuși, relatînd constatările făcute, deoarece au văzut asemenea proteze efectuate de către autorul de mai sus și au observat efectul lor favorabil sub raportul adaptării pe cîmpurile protetice.

Conform procedeului original, baza a fost turnată din aluminiu pur, (de mai multe ori rafinat) obținut din Elveția, nefolosindu-se un aliaj de aluminiu. Pentru a preveni deformările bazei metalice, pe model au fost întărite marginile machetei la exterior cu ceară, modelîndu-se și retenții în porțiunea șeilor. Odată obținută piesa turnată, ea a fost supusă prelucrării, lustruirii și unui tratament chimic, în sensul cufundării bazei me-

Scanned with OKEN Scanner

talice într-o soluție de sodă caustică 25%, apoi în acid azotic 2,5%. Procedura trebuie să fie executată cu maximum de curățenie, soluțiile fiind folosite o singură dată. Dinții artificiali din porțelan au fost fixați prin intermediul cauciucului.

În cadrul metodei nu a fost menționată masa de ambalat și procedeul de ambalare folosit, temperatura la care se încălzește tiparul, nici sursa de căldură și tehnica utilizată la topirea metalului. După E. Müller, protezele au prezentat o stabilitate bună în cavitatea bucală, fiind bine tolerate de țesuturi, iar pe bazele metalice nu s-au putut observa semne de coroziune.

În perioada dintre cele două războaie mondiale se pune la punct tehnica turnării de precizie, folosindu-se aliaje nou descoperite ce dețin calități deosebite, printre care și cele de aluminiu, cu o compoziție din ce în ce mai variată și îmbunătățită. Paralel cu acestea se introduce în practică o aparatură de turnare perfecționată, utilizîndu-se și mase de ambalat specifice diferitelor aliaje, evoluînd concomitent și tehnica de prelucrare a acrilatelor termopolimerizabile și autoreactive. Toate cuceririle științifice menționate au deschis perspective noi în confecționarea unor lucrări protetice de calitate superioară, devenind posibilă în asemenea condiții îmbunătățirea substanțială a tehnicii confecționării protezelor cu bază turnată din aluminiu. Astfel, Campbell (citat de 216) a descris în 1936 un procedeu nou pentru executarea bazelor turnate din aluminiu, folosind un aliaj cu un conținut de 3,75% Mg, în rest Al de un procent înalt de puritate (99,95%). Topirea și turnarea a efectuat-o cu aparatură electrică, aliajul întrebuințat prezentînd caracteristici tehnologice excelente, îndeosebi rezistență față de coroziune.

În anii ultimului deceniu, protezarea cu bază de Al și-a cîștigat din ce în ce mai mulți adepți (71, 79, 101, 117, 216, 231), datorită multiplelor avantaje pe care le deține. Pentru toate considerentele menționate neam propus, pe baza unor cercetări tehnologice și clinice aprofundate (69, 72), să realizăm pentru prima dată la noi în țară acest tip de proteză, prin combinarea a două materiale (aliaj cuaternar Al–Si–Cu–Mg indigen și acrilat termopolimerizabil), obținînd rezultate deosebit de favorabile nu numai sub raportul funcționalității pieselor protetice, ci și sub aspectul toleranței biologice (71).

6.2. Aluminiul și aliajele sale (84, 114, 256, 295, 299)

6.2.1. Generalități despre aluminiu

Aluminiul este cel mai răspîndit metal în scoarța pămîntului, constituind 7,5% din litosferă, iar dintre toate elementele este al treilea ca răspîndire, după O și Si. Aluminiul în natură se găsește numai sub formă de combinații, din care se poate extrage cu mare consum de energie. Din această cauză folosirea aluminiului în industrie a început abia după 1854.

Datorită calităților sale deosebite, — și anume densitate mică, conductibilitate electrică și termică mare, rezistență față de agenții atmosferici și chimici, ductibilitate și maleabilitate apreciabile — domeniul de folosire a aluminiului se lărgește continuu, înlocuind alte metale, în special cuprul

Scanned with OKEN Scanner

și oțelul, găsind multiple întrebuințări în tehnica modernă (industria aeronautică, industria automobilului, marina, agricultura, industria chimică și cea alimentară, industria de construcții etc.).

În prezent aluminiul este pe primul loc în producția de metale neferoase, reprezentînd peste 40% din cuantumul pe plan mondial, bucurîndu-se — după Susana Gâdea (114) — de importanți parametri, pe care îi vom reda în cele ce urmează.

6.2.2. Caracteristici atomice

Aluminiul este elementul cu numărul de ordine 13 și greutatea atomică 26,974, situat în coloana a III-a și în perioada a 3-a a sistemului periodic al elementelor.

Nucleul atomic este stabil și alcătuit din 13 protoni și 14 neutroni.

Aluminiul are un singur izotop stabil (Al^{27}_{13}) cu abundență naturală 100% și 4 izotopi radioactivi, care nu există în natură.

Sistemul de cristalizare a aluminiului metalic este de cub cu fețe centrate.

Aluminiul nu prezintă stări alotropice.

6.2.3. Proprietăți fizice

Greutatea specifică prezintă interes atît în tehnică cît și în medicină, datorită valorilor mici. La 20°C, la un conținut de Al de 99,97% greutatea specifică este de 2,7 g/cm^3.

Contracția volumetrică la solidificare este de 6,6%.

Temperatura de topire a Al pur (99,996%) este de 660,24°C; a Al rafinat (99,9%) este de 659,8°C; al Al tehnic (99,2%) este de 657°C.

Căldura latentă de topire este de 93,96 cal/g.

Tensiunea superficială a aluminiului topit între 700 și 820°C este de 520 dyne/cm.

Viscozitatea aluminiului topit este de 0,02890 poise la 700°C și de 0,01392 poise la 800°C.

Temperatura de fierbere la presiune normală este de 2 056°C, iar căldura latentă de vaporizare este de 2 305 cal/g. Temperatura de fierbere a aluminiului în vid este de 1 mm col Hg scăzînd pînă la 1 603°C.

Căldura specifică între 0 și 100°C este de 0,2259 cal/g°C. Aluminiul are capacitatea calorică mare, în comparație cu alte metale. Conținutul caloric al unui gram de Al încălzit de la 0°C la punctul de topire, inclusiv căldura latentă de topire, este mai mare decît la alte metale care au puncte de topire mult mai înalte.

Căldura de ardere este de 7 389 cal/g (căldura de combustibil al Al 99,996%).

Coeficientul de dilatare liniară la 20°C=$23{,}8 \cdot 10^{-6}$/°C.

Conductibilitatea termică la 20°C este de 0,52 cal/cm·s·°C.

Rezistivitatea electrică a Al 99% lichid la 657°C este de 20,1 $\mu\Omega$ cm. Ea variază sensibil în funcție de gradul de puritate, de starea materialului, de structură și temperatură.

Conductibilitatea electrică și termică a aluminiului este mult influențată de prezența impurităților; Fe și Si au o influență destul de mare, mai marcate în cazul aluminiului răcit rapid; Mg, Cu, Zn, Ga, au o influență mai mică, iar Mn, Cr, Ti și V au cea mai negativă influență asupra conductibilității electrice a aluminiului.

Proprietățile magnetice sînt caracterizate prin paramagnetism cu susceptibilitate magnetică specifică la 18°C de: $+0{,}62 \cdot 10^{-6}$ cm^3/g.

Proprietățile optice ale aluminiului prezintă importanță pentru tehnică.

Scanned with OKEN Scanner

Aluminiul pur are reflectivitatea 90% din lumina filamentului de Wolfram. Aluminiul tehnic are reflectivitatea 87%.

Puterea de reflexie a aluminiului polisat este foarte mare, nu este depășit decît de argintul lustruit, cu avantajul că aluminiul rafinat și lustruit poate fi protejat prin anodizare fără să se reducă sensibil puterea lui de reflexie.

6.2.4. Caracteristici mecanice și tehnologice

Caracteristicile mecanice ale aluminiului variază mult cu gradul de puritate, natura și conținutul impurităților, precum și cu prelucrarea plastică și termică la care a fost supus metalul. Spre exemplu, aluminiul de puritate 99,7% recopt, prezintă următoarele caracteristici mecanice:

- rezistența de rupere la tracțiune = 8 kgf/mm²
- limita de curgere = 5 kgf/mm²
- alungire specifică =40%
- duritate Brinell HB=20

Aluminiul are următoarele caracteristici tehnologice:

- temperatura de turnare =710–730°C
- temperatura de prelucrare la cald =350–450°C
- temperatura de recoacere =370–400°C
- temperatura de recristalizare =150°C
- contracția liniară =1,7%
- dilatarea la topire =6,5%

6.2.5. Proprietăți chimice (Stabilitate la coroziune)

Cu toate că aluminiul este un metal cu mare afinitate față de oxigen, el rezistă foarte bine la coroziunea atmosferică, pentru că se acoperă cu o peliculă de Al_2O_3 foarte subțire și aderentă pe suprafața metalului (metal pasiv).

Contactul aluminiului cu alte metale trebuie să fie evitat în asamblările construcțiilor metalice. De exemplu, îmbinat cu cuprul sau fierul se formează cupluri galvanice care distrug pelicula protectoare de oxid de aluminiu și coroziunea progresează cu rapiditate.

Pelicula de oxid anticorosivă se poate stabiliza prin procedee chimice sau electrochimice. Tratamentul chimic se realizează prin cufundarea piesei de aluminiu într-o soluție de săruri de aluminiu sau o soluție de sodă fierbinte cu conținut de crom (procedeul MBV), iar electrochimic prin oxidare anodică (procedeul Eloxal = aluminiu oxidat electric).

La temperatura obișnuită, apa, vaporii de apă, oxidul și bioxidul de carbon uscat nu au nici o acțiune asupra aluminiului metalic. Este suficient ca aluminiul să conțină o mică cantitate de mercur pentru ca să se acopere repede cu un strat de hidroxid amorf. La temperaturi de peste 210°C hidroxidul format reacționează cu aluminiul și degajă hidrogen. La 310°C aluminiul care conține cantități foarte mici de mercur începe să reacționeze direct cu vaporii de apă.

Caracterul peliculei anticorozive de Al_2O_3, care se formează pe suprafața metalului, depinde de prezența și natura impurităților. Pînă în anul 1950 a dominat concepția generală că rezistența la coroziune a aluminiului precum și oxidabilitatea lui anodică cresc paralel cu gradul de puritate a metalului; pe de altă parte, că structura intimă omogenă ar fi mai favorabilă din punct de vedere anticorosiv, decît cea eterogenă. În ultimii ani, Bajza, Domony și alții (citați de 309) au demonstrat că în medii neutre sau slab corozive unii componenți sau impurități mai nobile din

Scanned with OKEN Scanner

aluminiu, ca: Fe, Si, Ni, Cu – pînă la o anumită limită – îmbunătățesc rezistența metalului la coroziune.

În industria chimică – unde se lucrează îndeosebi cu substanțe foarte agresive – aliajele de tip AlMg, AlMn, AlMgMn și AlMgSi au mare importanță și aplicabilitate din punct de vedere anticorosiv.

Conform cercetărilor celor mai recente, diferitele aliaje ale aluminiului sînt aplicate cu succes în criotehnică, precum și la temperaturi pînă la +100°C, avînd o bună rezistență mecanică și anticorosivă; astfel în viitor ne putem aștepta la o răspîndire de mare amploare a acestor aliaje cu aplicabilitate foarte variată.

6.2.6. Impurități în aluminiu

Fierul este practic insolubil în aluminiu în stare solidă și reacționează chimic formînd o serie de faze intermetalice ($FeAl_3$) fragile, care se separă la limitele grăunților, înrăutățind proprietățile de turnare și caracteristicile mecanice. Influența negativă a fierului se poate remedia în parte prin mici adaosuri de Mn, Cr, Ti sau alte metale, care să fixeze Fe sub formă de compuși mai greu fuzibili.

Staniul, plumbul și bismutul de asemenea sînt practic insolubile în aluminiu în stare solidă, formînd eutectice ușor fuzibile, reducînd considerabil prelucrabilitatea aluminiului prin deformare plastică la cald.

Si, Cu, Mg, Zn, Mn, Ni, Cr, Mo, Ti, Ta, Zr sînt impurități parțial solubile în aluminiu în stare solidă.

Siliciul îmbunătățește proprietățile de turnare, dar scade plasticitatea. La un conținut mai mare, mărește rezistența mecanică și proprietățile anticorozive.

Cuprul întărește caracteristicile mecanice de rezistență, prelucrabilitatea prin așchiere, însă scade proprietățile anticorozive.

Magneziul mărește rezistența mecanică și cea față de coroziune, dar influențează negativ proprietățile de turnare. Ridică sensibilitatea față de impuritățile de fier, siliciu și micșorează plasticitatea.

Manganul înrăutățește proprietățile de turnare (mai ales fluiditatea) și scade puternic conductibilitatea electrică a aluminiului. Mărește însă rezistența la coroziune, cea mecanică și parțial rezistența la temperaturi înalte. Fixează fierul prezent ca impuritate, micșorîndu-i influența negativă.

Zincul înrăutățește proprietățile de turnare, rezistența la temperaturi înalte și la coroziune. În schimb mărește tăria mecanică, ca și nichelul, cromul și molibdenul, care ridică și rezistența la coroziune și refractaritatea (rezistența la temperaturi înalte).

Titanul, tantalul, zirconiul, borul, beriliul, ca elemente greu fuzibile, sînt bune modificatoare, care afinează structura aluminiului, dînd grăunți mici. Îmbunătățesc caracteristicile mecanice, compactitatea și uniformitatea rezistenței pe secțiunea pieselor turnate.

6.2.6.1. *Impurități de gaze în aluminiu*

Hidrogenul din gazele de ardere prezente în atmosfera cuptorului de elaborare a aluminiului, are o acțiune directă asupra metalului. Solubilitatea hidrogenului în aluminiu, atît în stare lichidă cît și în stare solidă, depinde de temperatura, presiunea și conținutul de H în gaze, gradul de puritate a aluminiului și influența elementelor de aliere.

La retopirea aluminiului sau aliajelor de aluminiu, într-o atmosferă

Scanned with OKEN Scanner

care conţine vapori de apă, este posibilă reacţia:

$$3H_2O+2Al=Al_2O_3+6H$$

prin care se formează H atomic. În aceste condiţii metalul poate absorbi cantităţi cu mult mai mari de H atomic decît conform condiţiilor de echilibru între Al şi H-ul molecular uscat. Astfel, topirea aluminiului şi a aliajelor sale în atmosferă de vapori de apă duce la obţinerea unor piese turnate poroase, cu multe sufluri de gaze. Prezenţa unor mici cantităţi de H în aluminiul solid duce la înrăutăţirea rezistenţei la coroziune, la pierderea luciului metalic şi măreşte fragilitatea.

Oxigenul produce foarte greu oxidarea aluminiului chiar la temperaturi înalte, din cauza formării unei pelicule dense de Al_2O_3 pe suprafaţa metalului, care este perfect impermeabilă pentru gaze. Grosimea acestei pelicule în condiţii normale este de aproximativ 0,2 μ şi face ca oxidarea să nu pătrundă mai departe.

Azotul reacţionează cu aluminiul numai la temperaturi înalte şi atunci cînd acesta se află sub formă de pulbere (la 820–1 000°C), formînd nitrura de aluminiu (AlN), care este un compus semiconductor. În amoniac reacţia decurge mai energic şi la temperaturi mai joase.

6.2.7. Proprietăţi biologice

Aluminiul şi aliajele sale nu au nici un efect nociv asupra organismului. O dovadă a netoxicităţii aliajelor de aluminiu în general o constituie utilizarea lor pe scară largă la ambalarea diverselor produse alimentare, medicamentoase, la confecţionarea tacîmurilor, vaselor de bucătărie, a cisternelor de lapte etc.

Menţionăm aici că STAS 201-67 (Aliaje de Al turnate în piese) (299) precizează: „Este interzisă cu desăvîrşire întrebuinţarea aliajelor de Al cu un conţinut de Cu de peste 1% la turnarea vaselor sau oricăror alte obiecte utilizate în industria alimentară". Această precizare am avut-o în vedere în cursul cercetărilor noastre şi am respectat-o cu stricteţe la alegerea definitivă a aliajului de aluminiu folosit la turnarea bazei protezelor.

În 1939 Brett şi Victor au remarcat că aluminiul are o acţiune cicatrizantă asupra plăgilor atone, care anterior erau rezistente la tratamentele clasice cu diverse soluţii antiseptice. Proprietăţile terapeutice amintite ale aluminiului au fost descoperite întîmplător în cadrul Secţiei de chirurgie a Spitalului marinei din Franţa. Acţiunea cicatrizantă remarcată de Brett s-a realizat asupra unei plăgi atone după 72 zile de evoluţie nefavorabilă la debridare, aplicare de antiseptice variate, ser antistreptococic, medicaţie generală. Ulterior Thélu, Ménégaux, Moyse, Odiette şi Thierry au dovedit în mod experimental acţiunea stimulării procesului de cicatrizare pe care o are aluminiul asupra diverselor plăgi (autori citaţi de 256).

Rezultatele bune obţinute în tratamentul plăgilor atone cu plăci de aluminiu au determinat şi pe alţi cercetători — printre care Chevallier, Déniker, Pascale — să folosească aceeaşi metodă în timpul celui de-al doilea război mondial. Astfel, s-a constatat că plăgile de război, cicatricele atone, fistulele, degerăturile, ulcerele tbc., prezintă o remarcabilă tendinţă de vindecare sub influenţa plăcilor, foliilor sau pulberii de aluminiu. În tratamentul plăgilor cutanate Derremeaux a obţinut rezultate bune cu pulberea de aluminiu 99,8%. Înainte de utilizarea acesteia ea se sterilizează prin procedee

Scanned with OKEN Scanner

speciale pentru a evita reacţiile pirotehnice. Pulberea de aluminiu poate fi inclusă şi în compoziţia diferitelor unguente. De asemenea, Thélu a obţinut rezultate remarcabile în medicina veterinară.

Brunatti consideră că acţiunea biologică a aluminiului s-ar datora unui proces electrochimic de ionizare capabil să favorizeze reacţiile de oxido-reducţie dintre metal şi serozitatea plăgii.

După Thierry, aluminiul, care *in vitro* nu are nici un fel de acţiune, în contact cu ţesuturile vii emite raze ultraviolete în urma proceselor de oxidaţie.

În contradicţie cu cele afirmate de Thierry, Mosser arată că aluminiul posedă o acţiune bactericidă asupra germenilor banali din cavitatea bucală. Acest lucru se traduce printr-un halou la periferia culturilor. Faptul că haloul apare după cîteva zile, l-a determinat pe Mosser să susţină că aluminiul are o acţiune litică. Faţă de germenii anaerobi din abcesele dentare, acţiunea aluminiului este identică.

În terapeutica stomatologică Mosser a folosit aluminiul pur în compoziţia diferitelor substanţe de obturaţie pentru cavităţi carioase şi canale radiculare.

În chirurgia buco-maxilo-facială, Schmutziger, Spiess, Mühlemann au aplicat pulberea de aluminiu în cazul plăgilor postextracţionale greu vindecabile, în ulceraţii cu recidive, gingivite cronice etc., cu rezultate bune — ameliorare obiectivă şi subiectivă în 90% din cazuri.

Practicienii care au introdus folosirea aluminiului în stomatologie ca şi în celelalte specialităţi au luat în considerare acţiunea sa oligodinamică şi bacteriolitică. Activitatea oligodinamică a unor metale (şi a sărurilor lor) în diluţii extreme asupra celulelor izolate (manifestare uneori folositoare, dar în general distructivă) a fost observată prima dată de Raulin, în 1870. Naegeli de asemenea descrie fenomenul, în 1893, şi introduce termenul de acţiune oligodinamică. Dacă metalele se aşează în apă, vasele chiar după clătirea lor oferă apei turnate din nou în ele proprietăţi considerabile catalitice şi de precipitare a proteinelor; ordinea eficienţei fiind: Cu, Hg, Ag, Pb, Sn, Zn, Al, Fe, Mn, Pt (Falta şi Richter-Quittner, 1921). Acţiunea oligodinamică se datoreşte soluţiei ce conţine urme de metal (Freundlich şi Söllner, 1928). Se poate presupune că în aceste medii diluate metalele există iniţial în stare coloidală, dar ele trec rapid în hidroxizi şi carbonaţi coloidali (Traube-Mengarini şi Scala, 1912) cu sarcină pozitivă, care sînt apoi adsorbiţi (şi detoxicaţi) prin corpurile cu sarcină negativă (Bayliss) (autori citaţi de 295).

S-a constatat că nu numai concentraţia ionică a soluţiei, dar şi acţiunea specifică a ionului metalic influenţează proprietăţile antiseptice ale metalelor. Mediile lichide ale metalelor foarte pure, au fost folosite cu scopuri antiseptice. Aceste soluţii coloidale sînt doar suspensii mecanice ale unor particule de metal extrem de fine în apă. Modul lor de acţiune este mai mult fizic (adsorbţie) decît chimic (84).

Protezele totale cu bază turnată din aliaj de aluminiu, aplicate de noi şi urmărite la diferite intervale pe o perioadă de 6—7 ani, nu au determinat nici un fel de leziuni care ar putea demonstra intoleranţa ţesuturilor la acest aliaj. Examenul micologic efectuat comparativ înainte şi după aplicarea acestor genuri de piese protetice a demonstrat o scădere a numărului coloniilor de *Candida albicans* în majoritatea cazurilor, atît în materialul recoltat pe suprafaţa

Scanned with OKEN Scanner

mucozală a protezelor cît și în cel de pe mucoasa subiacentă, fapt care se datorește – pe lîngă porozitatea redusă a bazelor metalice – și acțiunii oligodinamice moderate a aliajului de aluminiu.

6.3
Fabricarea aluminiului (103)

6.3.1.
Scurt istoric

Obținerea aluminiului metalic și producția sa pe scară industrială a început relativ tîrziu.

În 1827 Wöhler a sintetizat pe cale chimică din potasiu și clorură de aluminiu o pulbere negricioasă – aluminiul:

$$AlCl_3 + 3K = 3Al + KCl$$

Primul însă, care a reușit să obțină în condiții de laborator aluminiu metalic prin electroliză, a fost Sainte-Claire Deville. El a prezentat în 1854 Academiei de Științe Franceze aluminiu realizat prin electroliza unei cloruri duble de aluminiu și sodiu.

Bazat pe lucrările lui Sainte-Claire Deville, P. Héroult brevetează în 1886 primul procedeu de fabricare industrială a aluminiului în Europa, iar Charles Martin Hall, în același an, în America. Procedeul Héroult-Hall pentru fabricarea aluminiului pe cale electrolitică a rămas pînă astăzi principial nemodificat.

Conform brevetului lui Héroult, aluminiul metalic se obține prin electroliza unei soluții de alumină (Al_2O_3) în criolit (Na_3AlF_6) topit. Aluminiul descărcat la catod are o greutate specifică mai mare decît topitura de alumină-criolit și se depune la fundul electrolizorului, unde preia de fapt rolul catodului. Anozii sînt din grafit și prin acțiunea lor de depolarizare asupra procesului anodic participă efectiv la descompunerea aluminei, conform reacției globale:

$$2Al_2O_3 + 3C = 4Al + 3CO_2$$

De la brevetarea ei de către Héroult, fabricarea aluminiului pe cale electrolitică a cunoscut o dezvoltare impetuoasă. În tabelul nr. 5 este redată dinamica producției mondiale de aluminiu metalic, după G. Facsko (103) pînă în 1965.

TABELUL NR. 5

DINAMICA PRODUCȚIEI MONDIALE DE ALUMINIU METALIC

Anul	Producția mondială (tone)
1890	37
1900	5 000
1910	44 000
1920	127 000
1930	265 000
1940	799 000
1950	1 508 000
1960	4 635 000
1965	6 612 000

Din anul 1896 (data începerii fabricării aluminiului după brevetele Héroult–Hall), creșterea producției acestui metal pe plan mondial a prezentat un ritm continuu și impresionant. Dacă pînă în 1950 aluminiul s-a situat în urma principalelor metale neferoase (cupru, zinc și plumb), în 1955 el reușește să le depășească, menținîndu-se de atunci în frunte, ca urmare a cerințelor tot mai mari în construcția mijloacelor de transport terestre, navale și aeriene, în trans-

Scanned with OKEN Scanner

portul energiei electrice şi alte domenii. Astfel, din anul 1951 producţia anuală mondială de aluminiu a crescut în medie cu cca 10%, depăşind în 1975 cantitatea de 10 000 000 tone pe an.

Din anul 1965 şi ţara noastră a intrat în rîndul celor producătoare de aluminiu (26 ţări cu un număr de peste 100 uzine de aluminiu). Fabrica de aluminiu de la Slatina, proiectată pentru o producţie de 50 000 tone pe an, şi-a dublat capacitatea într-un timp scurt de 7 ani, iar în 1975 a produs peste 200 000 tone, realizînd astfel 2% din producţia mondială de aluminiu.

Pe lîngă dezvoltarea cantitativă sus-menţionată, va avea loc şi o îmbunătăţire calitativă continuă a diferitelor mărci de aluminiu, precum şi o lărgire a gamei aliajelor produse, cu o compoziţie din ce în ce mai variată. Există deci posibilităţi reale ca acest metal cu atîtea calităţi să fie introdus şi folosit cu succes şi în ţara noastră în domeniul proteticii dentare.

6.3.2. Materii prime folosite la fabricarea aluminiului

Aluminiul se găseşte în natură mai ales sub forma unor silicaţi dubli ca de exemplu feldspaturile şi micele, sau produsele lor de degradare, argila şi caolinul. De o importanţă deosebită este şi criolitul, o fluorură dublă de sodiu şi aluminiu (Na_3AlF_6). Minereul de aluminiu cel mai important care constituie practic singura materie primă utilizată la fabricarea aluminiului metalic este bauxita, fiind de fapt un amestec de minerale. Componentele principale ale bauxitei care conţin Al sînt: hidrargiritul, diasporul, boemitul şi corindonul. Pe lîngă aceste minerale care conţin Al, bauxita are totdeauna cantităţi variabile de oxizi de fier, bioxid de siliciu, bioxid de titan şi alte impurităţi, a căror procentaj însă în general nu depăşeşte 1%.

Zăcăminte mari de bauxită se găsesc în Franţa, în localitatea Les Baux, de unde îi vine numele; de asemenea, cantităţi apreciabile sînt în Uniunea Sovietică, în R. P. Congo, Guineea, India, Guyana, insulele din Marea Caraibilor şi alte ţări din America de Sud. Importante resurse de criolit se găsesc în Groenlanda.

Industria aluminiului cere ca bauxita să aibă un conţinut cît mai mare de Al_2O_3 şi un conţinut în SiO_2 cît mai redus. Pentru extragerea unei tone de aluminiu sînt necesare 4–5 tone de bauxită, însă pentru fiecare kg de aluminiu se consumă 24 kW de curent electric. Cînd zăcămintele de bauxită din toată lumea se vor secătui, aluminiul se va extrage din argilă comună, care are şi ea 25% Al_2O_3. O astfel de uzină funcţionează în Oregon (S.U.A.).

Ţara noastră posedă zăcăminte însemnate de bauxită în Munţii Bihorului, în regiunea numită Pădurea Craiului, exploatate încă de acum o jumătate de veac, bauxita fiind exportată mulţi ani ca materie primă în alte ţări. Conţinutul bauxitei din Pădurea Craiului variază astfel:

Al_2O_3 53–57%,
Fe_2O_3 18–25%,
SiO_2 5–7%,
TiO_2 2–3%,
H_2O 11–13%.

Bauxita noastră este de tip diasporic şi deci dură, greu de măcinat şi destul de greu de extras (26, 103).

6.3.3. Fabricarea aluminei

Toate procedeele de fabricare a aluminei au drept scop îndepărtarea impurităţilor din bauxită, obţinînd

Scanned with OKEN Scanner

astfel o alumină (Al_2O_3) cît mai pură. Majoritatea fabricilor de alumină lucrează după procedeul Bayer.

Bauxita uscată la 200°C și măcinată este tratată cu o soluție de NaOH de 42–45%, în autoclave la 160–240°C și presiuni de 5–38 atm., unde are loc dizolvarea ei sub formă de aluminat de sodiu. După decantarea și filtrarea soluției de aluminat de sodiu, aceasta se răcește treptat, se diluează și se însămînțează cu $Al(OH)_3$. Cu acest prilej se produce descompunerea aluminatului, apoi alumina se filtrează, se spală și se calcinează la 1 100–1 200°C. Alumina astfel obținută are o puritate de 99,5%, din care se va obține aluminiul metalic prin electroliză.

În țara noastră există fabrică de alumină la Oradea, care – lucrînd tot după procedeul Bayer – furnizează materia primă pentru uzina de aluminiu din Slatina.

6.3.4. Obținerea aluminiului din alumină

Alumina (Al_2O_3) este practic singurul compus stabil al aluminiului la temperatură înaltă. Temperatura ei de topire este însă de 2 050°C, așa că electroliza sub formă pură ridică dificultăți tehnice de netrecut. De aceea ea trebuie dizolvată într-un electrolit adecvat, care corespunde anumitor cerințe. Electrolitul cel mai corespunzător este criolitul (Na_3AlF_6), o fluorură dublă de Al și Na. Criolitul topit este un bun dizolvant pentru alumină.

Temperatura de topire a criolitului este de 1 000°C. La adăugarea de Al_2O_3 ea scade treptat pînă la 962°C, pentru 10% Al_2O_3. Dar și această temperatură este încă prea ridicată, de aceea se adaugă electrolitului diferite săruri, care duc la o scădere suplimentară a temperaturii de topire. Din considerentele arătate, concentrația aluminei în criolit variază între 2–8%.

6.3.5 Rafinarea aluminiului

Puritatea aluminiului obținut pe cale electrolitică este de obicei de 99,4–99,8% (aluminiu tehnic). Vom reda mai jos principalele impurități, ca și ordinea mărimii lor, într-un aluminiu de 99,7%:

Fe	0,22%
Si	0,07%
Ca	0,02%
Zn	0,01%
Ti	0,01%
Cu	0,006%
Mn	0,005%
V	0,003%
Mg	0,003%
Na	urme %

Procentul de 0,2–0,6% de impurități pe care le conține, în special Fe și Si, este suficient pentru ca să modifice calitățile indispensabile unui metal pur în cazul unor aplicații speciale.

De aceea, aluminiul obținut electrolitic se supune unei rafinări ulterioare, obținîndu-se un produs de mare puritate, cu un conținut minim de 99,93% Al, ce posedă proprietăți deosebite, printre care amintim:

– conductibilitate electrică mai mare;

– tendință crescută de pasivizare, ceea ce îi conferă o mai bună rezistență la coroziune;

– proprietate deosebită de a fi eloxat;

– mare ductibilitate.

Încă de la începutul secolului s-au făcut eforturi pentru elaborarea unui procedeu de rafinare electrolitică a aluminiului. Astfel Betts brevetează în anul 1905 o metodă de rafinare care constituie principiul tuturor sistemelor aplicate ulterior, așa-numitul procedeu în trei straturi. El prevede folosirea unui vas pe fundul că-

Scanned with OKEN Scanner

ruia se găsește un strat topit de aliaj dens de aluminiu (care formează anodul), iar deasupra plutește electrolitul topit. Peste electrolit se găsește un strat de aluminiu pur (care formează catodul). La trecerea curentului, aluminiul se dizolvă din aliajul anodic, trece în electrolit și se depune în stare pură la catod.

În anul 1922 Hoopes transpune ideea lui Betts la scară semiindustrială. Anodul are un aliaj de Al+Cu cu 25% Cu, iar electrolitul următoarea compoziție:

AlF_3	25–30%
NaF	25–30%
BaF_2	30–38%
Al_2O_3	0,5–3%

Procedeul, aplicat pe scară semiindustrială, a permis obținerea unui aluminiu cu o puritate de 99,98%.

Pentru transpunerea la scară industrială, s-a pus problema găsirii de materiale refractare, practic insolubile, deoarece electrolitul cu punct de topire ridicat (950–1 000°C), este foarte coroziv. După 1930 s-a perfecționat definitiv procedeul de rafinare la scară industrială care se aplică și în prezent. Schimbări principale s-au adus numai compoziției electrolitului, principiul rafinării rămînînd același.

Aluminiul de foarte înaltă puritate (cel spectral pur, 99,99% Al) se obține prin metode cu totul speciale (topirea zonară), fiind folosit pentru cercetări și diferite scopuri speciale (aparatură de fizică, industria semiconductorilor, tehnica nucleară etc.).

6.4. Aliajele pe bază de aluminiu (114)

6.4.1. Clasificare

Din punctul de vedere al prelucrării, aliajele pe bază de aluminiu se clasifică în:

– aliaje laminabile

– aliaje de turnătorie.

După capacitatea lor de tratament termic aliajele pe bază de aluminiu se clasifică în:

– aliaje care nu se durifică prin tratament termic

– aliaje care se durifică prin tratament termic.

Principalele sisteme binare de aliaje pe bază de aluminiu se realizează cu următoarele elemente: siliciu, magneziu, cupru, zinc, mangan, argint, nichel, stibiu, beriliu, litiu, titan.

6.4.2. Aliaje pe bază de Al cu Si

Aliajele binare pe bază de aluminiu cu siliciu sînt cunoscute sub denumirea de siluminuri și sînt cele mai răspîndite aliaje de aluminiu pentru turnătorie.

Aluminiul și siliciul sînt total miscibile în starea lichidă și parțial miscibile în stare solidă, fără să formeze compuși intermetalici. Solubilitatea siliciului în soluția solidă pe bază de aluminiu se micșorează cu scăderea temperaturii. Excesul de siliciu se separă din soluția solidă sub formă de siliciu pur.

Siluminurile se caracterizează prin proprietăți foarte bune de turnare, sudabilitate oxiacetilenică corespunzătoare și rezistență la coroziune mai bună decît aluminiul pur, datorită formării unei pelicule superficiale protectoare de: $Al_2O_3 \cdot SiO_2 \cdot XH_2O$.

Scanned with OKEN Scanner

Totodată prezintă caracteristici mecanice relativ moderate în stare turnată.

Pentru a îmbunătăți proprietățile mecanice și tehnologice ale siluminurilor, se aplică modificarea cu sodiu. Aliajul se acoperă înainte de turnare cu un flux de modificare, care constă dintr-un amestec cu fluoruri și cloruri alcaline. Aceste fluxuri se folosesc simultan și ca flux de rafinare pentru degazarea aliajelor și purificarea de incluziuni oxidice. După o menținere de 5–7′ se amestecă fluxul în topitură, sau se menține pînă la formarea pe suprafață a unei zguri care se îndepărtează înainte de turnare. După modificare, este suficient să rămînă în aliaj 0,01–0,1% Na, pentru ca să se îmbunătățească atît fluiditatea și compactitatea pieselor turnate (crește densitatea), cît, mai ales, să se afineze structura și să crească apreciabil valoarea caracteristicilor mecanice.

6.4.2.1. *Impurități în aliajele Al–Si și adaosurile de aliere*

Fierul, prezent ca impuritate chiar în cantități mici, provoacă formarea unor compuși intermetalici ternari, care duc la scăderea alungirii și rezilienței. Astfel la un conținut de 0,8–1% Fe, reziliența siluminului se micșorează de 4–5 ori, iar alungirea de cca 3 ori.

Manganul, este de dorit și chiar se adaugă pentru a neutraliza influența dăunătoare a fierului pe care îl leagă sub forma unui compus cuaternar mai greu fuzibil (AlFeSiMn). Acest compus se separă intragranular și deci este mai puțin dăunător pentru caracteristicile mecanice.

Sodiul folosit sub forma de săruri ca modificator, se regăsește în siluminul modificat în 0,01–0,1%. Prin modificare cu sodiu, rezistența de rupere la tracțiune se mărește cu 25–30%, iar alungirea de 2–3 ori.

Cuprul în adaos pînă la 3% în aliajele Al–Si mărește apreciabil duritatea, rezistența de rupere la tracțiune, limita de curgere și prelucrabilitatea aliajelor.

Magneziul este cel mai important adaos de aliere care mărește rezistența deoarece formează cu siliciul compusul Mg_2Si, a cărui solubilitate în aluminiu depinde de temperatură, ceea ce permite durificarea prin tratament termic.

Cromul, titanul, beriliul și alte metale au acțiune favorabilă, neutralizînd influența negativă a fierului prin fixarea lui în combinații complexe (de ex. AlSiFeCr), afinează structura, îmbunătățesc caracteristicile mecanice și rezistența la coroziune.

Zincul intră în soluție solidă cu baza de aluminiu pe care o durifică, contribuind alături de alte elemente de aliere la îmbunătățirea caracteristicilor mecanice.

6.4.3. Aliaje complexe pe bază de Al cu Si

Îmbunătățirea caracteristicilor mecanice ale siluminurilor se realizează prin aliere cu metale care formează faze intermetalice cu siliciu sau aluminiu, cu solubilitate variabilă în stare solidă și care permit durificarea structurală prin tratamente termice.

6.4.3.1. *Aliaje Al–Si–Mg*

Adaosurile mici de magneziu (0,3–0,4% Mg) formează cu siliciul compusul intermetalic Mg_2Si, care permite durificarea structurală. Din lichid, în funcție de compoziția aliajelor, cristalizează primar soluția solidă (de Si și Mg în aluminiu), siliciul sau

Scanned with OKEN Scanner

compușii intermetalici Mg_2Si și Al_8Mg_5.

Un procent mai mare de 0,5% Mg duce la creșterea absorbției de gaze în timpul topirii și rezultă piese turnate cu porozități.

Prin modificare se obține o îmbunătățire apreciabilă a caracteristicilor mecanice. Aproape în toate aceste aliaje se adaugă mangan 0,2–0,5% pentru a neutraliza influența impurităților de fier. De obicei dacă fierul este mai mult de 0,4%, se adaugă 0,25% Mn pentru fiecare 0,4% Fe.

6.4.3.2.

Aliaje Al–Si–Cu

Adaosurile de cupru în aliajele pe bază de aluminiu cu siliciu îmbunătățesc proprietățile de turnare, caracteristicile mecanice și prelucrabilitatea prin așchiere. Se formează un eutectic ternar la 5,8% Si, 26,6% Cu, cu temperatură de topire 520°C alcătuit din soluția solidă α cu bază de aluminiu, Si și compusul intermetalic $CuAl_2$.

Aliajele cu 9–10% Si, cca 2% Cu și restul Al sînt aliaje de turnătorie care prezintă în structură eutectic ternar. Rezistența mecanică optimă se obține la aliajele cu 3–4% Si și 2–3% Cu, care sînt susceptibile la durificare structură prin călire și îmbătrînire.

6.4.3.3.

Aliaje Al–Si–Cu–Mg

Siluminurile complexe aliate cu cupru și magneziu au proprietăți bune de turnare și caracteristici mecanice mari.

În sistemul cuaternar se formează următoarele faze intermetalice:

- (soluție solidă cu bază de Al),
- siliciu
- $CuAl_2$
- Al_3Mg_2
- Mg_2Si

TABELUL NR. 6

COMPOZIȚIA CHIMICĂ (DUPĂ DIFERITE NORME) A ALIAJULUI CUATERNAR Al–Si–Cu–Mg FOLOSIT DE NOI LA TURNAREA BAZEI

(După Gădea)

Norme	Simbol	Compoziție				Alte elemente %						
		Al	Si	Cu	Mg	Ni	Mn	Fe	Zn	Sn	Ti	Altele
STAS 201-67	Al Si_5Cu_1	Rest	4,5–6,0	1–1,5	0,3–0,5	–	0,2–0,5	1	0,5	0,05	0,2	–
DIN 1 725-59	GAL Si_5Cu_1	Rest	5–6	1–1,5	0,3–0,6	0–0,3	0–0,5	0–0,7	0–0,5	0,1	0–0,15	–
GOST 2 685-53	Al_5	Rest	4,5–5,5	1–1,5	0,3–0,6	–	0,5	0,6–1,5	< 0,3	0,1	–	–
S.U.A	355	Rest	4,5–5,5	1–1,5	0,4–0,6	–	< 0,1	< 0,6	< 0,1	–	< 0,2	Cr < 0,1

Scanned with OKEN Scanner

6.5. Tehnica confecționării protezei totale cu bază turnată din aliaj de aluminiu (71)

– faza W ($Al_xMg_5Cu_4Si_4$)
– faza S (Al_2CuMg)
– faza T (Al_6CuMg_4)

În sistem se formează trei eutectice cuaternare și trei peritectice cuaternare.

Aliajele complexe de turnătorie Al–Si–Cu–Mg sînt foarte utilizate în practică pentru turnarea pieselor supuse la solicitări mari și temperaturi înalte. Ele conțin procente de siliciu cuprinse între 2–12%. La aliajele pentru piese supuse la solicitări mari, pentru mărunțirea grăunților și mărirea rezistenței se adaugă 0,2–0,5% Ti sau uneori chiar 0,1–0,3% Cr. Majoritatea acestor aliaje sînt susceptibile la durificare structurală prin tratamente termice.

Toate aliajele, îndeosebi cele cu conținut mare de siliciu, posedă proprietăți bune de turnare, dar pentru a se obține piese compacte se recomandă degazarea cu clor sau cu agenți cloruraţi, menținerea în așteptare la temperatură constantă înainte de turnare, sau cristalizare sub presiune și turnare continuă.

Aceste aliaje se folosesc în industria pentru turnarea pieselor pentru agregate și aparate, pentru turnarea pistoanelor motoarelor cu combustie internă, piese pentru construcții de mașini și armături, datorită rezistenței lor mari la uzură.

Cunoscînd calitățile deosebite ale acestor aliaje cuaternare, am studiat posibilitatea aplicării lor în cadrul proteticii dentare. Cercetările tehnologice și clinice întreprinse au confirmat așteptările noastre, stabilindu-ne la un aliaj cuaternar indigen ($ATSi_5Cu_1$), cu un conținut de 5% Si, 1% Cu, 0,5% Mg, a cărui compoziție chimică o vom reda în tabelul nr. 6 din pagina 136.

6.5.1. Executarea machetei bazei metalice

După efectuarea primelor faze clinice cunoscute (examinarea pacientului, luarea amprentei preliminare și a celei finale) (fig. 79, 80), se obține modelul funcțional (de lucru), care se foliază cu multă atenție, conform

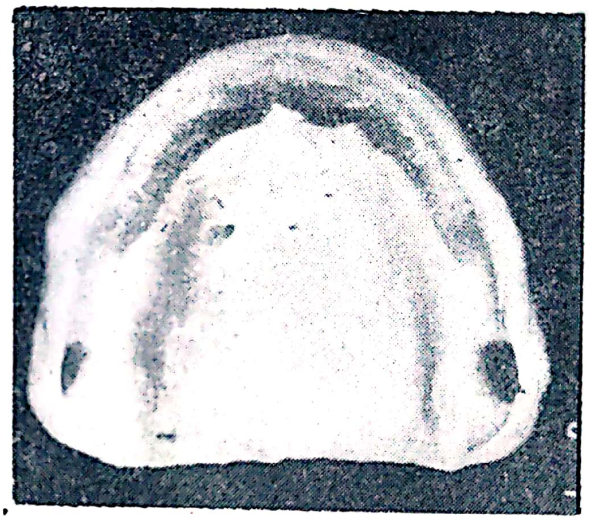

Fig. 79 — Amprentă finală totală superioară luată cu „Silodent".

Fig. 80 — Amprentă finală totală inferioară, luată cu „Kerr-Permlastic".

Scanned with OKEN Scanner

indicațiilor date de medic și se gravează diferențiat la nivelul zonei A.

În continuare se trece la confecționarea bazei de aluminiu pe modelul de lucru. Această fază de laborator cuprinde o serie de aspecte, pe care — în cele ce urmează — le vom descrie mai detaliat.

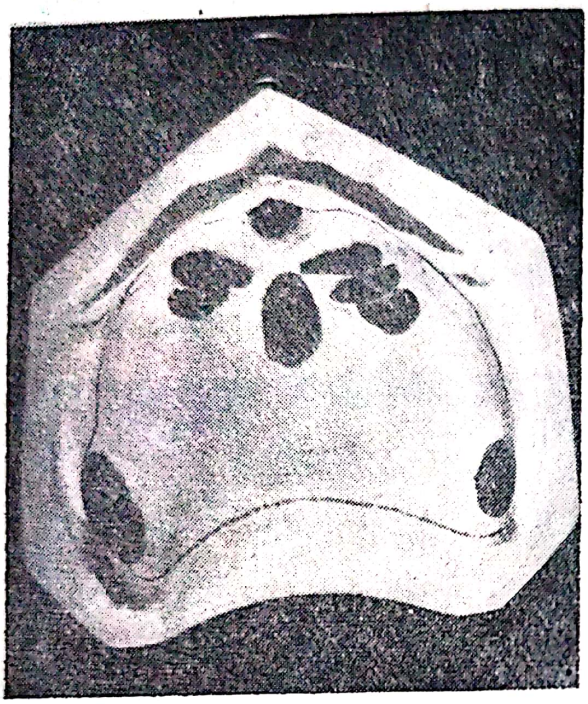

Fig. 81 — Model final (de lucru) superior foliat, gravat, cu conturul bazei metalice trasat la nivelul convexităților maxime ale crestei alveolare.

În primul rînd, se trasează conturul bazei metalice la nivelul convexităților maxime ale crestei alveolare (fig. 81). În absența zonelor retentive ale crestei se respectă o distanță de 3–4 mm față de fundurile de sac vestibulare, respectiv linguale.

În vederea confecționării machetei bazei metalice, am efectuat o serie de cercetări menite să ne conducă la o cît mai justă alegere a materialului machetei, a formei sistemului de retenție pentru acrilat, la stabilirea grosimii, a așezării și a numărului tijelor de turnare, respectiv a celor pentru canalele de aerisire. Pornind de la ideea de a evita — de la bun început — metoda laborioasă și costisitoare a confecționării modelului duplicat din masă de ambalat, la primele noastre încercări am folosit acrilatul autopolimerizabil (Duracryl), cunoscînd calitățile de necontestat ale acestuia ca material de machetă, căutînd totodată să asigurăm nedeformabilitatea lui în timpul ambalării libere. În acest scop a fost necesar să modelăm în prealabil macheta bazei din ceară calibrată, pe un model duplicat din ipsos dur, pe care am transformat-o apoi în macheta bază de Duracryl, prin ambalare. Bazele de Duracryl (avînd o grosime de 1 mm) s-au adaptat perfect pe modelele de lucru. Pe ele am experimentat — modelînd în ceară — diferite tipuri de retenții, forma și locul șanțului de limită palatinal pentru șeile acrilice (fig. nr. 82, 83). Tijele de turnare le-am confecționat tot din ceară de modelat, iar cele pentru ca-

Fig. 82 — Macheta din Duracryl a bazei metalice superioare cu sistem de retenție în formă de bucle așezate pe centrul crestei și șanțul de limită palatinal, modelate în ceară (piesă experimentală).

nalele de aerisire (cu o grosime de 2–3 mm) din acrilat autopolimerizabil (fig. nr. 84, 85).

Deşi machetele de Duracryl nu s-au deformat în timpul ambalării libere,

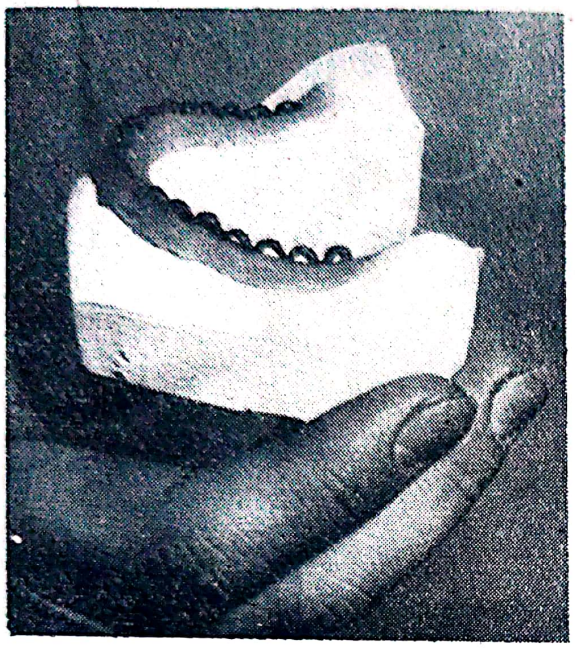

Fig. 83 — Macheta din Duracryl a bazei metalice inferioare cu sistem de retenţie în formă de bucle aşezate pe centrul crestei (piesă experimentală).

tiparele obţinute — în majoritatea lor — s-au crăpat în timpul încălzirii, dînd turnături nereuşite. Pe de altă parte, realizarea machetelor de Duracryl a fost complicată, necesitînd destul de mult timp şi material. Din aceste considerente am renunţat ulterior la folosirea lor, stabilindu-ne la machetele confecţionate din ceară, pe modelele de lucru. Pentru obţinerea tiparelor, am aplicat metoda ambalării directe pe model, în două faze, care exclude pericolul deformării machetei.

Pe modelul de lucru (confecţionat din ipsos dur) foliat şi gravat, se adaptează 2 plăci suprapuse de ceară calibrată de cîte 0,5 mm (grosimea totală a bazei fiind de 1 mm), în limitele conturului trasat pe model (respectîndu-se inclusiv zona A gravată). La nivelul centrului crestei se aşează un sistem de retenţii sub forma unei şuviţe de ceară înaltă de 2–3 mm, cu perforări multiple (fig. nr.

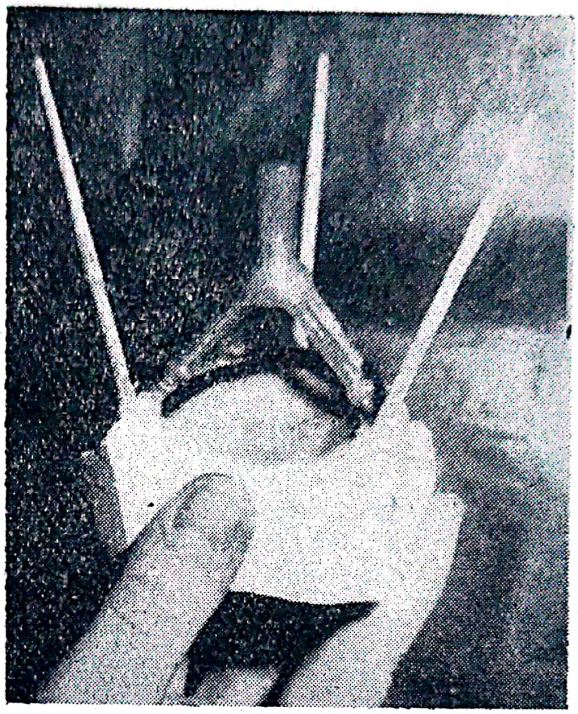

Fig. 84 — Macheta din Duracryl a bazei metalice superioare cu tijele de turnare modelate în ceară şi tijele pentru canalele de aerisire din Duracryl (piesă experimentală).

86), sau sub forma unor ciupercuţe, scopul fiind reţinerea şeilor acrilice ale protezei. În regiunea frontală superioară (în special în cazuri cu creastă frontală proeminentă) am realizat retenţii în buclă, plasate în sens vestibulo-oral, pentru a uşura montarea dinţilor. Pentru delimitarea spre palatinal a şeilor acrilice, se modelează un şanţ de limită pe versantul palatinal al crestei (fig. 87). Urmează confecţionarea tijelor de turnare din ceară de modelat, aplicînd una centrală mai groasă (8–10 mm) şi 4–5 secundare (în funcţie de mărimea machetei) de o grosime de 3–4 mm, cu bile de contracţie cu un dia-

Scanned with OKEN Scanner

metru de 5–6 mm. Tijele secundare sînt plasate în spațiul dintre retenții și șanțul de limită. Pentru crearea unor canale de aerisire în tipar, se fixează la marginile machetei un număr de alte tije, sub forma unor bucăți de sfoară îmbibate în ceară, avînd o grosime de cca 1 mm (fig. 86, 87).

Macheta bazei inferioare se execută după principiile descrise mai sus, porțiunile ei distale acoperind jumătate din spațiul retromolar. Retențiile se creează în formă de șuviță cu perforări sau prin ciupercuțe. Tijele de turnare secundare sînt de obicei în număr de 4, fixate pe versantul lingual al machetei, în apropierea retențiilor. Cele pentru canalele de aerisire sînt în număr de 3–5.

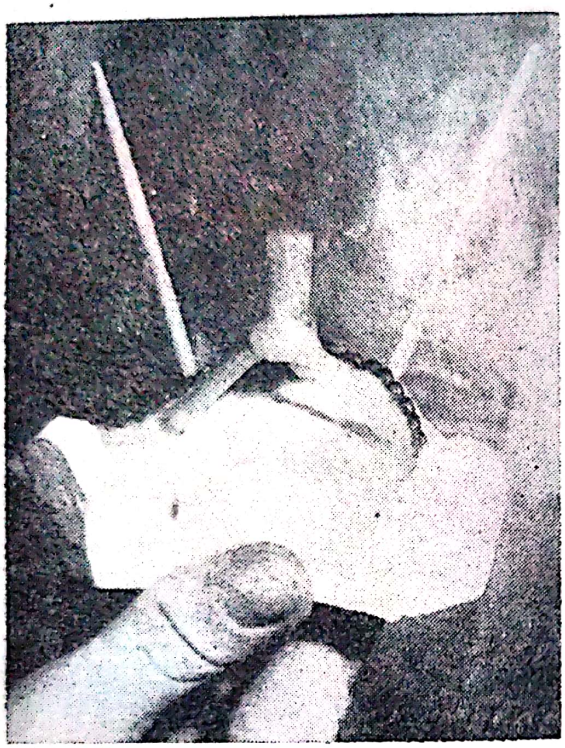

Fig. 85 — Macheta din Duracryl a bazei metalice inferioare cu tijele de turnare modelate în ceară și tijele pentru canalele de aerisire din Duracryl (piesă experimentală).

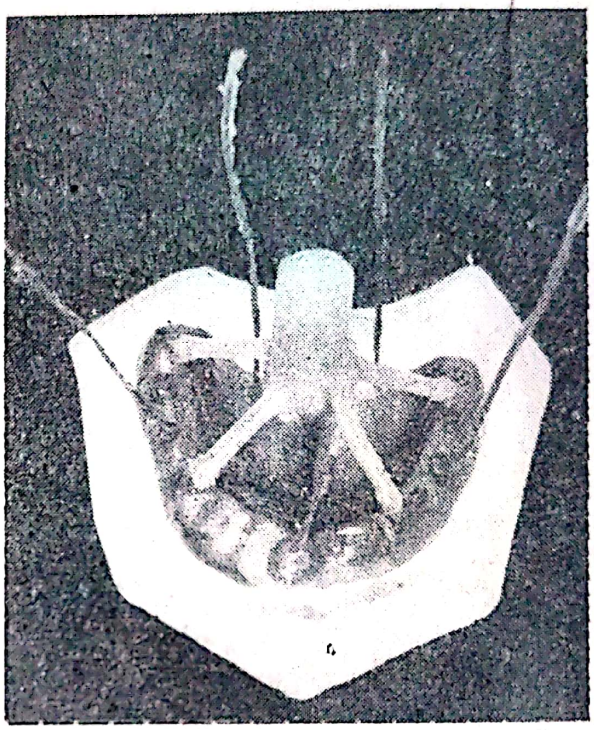

Fig. 87 — Macheta din ceară calibrată (1 mm) a bazei metalice superioare, cu retenții și șanțul de limită palatinal, tijele de turnare și de aerisire.

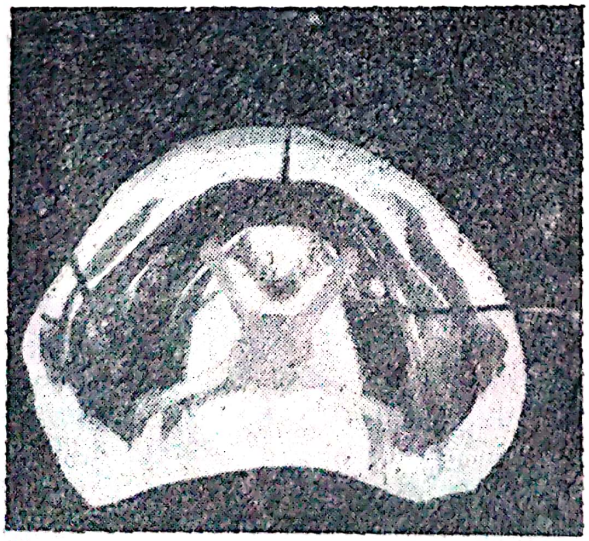

Fig. 86 — Macheta din ceară a bazei metalice inferioare cu retenții pentru acrilat, tijele de turnare și de aerisire.

6.5.2. Realizarea tiparului

După degresarea obișnuită a machetei (neîndepărtată de pe model), urmează ambalarea acesteia. Pentru a găsi o masă de ambalat timpul l

Scanned with OKEN Scanner

corespunzătoare, am efectuat cercetări îndelungate cu diferite materiale (Pyrophan, Ocela, Durotherm, Fosfoterm, Wirovest, Silikan), stabilindu-ne la produsul *Wirovest* (Herbst), care asigură turnături de precizie prin compensarea perfectă a coeficientului de contracție a aliajului de aluminiu folosit (aproximativ egal cu cel al aliajelor de tip Cr–Co) și totodată dă o rezistență deosebită a tiparului în timpul încălzirii și turnării. Rezultate bune similare am obținut și cu materialul *Silikan* (Spofa-Dental). Celelalte produse amintite n-au dat satisfacții, fie din cauza coeficientului de dilatare insuficient, fie din cauza rezistenței mecanice necorespunzătoare în timpul turnării (obținînd piese contractate sau incomplete).

Ca metodă am folosit ambalarea directă pe model, în două faze (71):

– ambalarea feței orale a machetei și a tijelor de turnare fără îndepărtarea machetei de pe model (fig. nr. 88);

– ambalarea feței mucozale a machetei îndepărtate de pe model (fig. nr. 89, 90).



Fig. 88 — Ambalarea machetei superioare direct pe model, timpul I, faza 1.

Ținem să accentuăm faptul că în cadrul ambalării timpul I, faza 1, macheta se află permanent în contact strîns cu modelul, fiind îndepărtată de pe acesta doar după întărirea completă a masei de ambalat. Astfel se pot exclude cu siguranță posibilitățile deformării machetei.

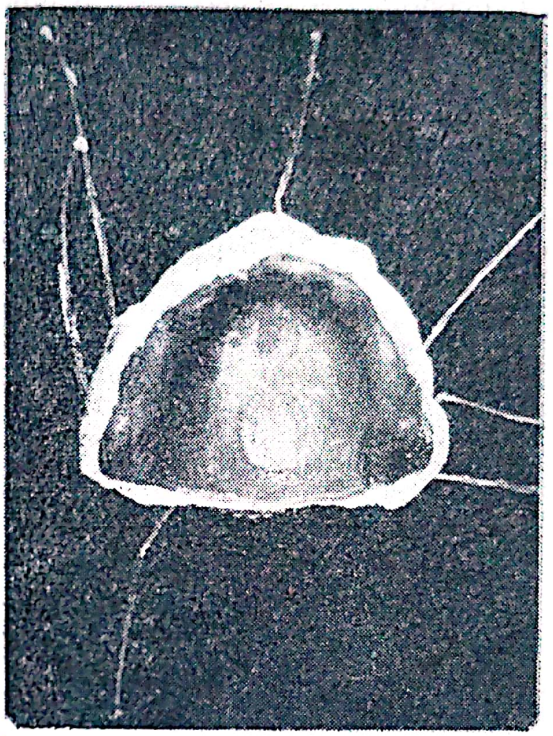

Fig. 89 — Macheta superioară îndepărtată de pe model, ambalată, timpul I, faza 1.

Fig. 90 — Macheta superioară ambalată timpul I, faza 2 (complet).

Metoda ambalării directe pe model în două faze — aplicată de noi cu multe satisfacții — prezintă următoarele avantaje reale:

1. Economisire de material și timp, prin evitarea fazei laborioase și neeconomicoase a confecționării modelului duplicat din masă de ambalat.
2. Excluderea certă a posibilităților de deformare a machetei în timpul ambalării și îndepărtării de pe model, asigurînd astfel avantajele oferite de modelul duplicat.
3. Metoda este simplă și expeditivă.

După terminarea ambalării timpul I — în urma căreia macheta cu tijele de turnare au fost acoperite cu un strat dens și uniform (cca 5 mm) de masă de ambalat — se așteaptă aproximativ 1/2 oră. În acest timp are loc dilatarea de priză a materialului, după care se trece la ambalarea timpul II. În acest scop am folosit pastă de nisip și ipsos, în proporție de 2 : 1, în cilindri metalici speciali cu un diametru de 10 cm și o înălțime de 8 cm (fig. nr. 91). După ambalare se așteaptă de obicei pînă în ziua următoare, cînd se trece la preîncălzirea și încălzirea tiparului.



Fig. 91 — Macheta superioară ambalată timpul II, în cilindru metalic adecvat.

6.5.3.

Topirea aliajului de aluminiu și turnarea bazei

Procesul tehnologic al confecționării protezelor totale cu bază metalică turnată din aluminiu a impus rezolvarea problemei topirii și turnării aliajului de aluminiu, prin mijloace tehnice relativ simple, accesibile laboratoarelor noastre de tehnică dentară.

Cunoscînd faptul că topirea și turnarea aluminiului, din cauza punctului de fuziune scăzut al metalului, necesită o altă tehnologie, deosebită de cea folosită la celelalte aliaje metalice întrebuințate în protetica dentară, a fost necesară conceperea, proiectarea și realizarea unui cuptor special amenajat, atît pentru topirea aliajului de aluminiu, cît și pentru încălzirea concomitentă a tiparului folosit la turnare.

Cuptorul pe care-l descriem în cele ce urmează a fost realizat de către noi, ținînd cont de îndeplinirea deziderateloor amintite mai sus, fără investiții costisitoare, doar prin modificarea cuptorului de încălzire cu gaz metan, existent în laboratorul de tehnică dentară al disciplinei de Propedeutică și semiologie stomatologică. Realizarea — fiind unică în țară de acest gen — a constituit obiectul unei inovații brevetate și publicate (67).

6.5.3.1.

Descrierea tehnică a cuptorului modificat pentru topirea și turnarea aliajului de aluminiu în laboratoarele de tehnică dentară

Cuptorul are dimensiuni de 85×50×50 cm, fiind fixat pe 4 picioare de 55 cm înălțime, prevăzut cu un acoperiș în formă de piramidă, înalt

Scanned with OKEN Scanner

de 30 cm, care se continuă într-un burlan pentru evacuarea gazelor de ardere (fig. nr. 92).

Interiorul cuptorului se compune din două părţi principale: compartimentul de topire a aliajului de aluminiu şi cel de încălzire a tiparului (fig. 93).

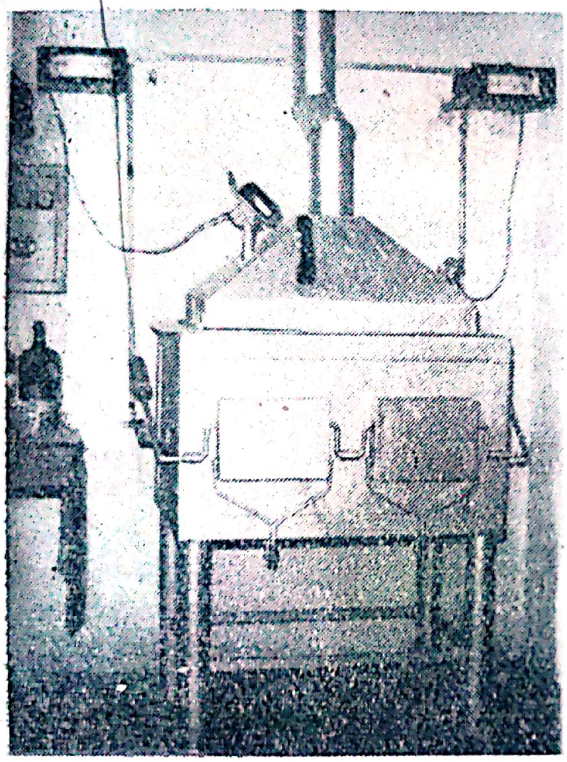

Fig. 92 — Cuptorul modificat pentru topirea aliajului de aluminiu, dotat cu pirometre.



Fig. 93 — Compartimentele de topire şi de încălzire ale cuptorului.

Compartimentul de topire, acoperit de un capac pliant izolat, conţine în porţiunea sa superioară un creuzet cilindric detaşabil de şamotă, de dimensiuni 10×22 cm, prevăzut cu un colier metalic la 10 mm de marginea creuzetului pe care se sprijină. Creuzetul serveşte la topirea aliajului de aluminiu. Sub el este montat un arzător de gaz metan tip B de 600 l, pentru încălzirea metalului de turnat din creuzet. Prin această porţiune a acoperişului, pătrunde până în fundul creuzetului termocuplul (Pt Rh — Pt) unui pirometru montat pe perete (calibrat până la 1 600°C), care serveşte la controlarea permanentă a temperaturii aliajului topit. Pe partea sa superioară, termocuplul este prevăzut cu un mîner, pentru a putea fi îndepărtat din cuptor şi agăţat pe perete în ultimul moment înaintea turnării. Pe partea anterioară a compartimentului se află o uşă rabatabilă, manevrată cu ajutorul unui braţ de pîrghie.

Compartimentul de încălzire este de fapt un cuptor de încălzire cu temperatură controlabilă. În porţiunea sa inferioară este plasat un grătar, pe care se aşază tiparul în cilindru metalic, în vederea încălzirii. Ca sursă de căldură este montat sub grătar un arzător de gaz metan tip B de 600 l.

Scanned with OKEN Scanner

Temperatura mediului în care se află tiparul este controlată prin intermediul unui pirometru montat pe perete (calibrat pînă la 1 600°C), al cărui termocuplu (Pt Rh – Pt) pătrunde în interiorul compartimentului, porțiunea sa superioară fiind fixată de acoperișul cuptorului. De asemenea, pe partea anterioară este montată o ușă similară cu cea de pe compartimentul de topire. Pereții compartimentelor cuptorului sînt căptușiți cu cărămizi refractare.

6.5.3.2. *Funcționarea cuptorului și turnarea*

În prealabil se execută preîncălzirea lentă a tiparului, la o temperatură de cca 350°C, asigurînd uscarea treptată și scurgerea cerii din tipar.

1. Se introduce tiparul preîncălzit în compartimentul de încălzire și se ridică temperatura treptat pînă la 700°C, menținîndu-se la această temperatură 1/2 de oră, timp în care se produce dilatarea termică necesară și arderea completă a cerii.

2. Se stinge focul, lăsînd să scadă lent temperatura tiparului pînă la 250–350°C. Totodată se aplică aliajul de aluminiu în creuzet, se închide capacul pliant al cuptorului și se introduce prin acesta termocuplul detașabil al pirometrului din stînga, în creuzet. Se aprinde gazul în compartimentul de topire și se încălzește treptat și uniform creuzetul pînă la fuziunea completă a metalului, evitînd supraîncălzirea nepermisă a aliajului topit (680–700°C pe cadranul pirometrului din stînga, în cazul aliajului de aluminiu folosit de noi). În acest moment masa fluidă a Al este apt pentru turnare, totodată temperatura tiparului din compartimentul de încălzire scăzînd la valorile indicate mai sus.

3. Se așază tiparul în talerul aparatului de turnare (talere mari, corespunzătoare dimensiunilor cilindrului), se scoate termocuplul din creuzet și se deschide capacul pliant, se apucă marginea creuzetului cu un clește special, se toarnă aliajul topit în pîlnia de turnare a tiparului, apoi se pune în funcție centrifuga în mod obișnuit. Centrifugarea se repetă de 2–3 ori, pentru a asigura solidificarea metalului sub o presiune continuă. Răcirea lentă a tiparului la temperatura camerei are ca scop obținerea unei microstructuri cristaline omogene și fine, îmbunătățind astfel proprietățile fizico-mecanice ale piesei turnate și evitînd o contracție exagerată (280). Tot în acest scop executăm și modificarea cu sodiu (NaCl) a structurii aliajului înainte de turnare. Astfel, se obțin turnături compacte, de bună calitate, cu suprafețe netede, cu o structură dendritică favorabilă.

La turnare am folosit un aliaj de aluminiu cuaternar de fabricație indigenă, avînd în compoziția sa Si 5%, Cu 1%, Mg 0,5%, în rest Al ($ATSi_5Cu_1$), cu calități corespunzătoare pentru a fi folosit în scopuri dentare, la care ne-am stabilit după cercetări clinice și tehnologice îndelungate, efectuate cu aliaje diferite.

După dezambalare obținem piesa turnată cu suprafețe netede, lucioase, fața mucozală reproducînd fidel detaliile cîmpului protetic, adaptîndu-se perfect pe modelul de lucru, nefiind necesare intervenții mecanice în acest scop. După îndepărtarea tijelor de turnare (prin secționare cu discuri carborund) se prelucrează și se lustruiește mecanic doar porțiu-

Scanned with OKEN Scanner

nea palatinală a feței orale a plăcii superioare (fig. nr. 94). Baza inferioară nu necesită nici o prelucrare sau lustruire mecanică (fig. nr. 95).

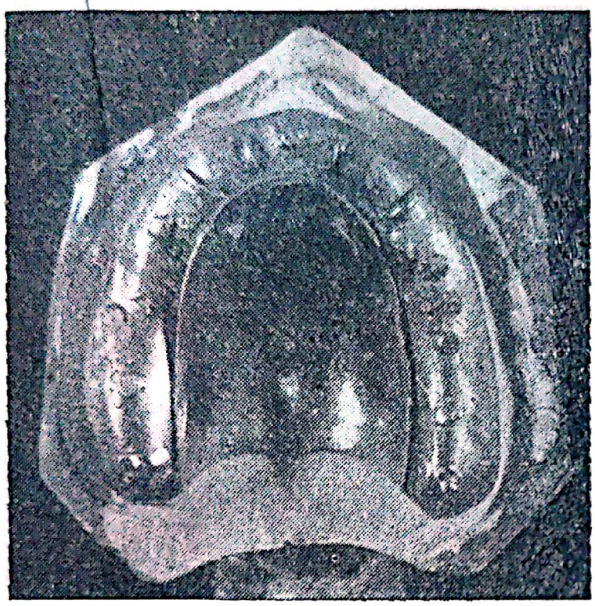

Fig. 94 — Bază de aluminiu superioară pe model, după îndepărtarea tijelor de turnare, cu porțiunea palatinală a feței orale prelucrată și lustruită mecanic.

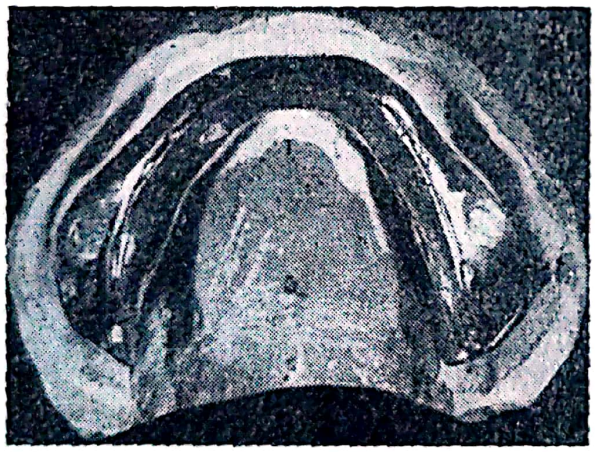

Fig. 95 — Bază de aluminiu inferioară pe model, după îndepărtarea tijelor de turnare.

6.5.4. Tratamente electrochimice și fizico-chimice de suprafață

Baza de aluminiu obținută poate fi supusă unor tratamente electrochimice și fizico-chimice de suprafață, ca: lustruire electrochimică, oxidare anodică (anodizare, eloxare, pasivare), colorare, compactizare (238, 239, 243, 327). Lustruirea electrochimică are ca scop netezirea fină a asperităților microscopice ale fețelor plăcii, constituind totodată o etapă pregătitoare în vederea anodizării. Aceasta din urmă are rolul de a întări pe cale electrochimică stratul de oxid de aluminiu existent pe suprafața aluminiului, el făcînd parte din grupul metalelor pasive. Astfel, prin anodizare se acoperă suprafețele plăcii cu un strat foarte fin și rezistent de oxid de aluminiu (Al_2O_3), care protejează aliajul față de coroziune, deși observațiile clinice, precum și cercetările noastre experimentale efectuate în acest domeniu, confirmă faptul că compoziția aliajului asigură o rezistență bună la coroziune în mediul bucal, chiar și fără eloxare.

Procesul electrochimic de oxidare anodică, care are loc în baia de eloxare, poate fi prezentat schematic în felul următor:

$$H_2O \rightleftharpoons H^+ + OH^-$$

$$4OH^- - 4e = 2H_2O + O_2$$

$$4Al + 3O_2 = 2Al_2O_3$$

(film protector format pe piesa de aluminiu, legată ca anod).

Stratul protector de oxid (obținut pe cale electrochimică) se poate colora definitiv, printr-un procedeu simplu, în roz (de diferite nuanțe), în cazurile care pretind un efect fizionomic mai perfect. Din punct de vedere practic, această colorare are importanță doar pe fața externă a plăcii protezei superioare, celelalte porțiuni ale bazei metalice fiind acoperite — în faza finală — cu acrilat.

Scanned with OKEN Scanner

După colorare se aplică un procedeu de compactizare (etanşare), care urmăreşte închiderea porilor stratului de oxid — datorită trecerii oxidului de aluminiu (Al_2O_3) în alumină hidratată ($Al_2O_3 \cdot H_2O$), care are volum mult mai mare — ridicîndu-i astfel duritatea şi fixînd totodată colorantul în acest strat.



Fig. 96 — Lustruirea electrochimică a bazei de aluminiu.

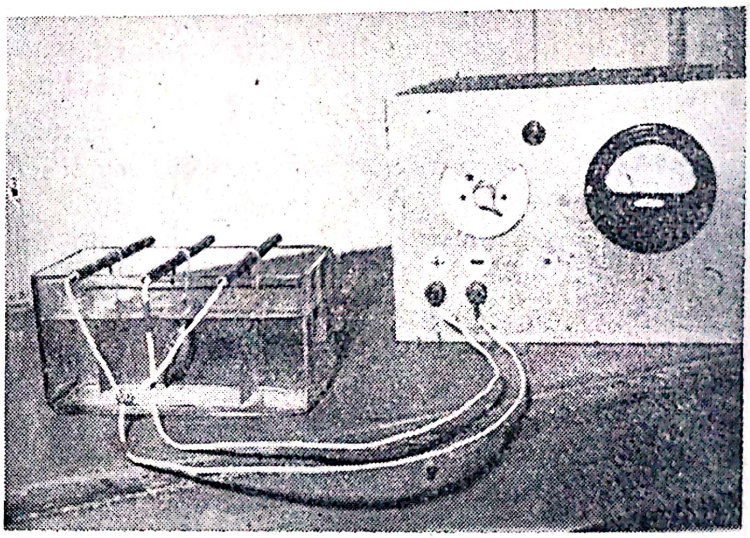

Fig. 97 — Oxidarea anodică (eloxarea) a bazei de aluminiu.

Pentru lustruire electrochimică şi anodizare am folosit procedeul BRYTAL, descris în literatura tehnică de specialitate (243, 327) şi aplicat cu succes în industrie, care dă rezultate bune şi este uşor aplicabil în condiţiile noastre.

Ca sursă de curent continuu am recurs la un redresor de seleniu — realizat de noi în scopul generării energiei electrice — care debitează o tensiune de 0—15 V şi o intensitate de 0—2,5 A (fig. nr. 96, 97), respectînd toate condiţiile de lucru prescrise în cadrul procedeului amintit (compoziţia şi temperatura electroliţilor, densitatea şi tensiunea curentului, durata tratamentului etc.).

Procedeul BRYTAL prevede următoarele compoziţii de băi electrolitice şi condiţii de lucru:

Scanned with OKEN Scanner

ETAPA I. LUSTRUIREA ELECTROCHIMICĂ (INTR-UN ELECTROLIT ALCALIN)

Compoziţia electrolitului şi condiţii de lucru	Limite	Optime
Carbonat de sodiu anhidru	15–20%	15%
Fosfat trisodic	2,5–7,5%	5%
Temperatură	75–85°C	80–82°C
Voltaj	7–16 V	9–12 V
Densitate de curent		2–3 A/cm²
Durata		5 min.

ETAPA A II-A. ANODIZARE (ELOXARE)

Compoziţia electrolitului şi condiţii de lucru	Limite	Optime
Bisulfat de sodiu	15–30%	20%
Temperatură	30–40°C	35°C
Voltaj	8–12 V	10 V
Densitate de curent		0,5 A/cm²
Durata	10–20 min.	15 min.

După o degresare completă (cu dizolvanţi organici), obiectul se imersează în soluţie I (de lustruire), curentul nefiind cuplat timp de 20 de secunde. După 5 minute de tratament piesa se scoate din baie şi se introduce în soluţia II (de anodizare), în care se menţine timp de 15 minute. La lustruire electrochimică baza de aluminiu a fost legată ca anod, iar pentru catod s-a folosit o placă de aluminiu (fig. nr. 96). La eloxare, baza de aluminiu (legată de anod) a fost plasată între două plăci de aluminiu (catod divizat) pentru a obţine un strat de oxid de o grosime uniformă pe ambele suprafeţe (fig. nr. 97).

Pentru colorare am utilizat un produs organic (AMARANT) netoxic, folosit în industria alimentară, cu aprobarea Ministerului Sănătăţii (226), imersînd baza eloxată timp de cîteva secunde în soluţia colorantă, la temperatura de 55–70°C, a cărei concentraţie variază în funcţie de nuanţă: 0,1–0,3 g/l pentru cele deschise; 1 g/l pentru nuanţe intermediare (fig. nr. 98).

Compactizarea am efectuat-o prin menţinerea plăcii după eloxare şi colorare în apă fierbinte la 95–100°C, timp de 20–30 minute. După fiecare etapă descrisă mai sus, piesa a fost bine spălată în apă rece, curgătoare.

Proba bazei metalice în cavitatea bucală — conform experienţei noas-

Scanned with OKEN Scanner

tre — nu este totdeauna necesară, putîndu-se omite, dacă ea se adaptează perfect pe modelul de lucru.

În continuare se pensulează cu un lac adeziv special toate suprafețele pe care se va presa acrilatul (porțiunea șeilor cu retențiile), după ce s-au creat asperități cu pietre montate pe aceste arii. În acest scop am folosit lacul *Tekta* (produs R.P.U.), care se arde pe suprafața metalică în poupinel electric, la o temperatură de 120°C, timp de 60 de minute. Procedeul aplicat are rolul de a preveni transparența metalului în zonele vizibile, oferind concomitent o aderență bună acrilatului față de metal (fig. nr. 99).



Fig. 98 — Colorarea bazei de aluminiu anodizate.

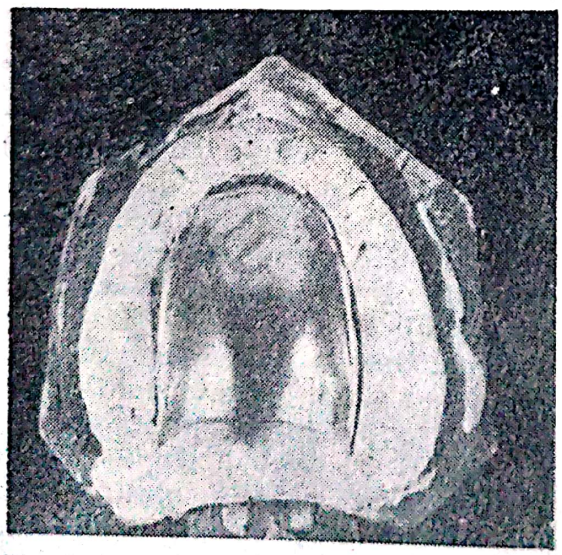

Fig. 99 — Lacul adeziv „Tekta" ars pe baza de aluminiu în zonele șeilor.

6.5.5. Confecționarea șablonului de ocluzie și a machetei protezei totale, prin folosirea bazei metalice definitive din aluminiu

Este cunoscut faptul că succesul unui tratament protetic, prin aplicarea unei proteze totale, depinde în mare măsură — pe lîngă factorii privind confecționarea bazei — și de exactitatea cu care se stabilește raportul dintre mandibulă și maxilar, relație centrică ce prezintă o deosebită importanță ca mijloc de apreciere a ocluziei centrice.

Multitudinea metodelor și procedeelor descrise în literatură, pentru determinarea relației optime intermaxilare, denotă faptul că exactitatea acestor operațiuni este discutabilă.

Unii autori (101, 193) au arătat că erorile comise atît de des în această fază clinică — cu urmări nefaste asupra succesului protezării — se datoresc în mare măsură unei construcții incorecte a bazei șablonului de ocluzie.

B. L. Faber (102) și *M. Kaán* (187) consideră că cele mai bune rezultate se obțin prin folosirea bazelor definitive ale protezelor și ca baze ale șabloanelor și machetelor, ele înde-

plinind perfect dezideratele legate de adaptare, nedeformabilitate şi stabilitate.

Cunoscînd valoarea reală a acestor afirmaţii, precum şi calităţile deosebite ale bazelor turnate din aliaj de aluminiu (adaptare excelentă, adeziune crescută, stabilitate dimensională, rezistenţă mecanică crescută, grosime minimă a plăcii, greutate specifică scăzută), aplicate de noi cu rezultate bune în confecţionarea protezelor totale, am iniţiat folosirea acestor baze metalice definitive în confecţionarea şabloanelor şi machetelor (69).

Astfel, după efectuarea tratamentelor de suprafaţă şi aplicarea lacului adeziv, trecem la confecţionarea şablonului de ocluzie pe baza metalică aşezată pe modelul de lucru.

Deoarece baza metalică respectă limitele trasate la nivelul convexităţilor maxime ale crestei alveolare, marginile funcţionale vor fi redate cu ceară conform adîncimii şi profilului

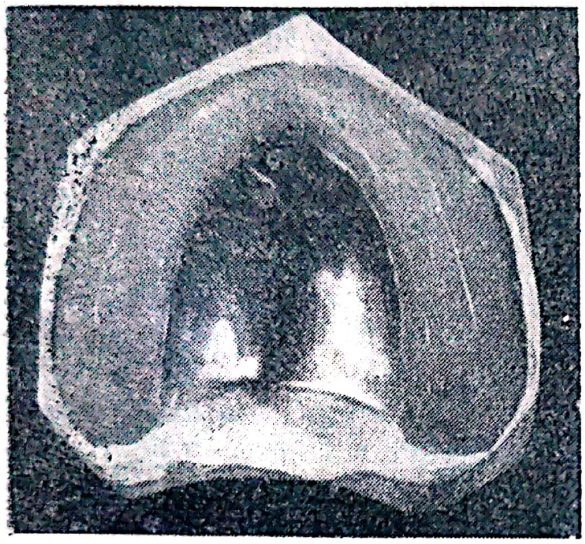

Fig. 100 — Bordura de ocluzie şi gingia artificială modelate în ceară pe baza de aluminiu (şablonul de ocluzie cu bază metalică).

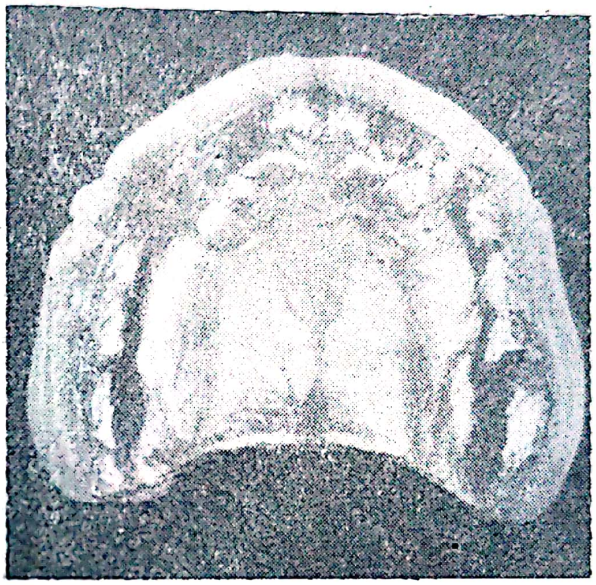

Fig. 101 — Faţa mucozală a şablonului cu bază de aluminiu, cu marginile funcţionale redate în ceară, după model.

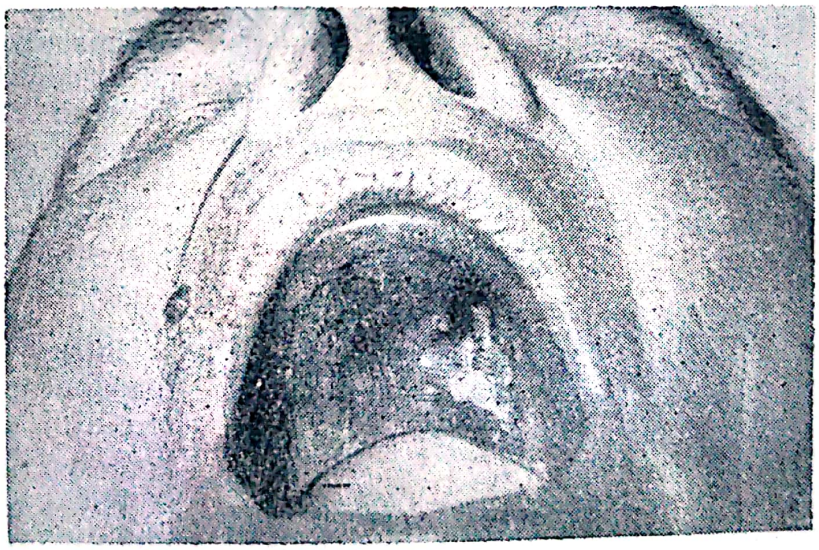

Fig. 102 — Şablonul superior cu bază de aluminiu, avînd o stabilitate perfectă pe cîmpul protetic în timpul determinării relaţiei intermaxilare.

Scanned with OKEN Scanner

fundurilor de sac vestibulare, respectiv linguale, modelînd totodată sumar gingia artificială precum și bordura de ocluzie, conform regulilor cunoscute (fig. 100, 101, 102).

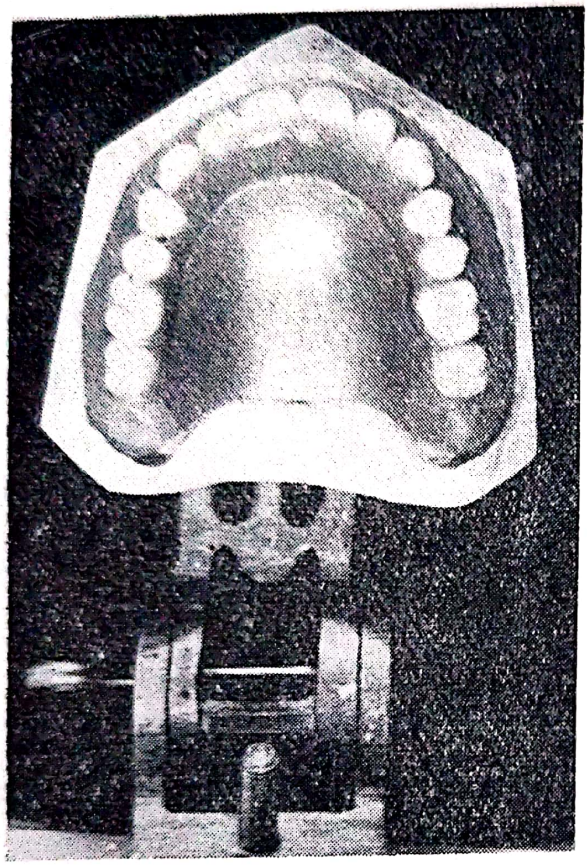

Fig. 103 — Dinții montați pe baza de aluminiu în locul bordurii de ceară (macheta cu bază metalică).

Se determină relația intermaxilară, se fixează modelele în ocluzor sau articulator și se montează dinții în bordura de ceară de pe baza metalică (fig. nr. 103).

După proba clinică a machetei cu bază metalică — cînd se pot efectua eventual unele modificări în montarea dinților — se execută modelarea definitivă a gingiei artificiale pe model, în vederea ambalării.

Folosirea bazelor metalice definitive turnate din aluminiu ca baze ale șabloanelor și machetelor, oferă următoarele avantaje:

1. Obținerea unor șabloane de ocluzie cu adaptare și stabilitate perfectă pe cîmpul protetic. Aceasta se asigură prin adeziunea excelentă a bazei de aluminiu (fiind o turnătură de precizie), precum și de marginile funcționale redate în ceară, conform fundurilor de sac ale modelului de lucru.

2. Satisfacerea deplină a deziderateloг legate de stabilitatea dimensională, nedeformabilitatea și grosimea redusă a bazei, precum și de nedeteriorarea modelului final, respectiv a mucoasei, în timpul diferitelor manipulări pe model sau pe cîmpul protetic.

3. Determinarea corectă a relației intermaxilare, excluzînd erorile ocluzo-articulare.

4. Machetele cu bază metalică asigură aceleași condiții optime de precizie în faza clinică a probei cu dinți.

5. Facilitarea asimilării psihice a protezei, datorită faptului că pacientului i se execută probele clinice cu aceeași bază definitivă, ceea ce va întări mult încrederea lui față de stabilitatea viitoarei piese protetice.

6.5.6. Combinarea bazei metalice cu acrilatul termopolimerizabil

Ultima fază de laborator a confecționării protezei ridică problema realizării unei joncțiuni cît mai perfecte a celor două materiale: baza metalică turnată din aluminiu și acrilatul termopolimerizabil.

Desigur, este deosebit de important ca cele două materiale (unul organic, altul anorganic) să fie unite sigur și durabil, de așa manieră încît legătura creată între ele practic să fie indestructibilă. În caz contrar, saliva, resturile alimentare, microorganismele etc., pot pătrunde

Scanned with OKEN Scanner

între cele două materiale, ducînd la colorarea, degradarea sau chiar desprinderea materialului acrilic de pe suprafaţa metalică. Sînt bine cunoscute în acest sens eşecurile neplăcute şi destul de frecvent întîlnite în practica confecţionării şi aplicării lucrărilor fixe semifizionomice.

Aşa după cum am arătat, noi am asigurat joncţiunea perfectă a celor două materiale, atît prin mijloace mecanice, cît şi prin cele chimice. Reţenţionarea mecanică a acrilatului prin crearea retenţiilor de diferite tipuri în zonele şeilor a fost întregită şi perfecţionată prin aplicarea şi arderea lacului special *(Tekta)* în aceste zone, care — pe lîngă rolul estetic de acoperire a metalului — a asigurat legătura chimică amintită între cele două materiale.

Deoarece considerăm că aplicarea lacului adeziv amintit are o misiune deosebită în asigurarea succesului, vom arăta în continuare mai detaliat avantajele oferite de acest material (308):

1. Creşte — conform cercetărilor efectuate de firma producătoare — de 20 de ori aderenţa acrilatului faţă de metal (din cauza polimerului acrilic, care se presară şi se arde pe suprafaţa stratului de lac, realizînd astfel o legătură chimică cu pasta de acrilat care se va presa pe el).

2. Stratul rezistent format prin ardere aderă atît de tare de metal, încît nu se desprinde nici la îndoirea acestuia.

3. Nu este influenţat nici de monomerul acrilatului, nici de apa în fierbere, încît rezistă perfect în timpul presării şi polimerizării.

4. Oferă rezistenţă la coroziune suprafeţei metalice acoperite.

5. Prin acoperirea părţilor metalice previne transparenţa metalului în zonele vizibile.

6. Culoarea de bază a lacului este cea a osului; cu adăugarea unor coloranţi prin amestecare putem obţine o nuanţă mai închisă, după dorinţă.

Avantajele arătate mai sus au fost confirmate pe deplin de experienţa noastră clinică de cîţiva ani în acest domeniu. În această perioadă nu am avut nici un caz care să fi infirmat eficienţa sistemului de retenţie folosit.

Pentru transformarea machetei cu dinţi în proteza definitivă, am folosit metoda obişnuită a ambalării inverse, care asigură o imobilizare perfectă a bazei metalice în tipar (fig. nr. 104). Fazele finale ale confecţionării protezei (izolarea tiparului, îndesarea acrilatului, polimerizarea, prelucrarea şi lustruirea părţilor acrilice) se execută în mod obişnuit. Marginile funcţionale acrilice, precum şi cea distală a bazei metalice superioare la nivelul zonei A, asigură o închidere marginală perfectă şi o stabilitate bună a protezei (fig. nr. 105, 106).

Ultima fază clinică o constituie aplicarea protezei în cavitatea bucală. Pacienţii primesc cu multă satisfacţie aceste proteze cu o valoare funcţională ridicată (fig. nr. 107).

6.5.7. Sinteza fazelor clinice şi tehnice în confecţionarea protezei totale cu bază metalică turnată din aluminiu

I. Examinarea pacientului şi elaborarea planului de tratament.

II. Pregătirea cîmpului protetic în vederea aplicării tratamentului protetic.

III. Luarea amprentei preliminare.

IV. Confecţionarea modelului preliminar şi a lingurii individuale.

V. Luarea amprentei finale.

Scanned with OKEN Scanner

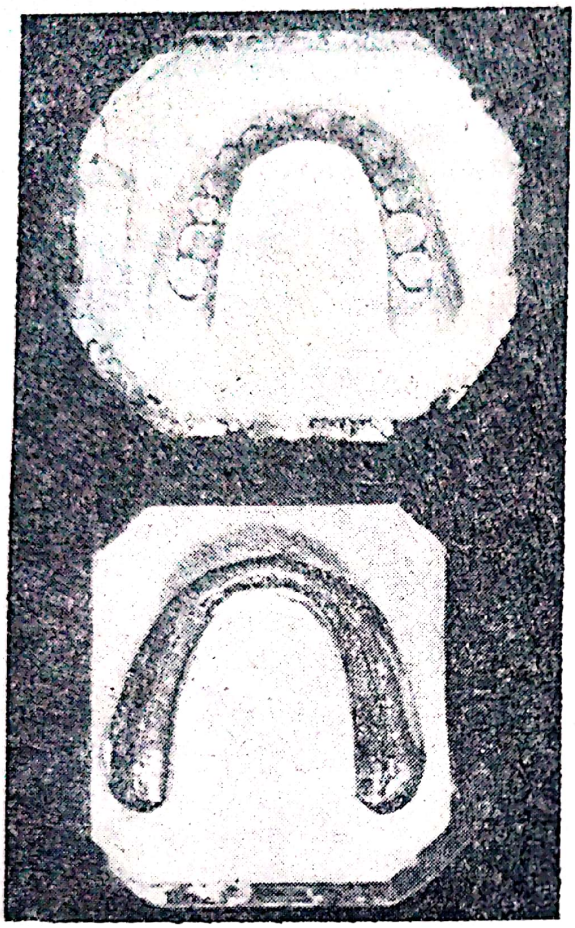

Fig. 104 — Tiparul obținut prin ambalarea inversă a machetei protezei totale superioare cu bază metalică din aluminiu.

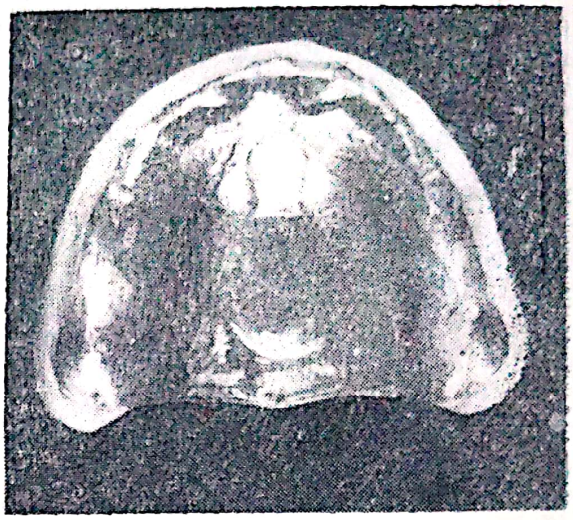

Fig. 105 — Proteză totală superioară finită, cu bază turnată din aluminiu (fața mucozală).

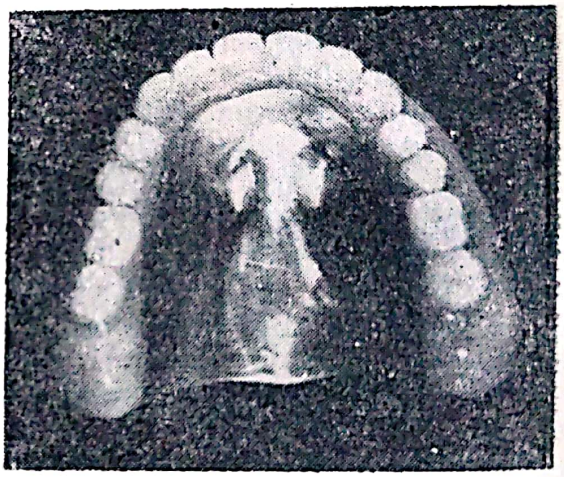

Fig. 106 — Proteză totală superioară finită cu bază turnată din aluminiu (fața orală).

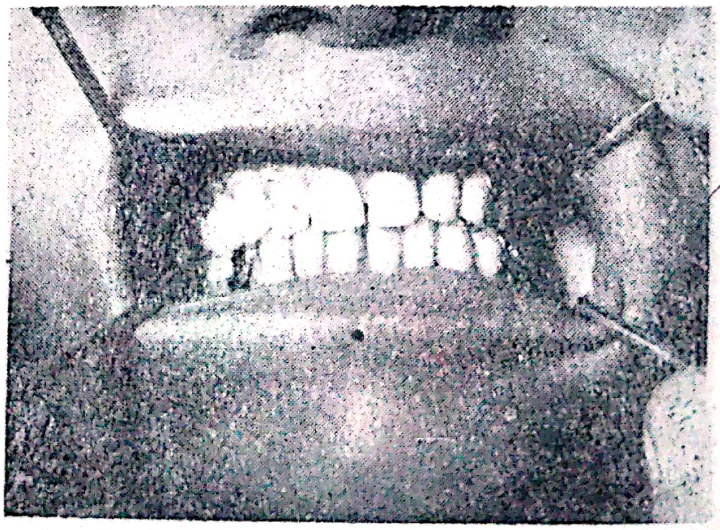

Fig. 107 — Proteză totală superioară cu bază de aluminiu aplicată în cavitatea bucală.

Scanned with OKEN Scanner

VI. Confecționarea modelului final (de lucru) și realizarea bazei de aluminiu pe acest model:

1. Folierea modelului
2. Gravarea zonei A (diferențiat)
3. Trasarea conturului bazei metalice
4. Confecționarea machetei bazei (din ceară calibrată)
5. Preambalarea și ambalarea machetei
6. Preîncălzirea și încălzirea tiparului
7. Topirea aliajului de Al și turnarea
8. Răcirea lentă a tiparului și dezambalarea
9. Finisarea piesei turnate
10. Tratamente electro- și fizico-chimice de suprafață:
   - lustruire electrochimică,
   - eloxare (anodizare),
   - colorare,
   - compactizare,
   - arderea unui lac adeziv pe baza metalică a șeilor.

VII. Confecționarea șablonului de ocluzie pe baza metalică

VIII. Determinarea relației optime intermaxilare

IX. Montarea dinților și modelarea machetei porțiunilor acrilice pe baza metalică

X. Proba clinică a machetei

XI. Transformarea machetei în proteză

XII. Aplicarea protezei în cavitatea bucală

6.6. Rezultatele, avantajele și dezavantajele metodei (71, 160)

1. Protezele totale cu bază metalică din aliaj de aluminiu, executate prin intermediul procedeului descris, s-au dovedit net superioare față de cele acrilice clasice, atît sub raportul funcționalității lor, cît și al toleranței biologice, reușind să înlăture majoritatea neajunsurilor bazelor acrilice.

Cu ocazia controalelor periodice efectuate, s-a putut constata o adaptare perfectă a pieselor protetice cu bază metalică, o retenție și o stabilitate foarte bună, aceasta datorîndu-se adeziunii crescute a bazelor din aluminiu, precum și închiderii periferice optime realizată prin marginile funcționale acrilice. Examinînd țesuturile subiacente protezelor nu au fost remarcate zone sensibile sau leziuni mucozale. Au primit cu multă satisfacție bazele metalice pacienții care au acuzat fracturi repetate ale protezelor acrilice în antecedente, precum și cei cu stomatopatii protetice, la care chiar și în cazurile prezenței unei hiperplazii papilare a mucoasei palatine, după cîteva luni de la protezare s-a constatat o reducere evidentă a acestor semne obiective. În majoritatea cazurilor, probele micologice efectuate au arătat o scădere a numărului coloniilor de *Candida albicans*.

2. Aliajul de aluminiu — prin avantajele multiple pe care le deține, printre care: rezistență mecanică crescută, conductibilitate termică bună, greutate specifică mică, rezistență la coroziune, toleranță optimă din partea țesuturilor bucale —, constituie un material de bază protetică

Scanned with OKEN Scanner

excelent și pentru cazurile clinice cu cîmpuri protetice reduse sau cu potențial retentiv slab, în situațiile de intoleranță față de rășina acrilică. Totodată este indicat și la pacienții purtători ai unei piese protetice care au suferit fracturi repetate în timpul funcționalității lor (subiecți cu mușchi masticatori puternici), la epileptici și psihopați (aceștia din urmă fiind feriți de accidente, implicit de aspirația protezei în timpul crizei, datorită adeziunii foarte bune a piesei protetice maxilare).

3. Procedeul folosirii bazelor metalice definitive turnate din aliaj de aluminiu, ca baze ale șabloanelor de ocluzie și ale machetelor, datorită stabilității lor foarte bune, asigură determinarea corectă a relației optime intermaxilare, excluzînd totodată posibilitatea apariției erorilor ocluzo-articulare.

Datorită faptului că îndeplinesc întrutotul calitățile de stabilitate dimensională, nedeformabilitate, nelezarea cîmpului protetic în timpul diferitelor manipulări, bazele metalice constituie piese valoroase de mare precizie în fazele clinice de o importanță majoră.

4. Studiile noastre metalografice privind aspectul suprafețelor unui mare număr de piese de probă din aluminiu turnat, expuse unei coroziuni experimentale (salivă artificială cu pH-uri diferite) nu au scos în evidență o degradare semnificativă, demonstrînd că aliajul de aluminiu indigen folosit pentru bazele protetice, datorită unor elemente din compoziția sa (Mg, Mn, Ti), precum și stratului de oxid format la exterior, rezistă practic la fenomenul coroziunii. Totuși, pentru a se întări această rezistență anticorosivă a stratului de oxid protector, se recomandă eloxarea bazelor de aluminiu urmată de compactizarea, în special în mediu alcalin, a acestui strat.

Rezultatele cercetărilor noastre efectuate *in vitro* sînt în concordanță cu observațiile clinice efectuate pe un număr de peste 50 de proteze totale, cu baze turnate din aliaj de aluminiu, eloxate sau neeloxate. Dealtfel, acest aliaj indigen pe care l-am studiat și aplicat în scop protetic, avînd în vedere și celelalte avantaje pe care le oferă (tehnologice și clinice), dovedește că el constituie un material excelent de bază protetică, care oferă multe satisfacții în terapia edentației totale.

5. Metoda aplicată de noi oferă perspective mari proteticii dentare, dînd posibilități de extindere acestui „metal al secolului XX" (91), în scop curativo-profilactic pentru edentația totală, aceasta datorîndu-se și ritmului impetuos al dezvoltării industriei autohtone de aluminiu, care ne pune la dispoziție o gamă largă de aliaje cu o compoziție din ce în ce mai variată.

6. Dezavantajele aplicării bazelor metalice se pot concretiza astfel:

a) tehnica de confecționare este mai complexă, necesitînd o tehnologie specială și materiale adecvate (ca și în cazul protezelor mobilizabile scheletate);

b) rebazarea cu același aliaj nu se poate efectua. O recondiționare efectuată cu rășină acrilică ar însemna o renunțare la majoritatea avantajelor oferite de baza metalică, pentru care motiv este mai indicată o reprotezare, care de obicei este tardivă, deoarece atrofia nu este atît de accentuată ca sub protezele totale acrilice.

Scanned with OKEN Scanner

6.7.
Metodă originală de realizare a protezei totale mandibulare cu bază metalică din aliaj de aluminiu automodelată marginal cu rășină acrilică termopolimerizată sau autopolimerizată
(160, 164)

Această metodă originală reprezintă o nouă orientare în terapia edentației totale mandibulare, asigurînd obținerea unor piese protetice rezistente, cu o stabilitate statică și dinamică foarte bună chiar și pe cîmpuri protetice mult atrofiate.

6.7.1.
Descrierea metodei

— Examinarea minuțioasă a cîmpului protetic edentat total mandibular și alegerea materialului de amprentare preliminară (fig. nr. 108).

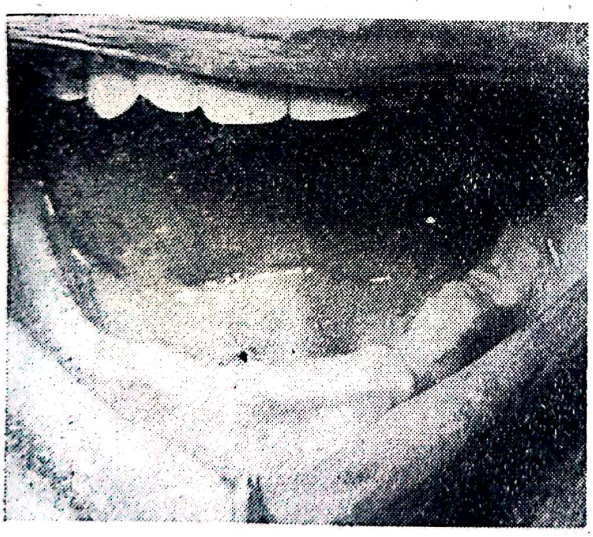

Fig. 108 — Aspectul cîmpului protetic edentat total mandibular.

— Amprentarea preliminară, turnarea modelului preliminar și executarea unei linguri individuale din acrilat autopolimerizabil, cu grosime marginală dirijată și extinsă în zonele anatomice permisibile, prevăzută la început cu un val de ocluzie din ceară (fig. nr. 109).

— După modelarea valului de ocluzie din ceară, în vederea creării spațiului necesar pentru mușchii buccinatori, orbicular al buzelor și pentru limbă și adaptarea clinică a lingurii individuale, se trece la determinarea relației intermaxilare.

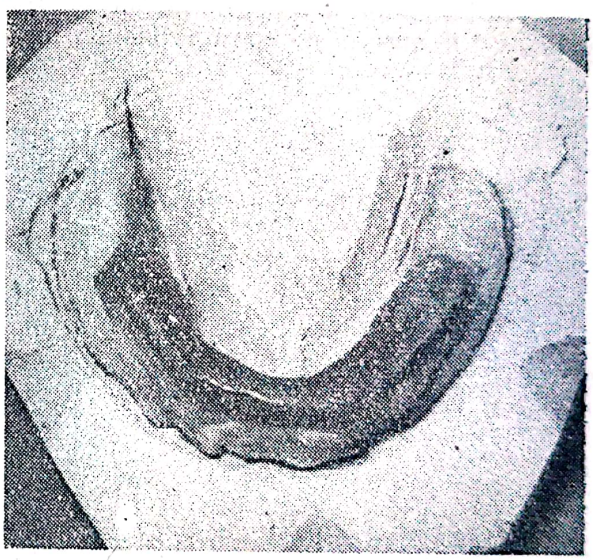

Fig. 109 — Lingura individuală cu val de ocluzie din ceară, modelat vestibular frontal și lateral, după stabilirea dimensiunii verticale fizice.

— Se transformă bordura din ceară, printr-o simplă ambalare, într-una acrilică, autopolimerizată (fig. nr. 110).

— Se face un ultim control în cavitatea bucală (fig. nr. 111) și se trece la amprentarea finală, atît cu gura deschisă cît și cu ea închisă, folosind testele fonetice descrise de *R. Devin* (80) și *J. Lejoyeux* (209), adecvate specificului limbii materne, pre-

Scanned with OKEN Scanner

cum și cele ale lui *Herbst*. Noi am utilizat un material de amprentare bucoplastic (cu priză întîrziată), obținînd o amprentă-machetă automodelată de către pacient, ce dă totodată indicații

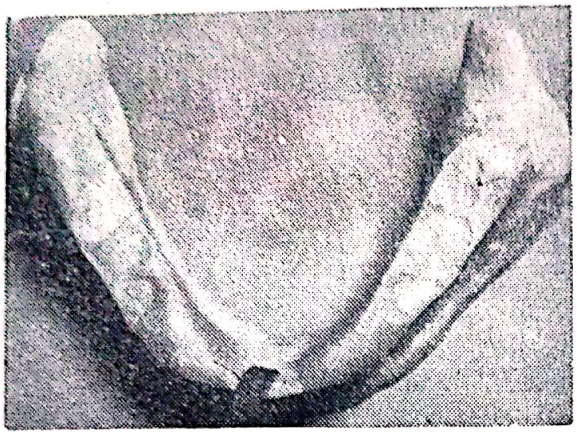

Fig. 110 — Lingura individuală cu val de ocluzie din acrilat autopolimerizabil, înainte de amprentarea finală.

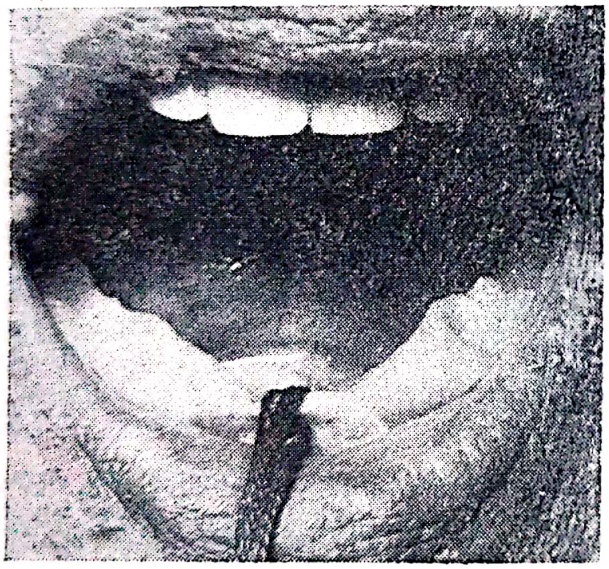

Fig. 111 — Aceeași port-amprentă acrilică după adaptarea ei în cavitatea bucală, înainte de amprentarea finală cu material bucoplastic.

asupra zonei „neutre" dintre cele două grupe de mușchi stabilizatori externi și interni.

– Se efectuează ambalarea amprentei-machete în vederea obținerii tiparului, pe a cărui porțiune pozitivă se va trasa cu creion chimic conturul viitoarei baze definitive din aluminiu. Totodată se vor anihila zonele retentive și se va trece la operațiunile cunoscute, în vederea obținerii unui duplicat (fig. nr. 112, 113, 114).

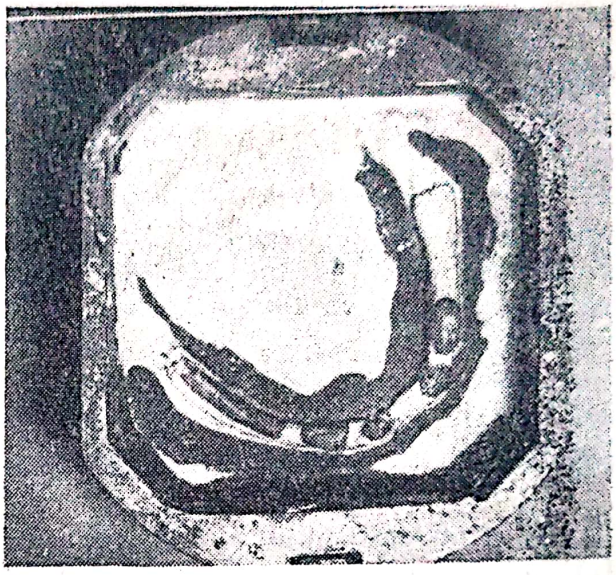

Fig. 112 — Anihilarea cu plastilină a zonelor retentive ale pozitivului tiparului, obținut după ambalarea amprentei-machete, în vederea duplicării lui.

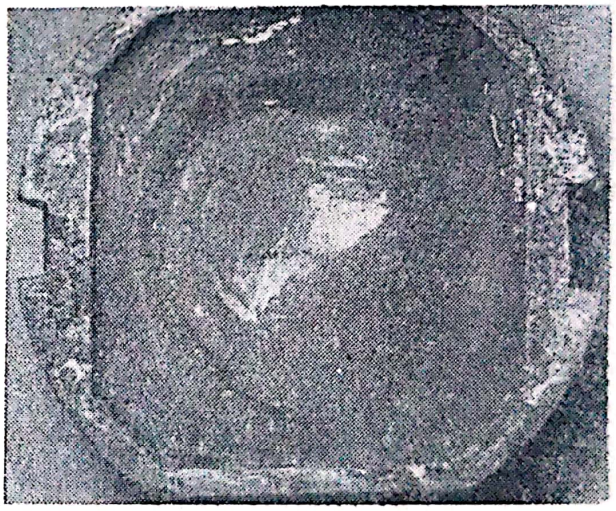

Fig. 113 — Imaginea negativă a zonei de sprijin a cîmpului protetic mandibular, obținută prin intermediul materialului duplicator tip agar-agar.

– Pe modelul duplicat se execută macheta din ceară calibrată a viitoarei baze metalice (fig. nr. 115), preambalarea și ambalarea (fig. nr. 116, 117), supunîndu-se în continuare ope-

Scanned with OKEN Scanner

raţiunilor tehnologice speciale de turnare (descrise în capitolul precedent) pînă la obţinerea bazei definitive din aluminiu (fig. nr. 118).

— Această bază — după îndepărtarea tijelor de turnare — este supusă procedeului electrochimic al eloxării şi apoi adaptată pe pozitivul tiparului din gips (fig. nr. 119). După aplicarea lacului adeziv (Tekta) (fig. nr. 120) se trece la tehnica de completare marginală în negativul tiparului, cu răşină acrilică termopolimerizabilă sau autopolimerizabilă, prelucrată special (175).

— Se controlează noua bază în cavitatea bucală (fig. nr. 121, 122) şi se execută fazele tehnice cunoscute (gipsarea în ocluzor sau articulator, montarea dinţilor etc.), pînă la obţinerea în final a piesei protetice (fig. nr. 123, 124, 125, 126, 127, 128, 129, 130).



Fig. 114 — Imaginea pozitivă a aceleiaşi zone de sprijin, din masă de ambalat Wirovest (duplicarea tiparului).

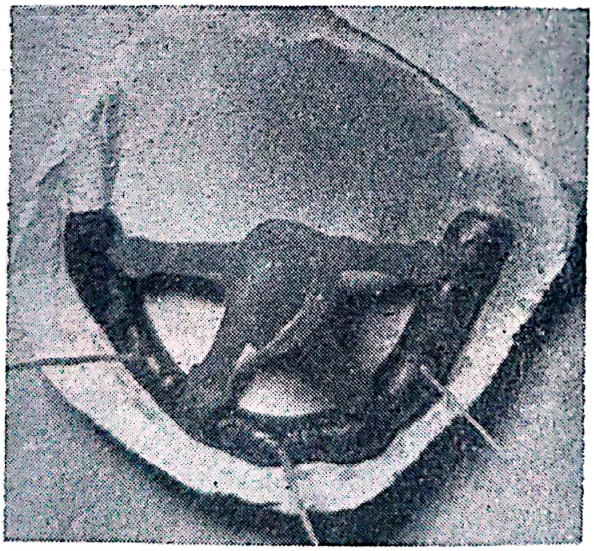

Fig. 115 — Macheta din ceară calibrată a viitoarei baze metalice, pe duplicatul eliberat din cuvetă, la care se remarcă retenţiile pentru acrilat şi tijele de turnare.

Fig. 116 — Faza de ambalare timpul I efectuată tot cu Wirovest.

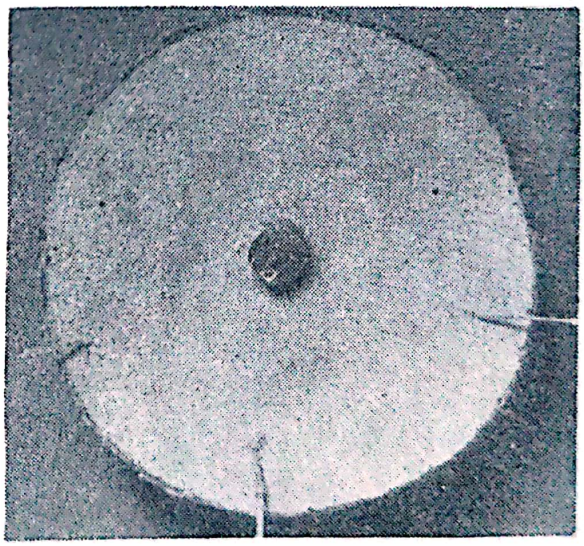

Fig. 117 — Faza de ambalare timpul II într-un cilindru metalic.

Scanned with OKEN Scanner

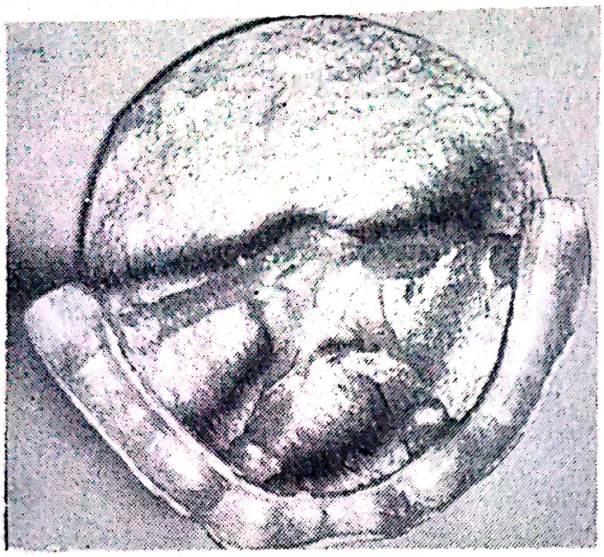

Fig. 118 — Ansamblul piesei turnate din aliaj de aluminiu.

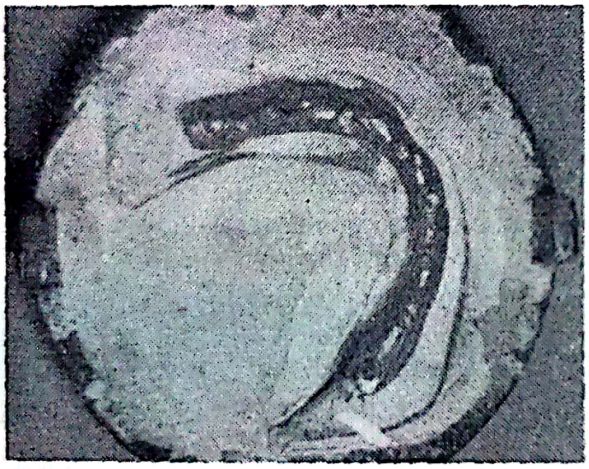

Fig. 119 — Baza din aluminiu, prelucrată şi adaptată pe pozitivul tiparului din gips.

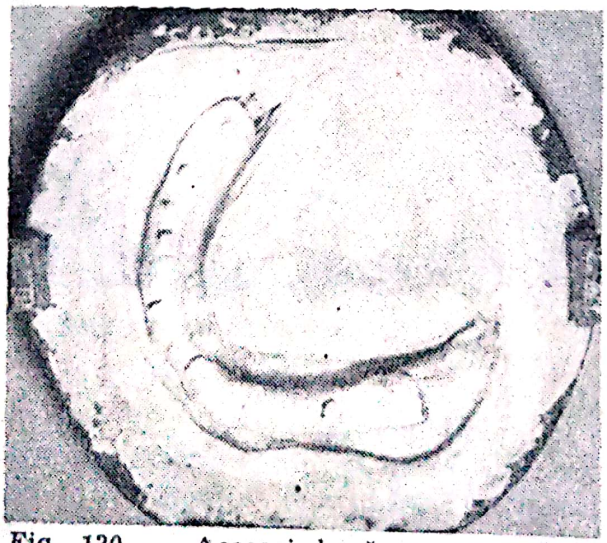

Fig. 120 — Aceeaşi bază metalică după arderea lacului Tekta pe suprafaţa ei cu retenţii.

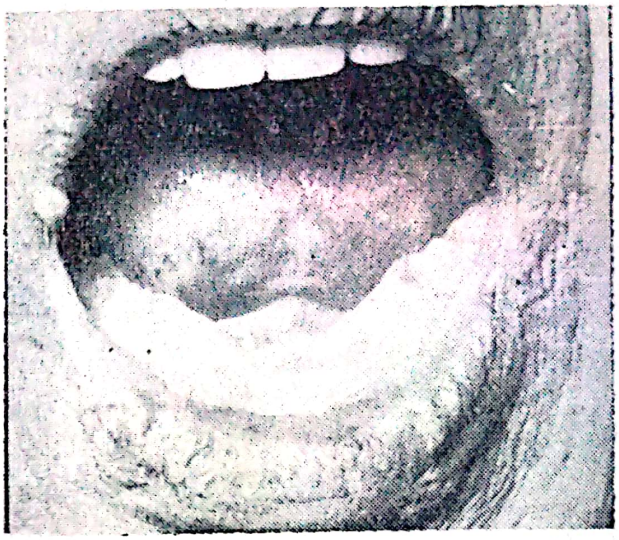

Fig. 121 — Baza metalică combinată cu răşină acrilică automodelată funcţional, avînd o menţinere foarte bună în cavitatea bucală.

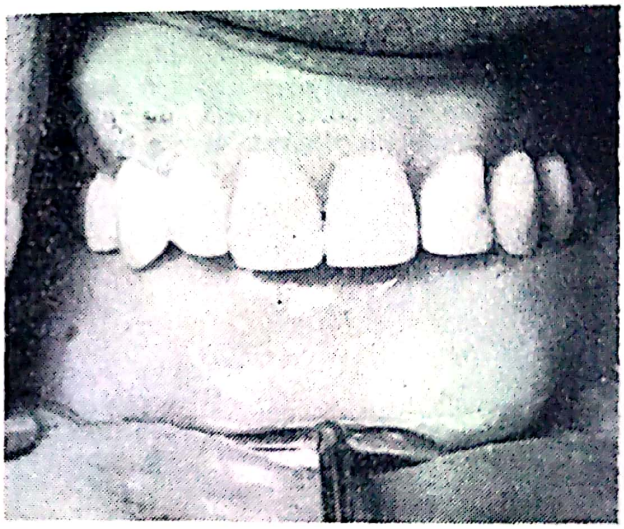

Fig. 122 — Aceeaşi bază în ocluzie centrică, privită frontal.

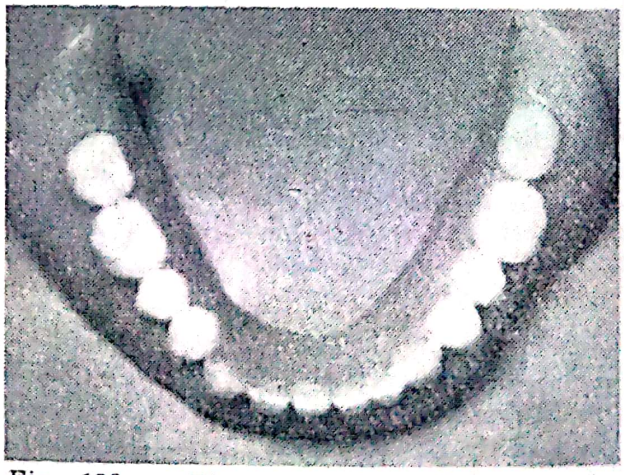

Fig. 123 — Piesa protetică finită, văzută ocluzal.

Scanned with OKEN Scanner

Fig. 124 — Proteza totală mandibulară finită, văzută pe faţa ei mucozală, remarcîndu-se cele două elemente combinate (metalic şi acrilic).

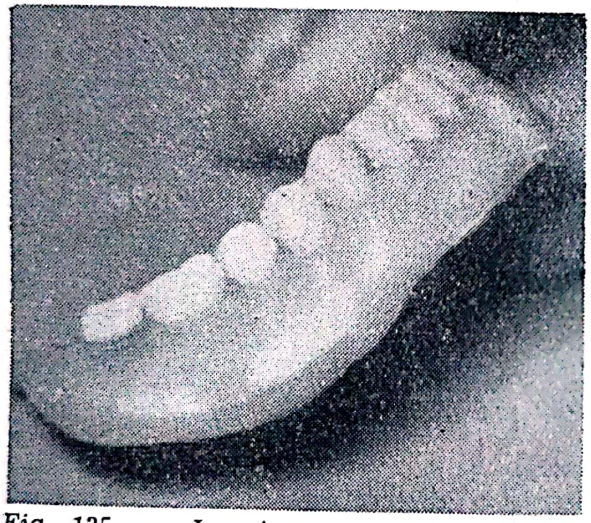

Fig. 125 — Imaginea „paturilor musculare" de pe suprafaţa lustruită a piesei protetice.

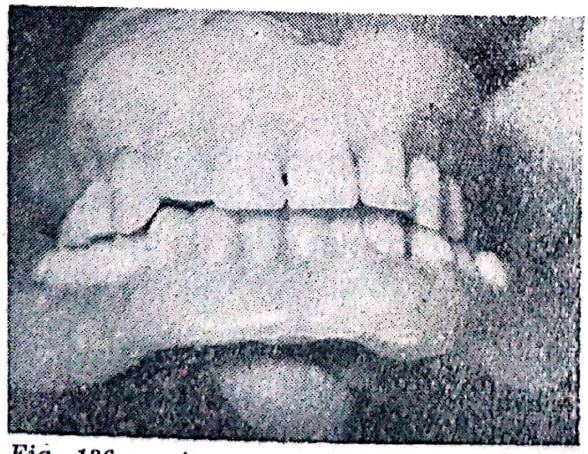

Fig. 126 — Angrenarea extraorală a dinţilor artificiali ai celor două proteze totale.

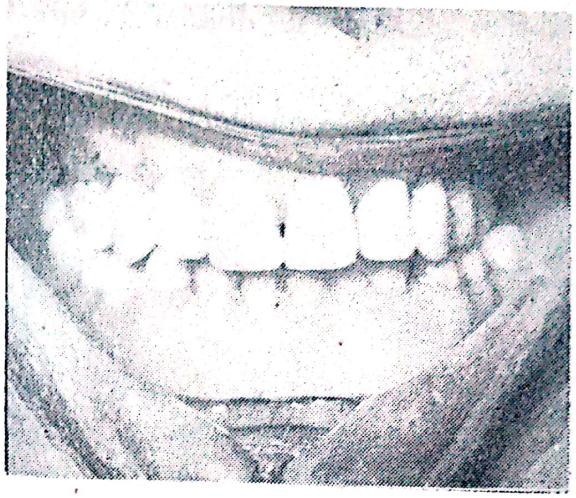

Fig. 127 — Angrenarea intraorală a dinţilor artificiali ai aceloraşi proteze.

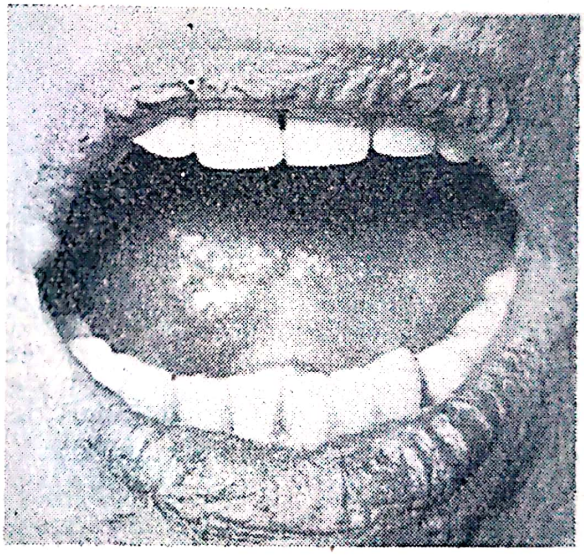

Fig. 128 — Proteza totală mandibulară inserată în cavitatea bucală, avînd o menţinere foarte bună.

6.7.2. Rezultatele obţinute

1. Procedeul nostru permite obţinerea unor proteze totale mandibulare, cu o bază metalică foarte fidel adaptată la nivelul zonei de sprijin a cîmpului protetic, asigurînd o sinergie excelentă.

2. Tehnica aplicată se încadrează în principiile fundamentale moderne, obţinîndu-se piese protetice cu o sta-

Scanned with OKEN Scanner

bilitate statică și dinamică foarte bună.

3. Extinderea bazei metalice prin acrilat, folosirea retenției musculare

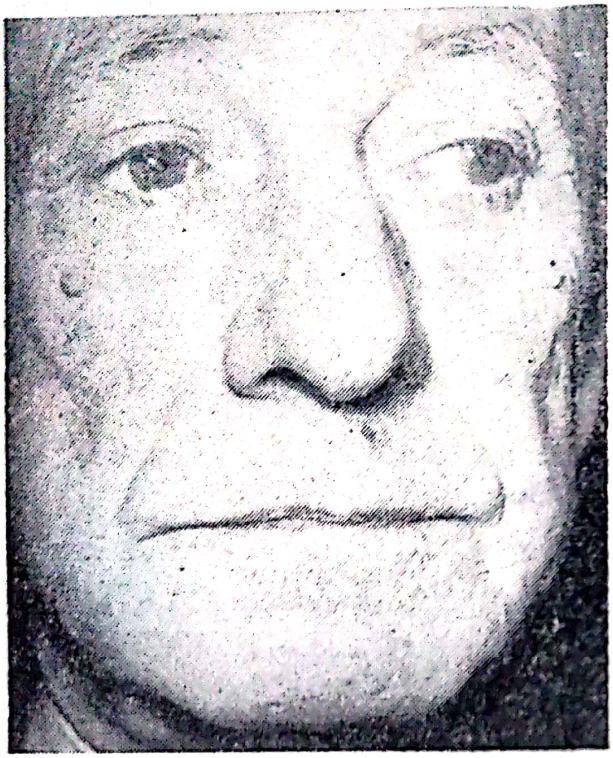

Fig. 129 — Fizionomia pacientului cu vechile proteze.

prin posibilitatea aplicării tehnicii de automodelare funcțională fonetică, montarea corectă a dinților artificiali, permit o funcționalitate optimă a acestor proteze, chiar și pe cîmpuri protetice nefavorabile protezării.

4. Avantajul protejării suportului muco-osos al cîmpului protetic este evident, permițînd, datorită capacității bazei metalice de a rezista la defor-

Fig. 130 — Fizionomia pacientului după reprotezare.

mări, o distribuire adecvată a presiunilor masticatorii asupra cîmpului protetic.

5. Protezele cu bază de aluminiu sînt bine tolerate de către pacienți.

6.8. Sinteza recapitulativă a principalelor avantaje ale bazelor protezelor totale mandibulare acrilice și metalice din aliaj de aluminiu, automodelate funcțional

Conform experienței noastre în domeniul terapiei protetice biofuncționale a edentației totale mandibulare, folosind tehnici de amprentare fonetică în vederea obținerii unor baze definitive acrilice sau din aliaj de aluminiu automodelate funcțional, considerăm că față de metoda clasică ele sînt superioare, deținînd multiple avantaje, printre care cele mai semnificative le vom enumera în cele ce urmează.

Scanned with OKEN Scanner

1. Menţinere şi stabilitate optimă chiar şi în prezenţa unor cîmpuri protetice precare, datorită eficienţei tehnicilor fonetice de amprentare finală ce permit:

a) Valorificarea musculaturii stabilizatoare linguo-oro-faciale, ale cărei „paturi" vor fi imprimate pe suprafaţa lustruită a viitoarei proteze, asigurîndu-se totodată o extindere corespunzătoare a bazei automodelate, conform situaţiei specifice individuale, oferind o succiune constantă a piesei protetice.

b) Înregistrarea marginală a formaţiunilor activ mobile ale cîmpului protetic, imprimîndu-se totodată anumite detalii de finețe legate de articulările fonetice ale limbii, în timpul efectuării testelor de către pacient.

2. Atît bazele definitive acrilice automodelate, cît şi cele metalice din aluminiu exclud o parte din erorile ocluzo-articulare, datorită faptului că ele sînt stabile, servind şi ca baze ale şabloanelor de ocluzie şi ale machetelor cu dinţi, oferind astfel posibilitatea unei mai corecte determinări a relaţiei intermaxilare decît în cazurile bazelor provizorii, precum şi o facilitare a probelor clinice.

3. Bazele definitive din aluminiu automodelate marginal cu răşină acrilică autopolimerizabilă, prelucrată în condiţii speciale, sînt mult mai fidele sub raportul sinergiei cu cîmpurile protetice, faţă de cele acrilice termopolimerizate, iar extinderea lor în zonele anatomice permisibile contribuie mult la îmbunătăţirea stabilităţii dinamice a pieselor protetice.

4. Posibilitatea plasării mai corecte a dinţilor artificiali, în funcţie de forţele exercitate de cele două grupe musculare stabilizatoare ale piesei protetice: extern (buccinatorii şi orbicularul buzelor) şi intern (muşchii limbii).

5. Asimilarea psiho-corticală este mai rapidă la protezele cu baze automodelate şi este evidentă încă la amprentarea finală fonetică, în timpul determinării relaţiei optime intermaxilare, la proba cu dinţi, datorită instalării unui echilibru psihic (de încredere) a pacientului faţă de eficacitatea intervenţiei terapeutice.

6. Procedeele de executare a protezelor totale mandibulare cu baze automodelate nemetalice sau metalice sînt superioare faţă de cele clasice, ele aducîndu-şi aportul la dezvoltarea unei terapii protetice biofuncţionale.

Scanned with OKEN Scanner

7.

Proteza totală imediată

7.1.

Scurt istoric

Deşi protezarea totală imediată a apărut de mai bine de un secol, ca o consecinţă legată de inconvenientele executării tardive a unei piese protetice mobile, după vindecarea plăgilor postextracţionale, ea este apreciată în zilele noastre ca o metodă ce se încadrează în noua concepţie de orientare biofuncţională a terapiei edentaţiei totale.

Aceasta se datoreşte în mare măsură multiplelor avantaje ce le deţine, ca urmare a perfecţionării tehnicilor şi materialelor de amprentare, constituind unul dintre exemplele cele mai concrete ale evoluţiei proteticii dentare.

Întrucît în lunga perioadă de trecere de la practicismul îngust, empiric, la rezolvarea ştiinţifică modernă a refacerii funcţiilor esenţiale ale aparatului dento-maxilar, perturbate prin pierderea dinţilor, s-au ivit variate procedee şi metode de protezare imediată, aceasta a creat o confuzie privind terminologia referitoare la prezenta problemă, apărînd diferite denumiri, ca de exemplu: proteză de tranziţie, proteză directă, de aşteptare, imediată — ultimul termen provenind de la cuvîntul latin „imediatus", ceea ce înseamnă direct, imediat — (263).

În accepţiunea actuală, proteza totală imediată este o piesă protetică mobilă, confecţionată înaintea extracţiei dinţilor restanţi şi inserată în cavitatea bucală după îndepărtarea acestora, urmată sau nu — în funcţie de cazul clinic — de o intervenţie chirurgicală, de obicei de tipul alveoloplastiei modelante, fără a aştepta procesul de vindecare a plăgilor postextracţionale.

Ideea protezării totale imediate au avut-o *Atkinson* şi *Wetherlee* în cea de a doua jumătate a secolului al XIX-lea, executînd pentru prima oară o asemenea piesă protetică pe baza unei amprente luate după extracţia ultimilor dinţi restanţi.

La un scurt interval de timp, *Roberts* şi *Rodriguez* au creat un nou procedeu, prin care, folosind repere preextracţionale cu amprentarea înaintea extracţiilor, au efectuat faze asemănătoare protezei totale, păstrînd dinţii restanţi pînă în ultima etapă, cînd, imediat după înlăturarea lor, au aplicat aparatul protetic în cavitatea bucală (115).

Ambele metode au fost prezentate în anul 1860, cu ocazia unui congres

Scanned with OKEN Scanner

la Philadelphia, suscitînd ample discuții, care mai tîrziu au fost, majoritatea, în favoarea metodei lui *Rodriguez*.

Din cauza lipsei unui material adecvat pentru executarea bazelor acestor genuri de proteze, fiind la dispoziție numai vulcanita, aplicarea lor pe un cîmp protetic sîngerînd dezavantaja mult terenul biologic, apărînd frecvente fenomene inflamatorii. Acestea se datorau însăși compoziției cauciucului vulcanizat (prezența unor elemente iritante ca de exemplu sulful), iar pe de altă parte structurii lui poroase, permițînd reținerea în cantitate mare a mediului salivar și a unor lichide ingerate, alături de resturi alimentare, oferind condiții de viață favorabile dezvoltării unor germeni din cavitatea bucală.

Pe de altă parte, înșiși blastoporii din interiorul bazelor protetice de cauciuc constituiau locuri prielnice proceselor de descompunere, favorizînd acțiunea iritantă a toxinelor microbiene, contribuind, totodată, la degradarea rapidă a pieselor protetice, toate acestea avînd în ultimă instanță o acțiune nefastă asupra mucoasei cîmpului protetic.

Pentru cele arătate mai sus, o perioadă lungă de timp protezarea totală imediată a fost abandonată, căutîndu-se o altă orientare în găsirea unui material mai corespunzător, pentru ca în anul 1926 *Schröder*, *Winter*, *Lifton* să efectueze proteze imediate mandibulare turnate din vitalium, material care nu s-a bucurat de o extindere în practică (autori citați de 71).

Odată cu apariția și dezvoltarea compușilor macromoleculari acrilici (începînd cu anul 1935 și pînă în prezent), protezarea totală imediată devine din ce în ce mai cunoscută, în Europa cîștigînd mulți adepți în rîndul specialiștilor.

În epoca contemporană ea este foarte mult apreciată, atît sub raportul avantajelor protetice, cît și al celor psiho-sociale, de către eminenți stomatologi ca: *Fr. Ackermann* (2), *M. S. Meyers* (224), *L. A. Body* (19), *R. W. Bruce* (30), *F. C. Hughes* (135), *K. Johnson* (186), *Häupl*, *Reichenbach*, *Hromatka* (citați de 257), *I. Kemény* (143).

La noi în țară, în anul 1956, prof. *V. Popescu* (248), la cea de a II-a Conferință Națională de stomatologie, a stabilit indicațiile în tehnica protezării imediate, iar prof. *E. Costa* a enunțat în ce constau criteriile ce trebuie cunoscute în cadrul transformării edentației parțiale într-una totală (58).

Cu toate acestea, încă nu putem afirma că metoda se aplică pe scară largă în practica proteticii dentare, din două motive. Primul constă în întîmpinarea unor dificultăți din partea unor pacienți care nu vor „să se despartă de ultimii dinți restanți" (deși situația clinică nefavorabilă unei protezări parțiale ar dăuna foarte mult cîmpului protetic) și considerînd chiar o greșeală de a se trece la protezarea totală imediată.

Cel de al doilea motiv pe care trebuie să-l recunoaștem este faptul că, din păcate, încă mai sînt specialiști care nu cunosc în suficientă măsură indicațiile, contraindicațiile și multiplele avantaje ce le deține protezarea totală imediată, pentru care considerent nu practică această metodă, sau, în cazul aplicării ei sporadice, nu obțin rezultate corespunzătoare din cauza subestimării exigenței intricării etapelor clinice protetice, tehnice și a celei chirurgicale.

Scanned with OKEN Scanner

7.2.
Avantajele protezării totale imediate

Sînt multiple, atît sub raport curativ cît şi profilactic, ele putîndu-se sintetiza astfel:

1. Suprimarea stării de edentaţie totală şi a consecinţelor ei negative, în favoarea unei asimilări optime psiho-corticale.

2. Vindecarea rapidă şi fără complicaţii a plăgilor postextracţionale.

3. Împiedicarea instalării unei atrofii neuniforme a crestei alveolare şi favorizarea formării unui cîmp protetic „modelat" de către însăşi piesa protetică imediată.

4. Restabilirea imediată a funcţiilor esenţiale ale aparatului dento-maxilar.

5. Evitarea complicării dezechilibrului ocluzo-articular cu descentrarea relaţiei intermaxilare şi a apariţiei sindromului disfuncţiei mandibulei.

6. Avantajul psiho-social.

7.2.1.
Suprimarea etapei de edentaţie totală şi a consecinţelor ei negative, în favoarea unei asimilări optime psiho-corticale

Prin evitarea completă a perioadei de edentaţie totală şi în special a modificărilor patologice ce survin, inerente pierderii tuturor unităţilor odonto-parodontale, valoarea profilactică a protezei mobile imediate este evidentă, neuitînd faptul că se suprimă etapa incomodă a rămînerii timp îndelungat într-o stare de „mutilare fizionomică" pînă la protezare, după concepţia veche, clasică.

Este cunoscut din fiziologie faptul că dinţii, parodonţiul, mucoasa bucală şi muşchii regiunii buco-maxilo-faciale constituie un vast cîmp receptor şi totodată o puternică zonă reflexogenă, atît pentru tractul digestiv cît şi pentru sistemul nervos central.

Luînd doar în considerare faptul că un singur dinte are aproximativ 10 000 000 de receptori, nemaivorbind de totalitatea stimulilor ce survin de la nivelul parodonţiului, muşchilor şi implicit fenomenele de tracţiune-presiune transmise oaselor maxilare prin intermediul pereţilor alveolari, este uşor de înţeles că păstrarea reflexelor proprioceptive de către proteza imediată, executată pe baza reperelor preextracţionale, va evita declanşarea unui dezechilibru cortical la unii pacienţi. Este vorba, îndeosebi, de indivizii ale căror procese nervoase au tendinţa de a deveni inerte, cu o mobilitate sub medie după *E. Costa* (60, 63).

În contextul menţionat, al unei concepţii dialectice, dinamice, în cadrul căreia suferinţa cavităţii bucale trebuie privită în ansamblul întregului organism, se adevereşte afirmaţia că „nu afecţiunea omului, ci omul cu afecţiunea respectivă trebuie tratat", încît protezarea totală imediată, ţinînd cont şi de starea psiho-corticală, are un caracter profund uman, contribuind prin refacerea rapidă a funcţiilor esenţiale ale aparatului dento-maxilar — fără intervenţia unei perioade de „aşteptare" —, la o integrare corticală, subcorticală şi umorală, fără dificultăţi.

7.2.2.
Vindecarea rapidă şi fără complicaţii a plăgilor postextracţionale

Datorită efectului stimulator al protezei totale imediate, plăgile postextracţionale se vindecă într-un timp

Scanned with OKEN Scanner

mai scurt, fapt constatat de mulţi autori, procesul de cicatrizare efectuîndu-se uniform.

Pe de altă parte, însăşi piesa protetică va constitui pentru plaga sîngerîndă un foarte bun „tampon de protecţie" împotriva infecţiilor secundare cauzate de către flora microbiană ambiantă şi îndeosebi de acţiunea levurilor de tipul *Candida albicans*, încît aproape niciodată nu se produc complicaţii septice de tipul alveolitelor.

Tot datorită rolului protector, nu vor apare hemoragiile postextracţionale, oferind condiţii favorabile corectei formări a cheagului sanguin, deosebit de important în procesul de cicatrizare rapidă (86, 287).

Referitor la durerile cauzate de intervenţia chirurgicală, ele sînt minime, fiind tolerate cu multă uşurinţă de către pacienţi.

7.2.3. Împiedicarea instalării unei atrofii neuniforme a crestei alveolare şi favorizarea formării unui cîmp protetic „modelat" de către însăşi piesa protetică imediată

Metoda protezării totale imediate prezintă avantaje deosebite sub raportul toleranţei biologice, cît şi în privinţa stimulării mecano-protetice, atît a ţesuturilor moi, cît şi a celor dure ale cîmpului protetic. În acest context, autori ca: *I. Anderson* (7), *Wallace D. Loo* (323), *C. O. Bennett* (15), *M. Waltz* (324), *M. Dorier* (86) atrag atenţia asupra bunei adaptări a mucoasei subprotetice, în sensul tendinţei de uniformizare a grosimii ei şi a rezilienţei, iar sub raportul ritmului procesului de atrofiere a substratului osos, el este mai lent şi uniform, ca urmare a organizării unor travee osoase rezistente, puse în evidenţă histologic cît şi prin intermediul radioizotopilor.

Bineînţeles, această interrelaţie între stimulii funcţionali şi modul de conformare a crestei alveolare este evident favorabilă, în situaţia în care proteza totală imediată corespunde întrutotul cerinţelor mecanice şi biologice. Pentru a se ajunge la această performanţă este necesară o exigenţă deosebită în ceea ce priveşte corectitudinea executării fazelor clinice, tehnice şi tehnologice, asigurînd pe prim plan o sinergie între faţa mucozală a piesei protetice şi cîmpul protetic, precum şi prezenţa unei arcade dentare artificiale echilibrate din punct de vedere al ocluziei şi articulării, relieful ocluzal fiind în concordanţă cu stereotipul propriu de masticaţie al pacientului.

Din cele expuse mai sus reiese că efectuarea unei proteze totale imediate nu trebuie să reprezinte numai un act pur mecanic de realizare manuală, ci ea trebuie să fie rodul unei concepţii biologice.

În acest sens, avînd în vedere că însăşi protezarea totală imediată întruchipează, aşa după cum am mai amintit, îmbinarea proteticii cu chirurgia, de o deosebită importanţă, după cum subliniază *J. Lejoyeux* (209), este în special felul cum se execută intervenţia chirurgicală (extracţii multiple însoţite sau nu de alveoloplastie), care întotdeauna trebuie să decurgă în spirit conservativ, fără pierdere mare de substanţă osoasă, păstrîndu-se peretele palatinal al limbusului alveolar, atît de important pentru regenerarea osoasă.

În ultima instanţă dorim să mai amintim că datorită menţinerii cres-

Scanned with OKEN Scanner

tei alveolare, nici direcția liniei interalveolare nu va devia mult față de planul ocluzal, încît după autorii maghiari *I. Kemény* (193) și *M. Kaán* (187) faptul că proteza totală imediată nu ridică probleme deosebite în montarea dinților artificiali, constituie un avantaj în plus față de protezarea totală clasică tardivă.

H. Seeling (287) a constatat că și în situația în care transformarea edentației parțiale într-una totală a fost efectuată din cauza prezenței unei parodontopatii marginale cronice degenerative (parodontoză), în urma căreia resorbția osoasă este mult mai accentuată, protezarea imediată creează un suport muco-osos mai favorabil față de cel obținut în cazul protezării totale tardive.

7.2.4. Restabilirea imediată a funcțiilor esențiale ale aparatului dento-maxilar

Spre deosebire de protezarea totală tardivă, la care reducerea funcțiilor esențiale ale aparatului dento-maxilar se produce treptat, în cazul celei imediate, restabilirea este rapidă, decurgînd fără dificultăți.

Satisfacțiile oferite sub raport fizionomic prin reproducerea favorabilă a culorii, formei, dimensiunii și poziției dinților artificiali frontali, conform situației individuale a cazului clinic, implică și un avantaj de ordin psihic, în sensul că trecerea de la dinții naturali restanți la arcada dentară acrilică sau de porțelan se face ușor, pacientul nerămînînd deloc edentat total (209, 289).

Pe de altă parte, de cele mai multe ori datorită dinților restanți, a plenitudinii buzelor prin menținerea tonusului mușchiului orbicular și a nemodificării dimensiunii verticale de ocluzie, aspectul natural facial este păstrat, putîndu-se prin protezarea totală imediată respecta cu o maximă precizie toate cele menționate mai sus, în cadrul raportului fiziologic intermaxilar.

Această posibilitate de reproducere a fizionomiei neschimbate a pacientului prin piesa protetică mobilă imediată, executată cu repere preextracționale, va contribui în ultimă instanță și la prevenirea unor tulburări de comportament sau chiar de personalitate la unii pacienți cu o dinamică corticală mai puțin echilibrată, ceea ce nu se poate realiza prin metoda convențională (250).

Prin protezarea totală imediată, redobîndirea, fără etape, a aspectului fizionomic se efectuează în aceleași condiții optime cu restabilirea funcției fonetice, asigurîndu-se prin montarea dinților artificiali frontali în poziție similară cu a celor naturali, articularea fonetică pe care pacientul a avut-o timp mai îndelungat.

Referitor la funcția masticatorie, majoritatea autorilor sînt de acord că prin intermediul protezei totale imediate eficacitatea masticatorie poate fi readusă la 90% din valoarea ei la dentați într-un timp scurt. Aceasta se datorește menținerii tonusului muscular și a funcționalității optime a piesei protetice, în mare măsură ca urmare a sinergiei bazei protezei față de cîmpul protetic, a prezenței arcadei dentare artificiale corespunzătoare stereotipului de masticație, a caracteristicilor individuale morfologice și de poziție ale dinților, precum și a vindecării accelerate și dirijate a plăgilor postextracționale sub influența modelatoare a însăși protezei (86, 124).

Scanned with OKEN Scanner

7.2.5. Evitarea complicării dezechilibrului ocluzo-articular cu descentrarea relației intermaxilare și apariția sindromului disfuncției mandibulare

Metoda protezării totale imediate constituie un avantaj și din punct de vedere al evitării complicării dezechilibrului ocluzo-articular, prezent la edentatul parțial. Aceasta, în sensul apariției modificărilor patologice la nivelul articulațiilor temporo-mandibulare, a transformărilor de ordin histologic și fiziologic ale mușchilor ridicători și coborîtori ai mandibulei, cu repercusiuni asupra dimensiunii verticale fizice a etajului inferior al feței și instalarea unei progenii, precum și a unor reflexe anormale de obișnuință (parapraxii), survenite în complexul mișcărilor mandibulare (17, 88).

Proteza imediată în momentul de față reprezintă singura posibilitate de reproducere fidelă a dimensiunii verticale și a ocluziei centrice (sau dacă este cazul a celei centrale), fără a fi necesară aplicarea procedeelor ajutătoare funcționale (de deglutiție, fonație), atunci cînd dinții încă prezenți pe arcadă au antagoniști.

Referitor la păstrarea îndelungată a dimensiunii verticale fizice, trebuie să subliniem că ea este asigurată numai de către unități ocluzale alcătuite din dinți laterali. Dacă aceștia s-au pierdut, se continuă, temporar, menținerea valorii zonei de influență protetică a etajului inferior al feței de către dinții frontali. În cele din urmă, la o scurtă perioadă de timp, din cauza suprasolicitării acestor unități odonto-parodontale, se va produce o proalveolodenție, a cărei consecință va determina o micșorare a dimensiunii verticale fizice. Chiar și în această situație, folosirea metodei protezării totale imediate are superioritate față de cea tardivă, putîndu-se efectua cu mai multă ușurință o redimensionare în favoarea reabilitării întregului aparat dento-maxilar.

Dorim să mai amintim că suprimarea vacuității bucale prin proteza totală imediată, precum și a posibilității de hipertrofie a limbii, în tendința ei de a ocupa întreaga cavitate bucală, constituie reale avantaje, scurtînd perioada de adaptare a pacientului cu piesa protetică, atît de importantă la un purtător de proteză totală.

7.2.6. Avantajul psiho-social

Datorită însumării tuturor calităților pe care le deține proteza totală imediată, pacienții își pot continua activitatea normală la locurile lor de muncă, fără a fi nevoiți a suporta, o perioadă destul de lungă, starea de edentație totală. Iată în ce constă avantajul psiho-social considerabil al protezării imediate (257, 312, 328).

7.3. Dezavantajele protezării totale imediate

Sînt foarte puține și relative totodată.

Unii specialiști, sub influența cărora și unii pacienți, pun probleme tehnico-economice, considerînd că protezarea imediată este o rezolvare provizorie, în consecință necesitînd duble cheltuieli. Față de această concepție, după experiența colectivului Clinicii buco-maxilo-faciale din Tîrgu-Mureș (257) există următoarele contraargumente:

Scanned with OKEN Scanner

– proteza totală imediată necesită înlocuirea doar în caz excepțional;

– timpul de purtare, în medie, nu este redus, față de situația așa-zisei proteze „definitive", care în fond nu există;

– prin rebazare se poate prelungi durata folosirii piesei protetice;

– chiar și în cazurile ce necesită înlocuirea, inconvenientele de ordin economic devin neglijabile, în fața avantajelor de neprețuit din punct de vedere psihic, social, protetic și chirurgical.

Un alt dezavantaj imputat protezării totale imediate îl constituie necesitatea aplicării rebazării (86). Acest neajuns nu se poate considera specific, deoarece el este prezent și în cazul pieselor protetice mobile clasice. Este adevărat totuși că uneori, în cazurile în care extracțiile sînt multiple și în special cînd cuprind și zone laterale, rebazarea va fi mai precoce, dar au fost citate și multe situații în care proteze totale imediate nu au trebuit să fie recondiționate prin căptușire timp îndelungat – 2 pînă la 9 ani și chiar mai mult – (257).

Referitor la necesitatea rebazării protezei imediate, majoritatea autorilor consideră oportună efectuarea acestei operațiuni de recondiționare numai atunci cînd, la controlul protezatului, se remarcă o modificare a stabilității piesei protetice, în special a celei dinamice.

În concluzie, dacă facem o comparație între cele două metode de protezare totală: imediată și tardivă, reiese că singurul element comun constă în faptul că niciuna nu constituie un mijloc terapeutic definitiv, rebazarea fiind necesară în ambele situații. Rezultă deci că o proteză totală imediată este nejust a fi considerată cu caracter „provizoriu", ea putînd fi recondiționată, atunci cînd este nevoie, redobîndind o funcționalitate mai bună din toate punctele de vedere față de cea obținută în situația unei reprotezări.

Experiența noastră a dovedit că cea mai favorabilă reabilitare a protezei totale imediate este cea cu refacerea integrală a bazei printr-una nouă, cu grosime dirijată, folosind aceeași arcadă dentară artificială „familiarizată", aceasta fiind în favoarea păstrării și pe mai departe a condițiilor similare de transmitere a forțelor masticatorii pe cîmpul protetic în vechea dimensiune verticală de ocluzie sau, dacă este necesar, în condițiile unei redimensionări.

7.4. Indicațiile protezării totale imediate

Pot fi grupate în două categorii: clinice și sociale (7, 115, 124, 209, 263).

A. Indicațiile clinice se referă la efectuarea transformării edentației parțiale într-una totală imediată, decizie condiționată de:

– starea clinică a unităților odonto-parodontale;

– valoarea protetică a acestora;

– situația retentivităților anatomice ale cîmpului protetic.

Referitor la situația clinică a unităților odonto-parodontale, ea poate să se caracterizeze prin:

1. Prezența bolii parodontale (deținînd o frecvență mare) manifestată printr-o mobilitate patologică avansată a dinților restanți, impunîndu-se efectuarea protezării totale imediate – îndeosebi la maxilar.

2. Existența unei proalveolodenții ce nu mai poate fi recuperată printr-o terapie ortodontică, dinții restanți frontali precum și procesele lor

Scanned with OKEN Scanner

alveolare vestibulizate dînd un aspect nefizionomic.

La aceste cazuri clinice, ca și în majoritatea situațiilor prezenței bolii parodontale, reperele preextracționale vor avea valoare numai sub raportul determinării relației intermaxilare și în nici un caz al redării poziționale similare a unităților odonto-parodontale. În asemenea situații, protezarea totală imediată, asociată cu intervenția chirurgicală (alveoloplastie modelantă) va constitui un remediu favorabil și sub aspectul asigurării unui profil fizionomic facial mai armonios față de cel inițial.

3. Prezența unui număr de dinți ce nu pot avea o valoare protetică optimă pentru o protezare mobilizabilă, constituind (în cazul executării piesei protetice adjuncte) un pericol pentru cîmpul protetic, în sensul traumatizării lui, ca urmare a instabilității protezei și a instalării unei atrofii accentuate neuniform prin suprasolicitarea crestei alveolare.

Referitor la atitudinea față de dinții restanți, ea variază în funcție de prezența lor la nivelul mandibulei sau maxilarului. Astfel, la mandibulă va trebui să se păstreze orice unitate odonto-parodontală, indiferent de situația topografică, deoarece va asigura o stabilitate a protezei adjuncte inferioare mai bună decît în cazul în care s-ar face o transformare a edentatului parțial într-unul total imediat.

La maxilar se va ține cont de mai mulți factori, printre care:

a) numărul dinților restanți, poziția lor, repartiția pe arcadă, integritatea lor, implantarea, forma, volumul, eventualele migrări, starea parodontală;

b) mărimea și forma tuberozităților maxilare (aci incluzîndu-se și gradul de retentivitate prezentă sau nu, unilateral sau bilateral);

c) înălțimea și aspectul crestei frontale (retentivă, neutră sau negativă);

d) calitatea mucoasei ce tapisează în special creasta alveolară (aspectul rezilienței — cea mai nefavorabilă fiind mucoasa mobilă în plan orizontal).

Dorim să mai subliniem faptul că la stabilirea indicației de păstrare a ultimilor dinți restanți pe maxilar, nu trebuie omise în raționamentul protetic cele două principii esențiale ale biomecanicii protezelor mobilizabile (242), în sensul că:

— suprafața retentivă trebuie să fie mai mare sau cel puțin egală cu suprafața neretentivă;

— „linia de retenție" ce rezultă din unirea singurelor două puncte retentive existente va fi favorabilă dacă va trece prin mijlocul cîmpului protetic.

Din toate cele arătate, reiese că deși protezarea totală imediată deține multiple avantaje și în general nu ridică probleme deosebite la nivelul maxilarului, totuși ea va trebui să fie evitată atunci cînd se va putea respecta unul dintre cele două principii menționate mai sus, în contextul evaluării criteriilor anatomo-fiziologice, avantajoase unei terapii protetice mobilizabile. În această situație considerăm că efectuarea unei piese protetice mobilizabile de tranziție va fi binevenită, deoarece în etapa următoare, cînd se va impune protezarea totală imediată, „cîmpul ocluzal familiarizat" va putea fi folosit foarte bine în noua bază confecționată, ridicînd și mai mult parametri funcționali ai aparatului protetic.

B. Indicațiile sociale se referă la acei pacienți ce necesită protezare totală imediată, întrucît prin specificul profesiunii nu pot să-și întrerupă activitatea lor socială, din cauza stării de „infirmitate temporară", la care îi obligă procedeul clasic al protezării tardive.

Scanned with OKEN Scanner

7.5.

Contraindicațiile protezării totale imediate

Pot fi grupate în absolute și relative (157):

Contraindicațiile absolute constau în:

1. Anumite afecțiuni grave ale sistemului hematopoetic (exemplu: leucemii).
2. Boli cardiovasculare decompensate, cu tulburări de conductibilitate electrică (exemplu: bloc atrio-ventricular).
3. Stări generale grave prezente în afecțiuni degenerative de tipul nefrozei.
4. Neoplasme metastazate.
5. Unele afecțiuni endocrine însoțite de caşexii (exemplu: insuficiența funcției hipofizare sau forme grave de diabet).

Contraindicațiile relative se referă la acele boli în cadrul cărora aplicarea tratamentului protetic este condiționată de colaborarea cu medicul internist.

7.6.

Metode și tehnici de protezare totală imediată. Privire critică

În realizarea protezei totale imediate se deosebesc 2 posibilități de restaurare protetică: cu amprentare postextracțională și pe baza unei amprente preextracționale, piesa protetică fiind efectuată înainte de extracția dinților restanți.

7.6.1. Caracteristica metodei de confecționare a protezei totale imediate, pe baza unei amprente postextracționale

Prezintă aceleași etape clinice și tehnice ca și la realizarea protezei totale clasice, cu deosebirea că amprentarea se face de obicei imediat după extracția dinților restanți (însoțită sau nu de o intervenție chirurgicală modelatoare a crestei alveolare), toate fazele de tratament terminîndu-se în 5–6 ore.

După *I. Rîndaşu* (263), această metodă actualmente nu se folosește în mod curent din cauza următoarelor dezavantaje majore pe care le prezintă:

1. Efectuarea amprentării postextracționale a cîmpului protetic, încă anesteziat (de obicei prin infiltrație locală), în prezența unui edem la nivelul fundurilor de sac, va avea repercusiuni nefaste ulterioare prin compromiterea funcționalității piesei protetice și apariția unor senzații dureroase la locurile unde s-a produs tumefacția postoperatorie, datorită adaptării marginale deficitare.
2. Din cauza asinergiei între baza protetică și cîmpul protetic, retuşările nu rezolvă acuzele subiective, impunîndu-se o rebazare precoce.
3. Sub raportul timpului, metoda nu este avantajoasă deoarece impune atît din partea medicului cît și a tehnicianului dentar terminarea în cursul aceleiași zile a protezei, ceea ce reprezintă un mare volum de muncă destinat unui singur pacient.

Pentru a elimina deficiența neadaptării protezei pe cîmpul protetic, din cauza edemului postoperator, se recomandă fie amprentarea și inse-

Scanned with OKEN Scanner

rarea piesei protetice la 12–24 ore de la extracţii, fie anestezia regională (ultima soluţie fiind de recomandat).

7.6.2. Caracteristica metodei de confecţionare a protezei totale imediate, pe baza unei amprente preextracţionale şi particularităţile unor tehnici

În general, etapele executării protezei totale imediate, cu amprentare preextracţională, se aseamănă cu cele ale protezei mobilizabile acrilice, exceptînd fazele specifice de conservare şi consemnare a documentelor preextracţionale, înscrierea reperelor pe modelul final, suprimarea unităţilor odontale restante, cu montarea dinţilor artificiali şi executarea actului chirurgical tot pe model, după care identic se va efectua în cavitatea bucală intervenţia de modelare a crestei alveolare, imediat după extracţia ultimelor elemente odonto-parodontale.

Pentru a se înţelege deosebita importanţă ce-i revine chirurgiei proprotetice în cadrul protezării totale imediate şi pentru corelarea armonioasă a acestui timp cu cel protetic, considerăm că este bine a ne însuşi cele spuse de către *Pedro Saizar*, că «Secretul realizării unei eficiente proteze imediate constă în a plănui cu precizie intervenţia chirurgicală, înainte de a construi piesa protetică; să se „opereze" modelul de gips după aceleaşi criterii după care se va opera gura, iar gura să fie operată după aceleaşi criterii după care s-a operat gipsul» (autor citat de 242).

Referitor la posibilităţile realizării protezei totale imediate, cu repere preextracţionale, datorită varietăţii tehnicilor, fiecare autor susţinînd avantajele mai mult sau mai puţin confirmate în practică ale metodei preferate, considerăm că este necesar a se face o privire critică în această direcţie, prin prisma rezultatelor obţinute de marea majoritate a specialiştilor, precum şi pe baza experienţei noastre.

În general alegerea unor variante tehnice trebuie să se facă în funcţie de situaţia clinică şi de avantajele reale ale procedeului.

În practica proteticii dentare există foarte multe controverse legate de felul cum trebuie să decurgă protezarea totală imediată. Astfel, autori ca *M. E. Waltz* (324), *H. Seeling* (287), Remm şi Gasser (citaţi de 263) indică extracţia dinţilor restanţi în 2 etape: prima în care se îndepărtează în prealabil dinţii laterali, urmînd ca după un repaus de 3–8 săptămîni să se treacă la cea de-a doua etapă, în cadrul căreia se va executa proteza totală imediată, folosind repere preextracţionale.

Deficienţa acestei posibilităţi de transformare treptată din situaţia de edentat parţial într-unul total, după *Wallace D. Loo* (323) constă tocmai în absenţa dinţilor laterali pe o perioadă destul de lungă, avînd următoarele dezavantaje:

– accentuarea tulburării funcţiilor esenţiale ale aparatului dento-maxilar şi apariţia unor resorbţii alveolare nedirijate;

– suprasolicitarea dinţilor frontali, cu posibilitatea unei vestibularizări în cazul implantării lor deficitare, modificîndu-se, astfel, dimensiunea verticală a etajului inferior al feţei;

– apariţia colapsului facial, însoţit de o schimbare a tonusului musculaturii stabilizatoare, ceea ce va putea avea o influenţă negativă asupra funcţionalităţii viitoarei proteze imediate.

Scanned with OKEN Scanner

Pentru aceste considerente, *M. G. Swenson* (306) menține raportul intermaxilar, neextrăgînd în prima etapă toți dinții laterali.

Alți specialiști, printre care: *Wallace D. Loo* (323), *I. Kemény* (193), *Campbell* (citat de 242), sînt adepții extracției într-o singură ședință a tuturor dinților restanți, folosind tot amprentarea preextracțională la pacienții cu edentații intercalate, întrucît nu vor putea apare modificările patologice amintite mai sus, la care se mai poate adăuga faptul că subiecții nu sînt supuși mai multor etape chirurgicale, evitîndu-se totodată după *Kelli* și *Sievers* (citați de 318) perioada neplăcută de neprotezare.

Deficiența pe care trebuie să o semnalăm constă atît în necesitatea unor rebazări prea timpurii; cît și în măsura gradului de dificultate în executarea fazelor clinice, tehnice și chirurgicale, necesitînd o mare experiență și îndeminare pentru a evita instabilitatea statică și dinamică a protezelor totale imediate, ce compromite rolul de protejare a crestei alveolare.

Din motivele menționate, o altă categorie de autori, ca: *Ackermann*, *Pedro Saizar* (citați de 263), sînt de părere că trebuie făcută protezarea imediată tot în două etape la pacienții cu edentații intercalate, primind după extracția dinților laterali o proteză parțială imediată, iar după 4–6 săptămîni efectuînd transformarea în edentație totală, executîndu-se cea de-a doua piesă protetică imediată, conform aceleiași tehnici cu repere preextracționale.

Referitor la rezolvarea primei etape prin intermediul unei proteze parțiale imediate de tranziție, *E. Pound* (250), *M. E. Waltz* (324), *Hales* (citat de 318) sînt de părere că nu trebuie folosite mijloace de ancorare, pentru ca însăși pacientul, prin educarea musculaturii, să-și aducă contribuția la stabilizarea piesei protetice.

Experiența noastră a demonstrat că acest remediu nu este întotdeauna satisfăcător din cauza pericolului apariției unor parapraxii ce pot fi uneori foarte greu înlăturate din „memoria tisulară", mai ales în absența condițiilor folosirii materialelor caracteristice de recondiționare a țesuturilor paraprotetice — Hydro-Cast, Coe-Comfort, Ivoseal — (161).

Referitor la diferențierea tehnicilor de protezare totală imediată cu amprentare preextracțională, după *Ackermann* (citat de 263) ea se face în funcție de felul cum se prezintă pacientul. Astfel, la un nepurtător de proteză parțială sau la unul purtător al unei piese protetice mobilizabile necorespunzătoare, ce nu mai poate fi recuperată prin transformarea ei într-una totală imediată, rezolvarea cea mai favorabilă este realizarea unei proteze efectuate preextracțional față de dinții frontali restanți.

Dacă există edentații intercalate, am văzut că este preferabilă aplicarea tehnicii de protezare imediată, pe baza amprentării preextracționale în două etape: în prima fiind vorba de execuția unei proteze imediate parțiale, iar în a doua de una totală imediată.

În sfîrșit, un purtător al unei proteze parțiale corespunzătoare, aptă a fi transformată într-una totală imediată, constituie o situație privilegiată. Totuși, în acest caz, se face de obicei o amprentare cu materiale elastice peste aparatul protetic, se toarnă modelul, se secționează progresiv dinții restanți și se montează în ceară cei artificiali, iar prin polimerizare se va completa vechea proteză.

Considerăm că tehnica arătată mai sus nu dă rezultate satisfăcătoare, deoarece se face în fond o ampren-

Scanned with OKEN Scanner

tare preliminară peste piesa protetică, ceea ce nu va permite obținerea unui model fidel, adaptarea finală a protezei imediate nefiind de mare precizie (161).

7.6.3. Metodă originală pentru confecționarea protezei totale imediate, prin folosirea cîmpului ocluzal „familiarizat" al unei vechi proteze parțiale sau a unei piese protetice mobilizabile imediate de tranziție (143, 151)

Constituie un nou procedeu ce se bucură, pe lîngă avantajul folosirii „arcadei dentare artificiale familiarizate" a vechii piese protetice mobilizabile și de faptul că proteza totală imediată va prezenta o bază nouă, cu grosime dirijată, sinergică față de cîmpul protetic. În felul acesta funcționalitatea ei va fi optimă și va asigura o asimilare psiho-corticală rapidă, fără inconveniente.

Meritele menționate sînt prezente și în cazul transformării protezei parțiale imediate de tranziție la unele forme de edentații parțiale intercalate, fiind în acest spirit adepții protezării totale imediate în două etape.

7.6.3.1. *Descrierea metodei*

A) În primul timp clinic se execută trasarea zonei Ah în cavitatea bucală, cu ajutorul unui creion chimic, marcarea în același mod a regiunilor ce trebuie foliate ulterior, confecționarea port-amprentei „proteză-Stents", obținerea amprentei finale, controlul ei și timpii realizării piesei protetice.

În cele ce urmează vom reda detalii ale acestor etape importante:

1. După controlul dimensiunii verticale și al cîmpului ocluzal al protezei parțiale, se vor înlătura croșetele prin secționare.

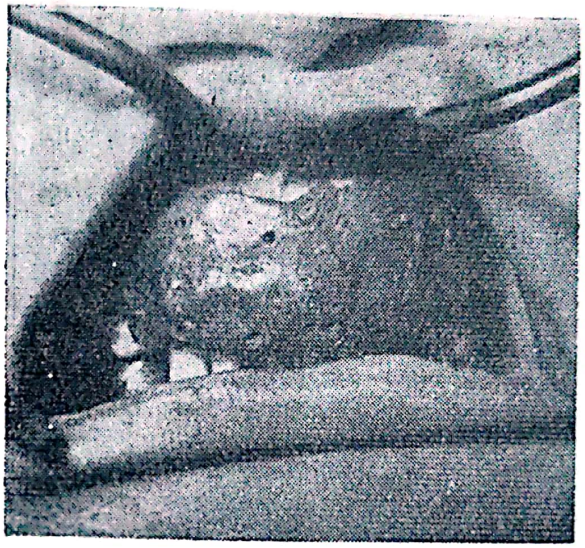

Fig. 131 — Port-amprentă „proteză-Stents" în ocluzie.

2. Se execută din Kerr sau Stents o bordură la nivelul dinților, restanți, extinzînd-o și în fundurile de sac vestibulare. Extremitățile bordurii sînt lipite de fața vestibulară a protezei. După o prealabilă plastifiere prin intermediul unei surse de căldură, port-amprenta „proteză-Stents" se introduce în cavitatea bucală pentru a fi automodelată activ și pasiv în ocluzie centrică. În acest fel obținem o foarte bună lingură individuală, care va necesita o adaptare minimă (fig. nr. 131).

3. În continuare se creează spațiul pentru materialul de amprentare și se anihilează retentivitățile marginilor protezei.

4. Amprentarea finală se realizează cu ajutorul alginatului de tip Elastic, folosind combinarea metodei cu gura închisă în prima fază, pentru centrarea port-amprentei, cu cea de a doua, a gurii deschise, în faza modelării marginale a amprentei, utili-

Scanned with OKEN Scanner

zînd testele de funcționalizare cunoscute. În final se revine la poziția de ocluzie centrică, pînă la efectuarea prizei materialului de amprentare (fig. nr. 132).

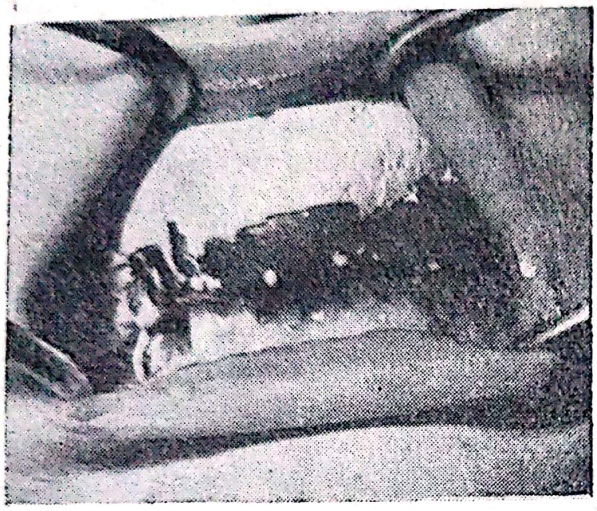

Fig. 132 — Amprentarea finală cu alginat tip „Elastic".

Fig. 133 — Controlul amprentei finale.

5. După îndepărtarea amprentei și efectuarea controlului ei (fig. nr. 133) aceasta este predată laboratorului pentru executarea operațiunilor necesare în vederea confecționării protezei imediate și anume:

6. Realizarea machetei dinților restanți prin turnarea cu ceară a negativului acestora din interiorul amprentei (fig. nr. 134), care se ambalează pentru a fi transformați în dinți din acrilat termopolimerizabil (fig. nr. 135).

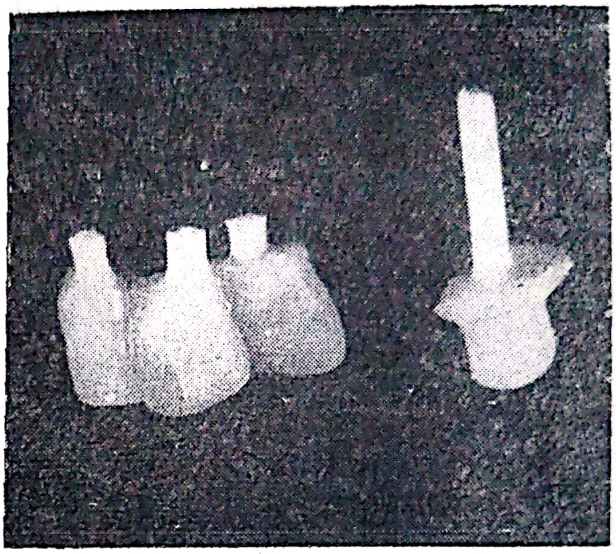

Fig. 134 — Macheta din ceară a dinților restanți ai pacientului.

7. Turnarea modelului final din ipsos dur, tip Moldano, și confecționarea cheilor de poziție din gips a dinților protezei vechi și a dinților restanți (fig. nr. 136 și 137).

8. Excizia dinților din vechea proteză, fixarea lor în cheile de poziție și repunerea dinților din acrilat termopolimerizabil în cheia corespunzătoare (fig. nr. 138, 139, 140, 141). Radierea dinților restanți de pe model.

9. În continuare se fixează cu ceară pe model toți dinții, după care se înlătură cheile laterale și cea frontală și se trece la executarea machetei protezei imediate (fig. nr. 142, 143).

10. Se confecționează proteza definitivă, fie din acrilat termopolimerizabil, fie din cel autopolimerizabil. În primul caz, fazele tehnice sînt cele convenționale. Pentru obținerea într-un timp mai scurt a protezei, am

Scanned with OKEN Scanner

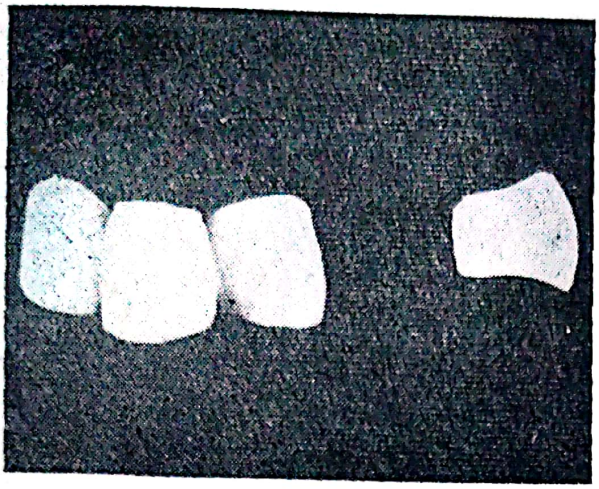

Fig. 135 — Aceiaşi dinţi executaţi din acrilat termopolimerizabil.

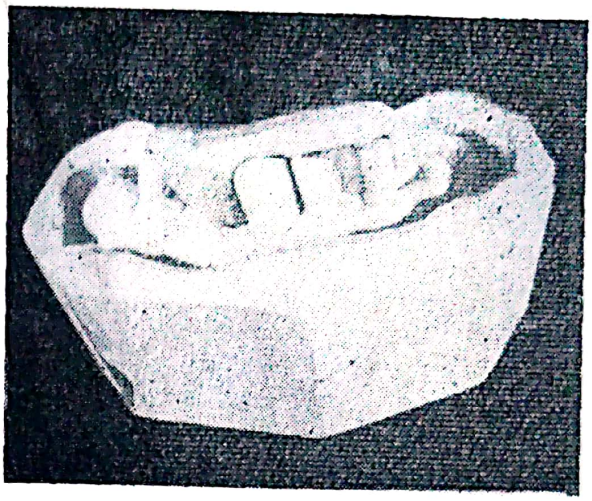

Fig. 137 — Acelaşi model cu cheia orală din gips a dinţilor restanţi.

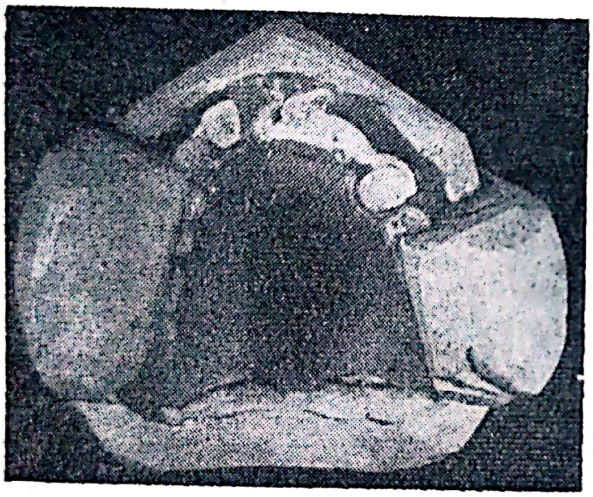

Fig. 136 — Modelul de lucru cu cheile laterale de poziţie din gips (privit de sus)

Fig. 138 — Dinţii artificiali excizaţi din vechea proteză.

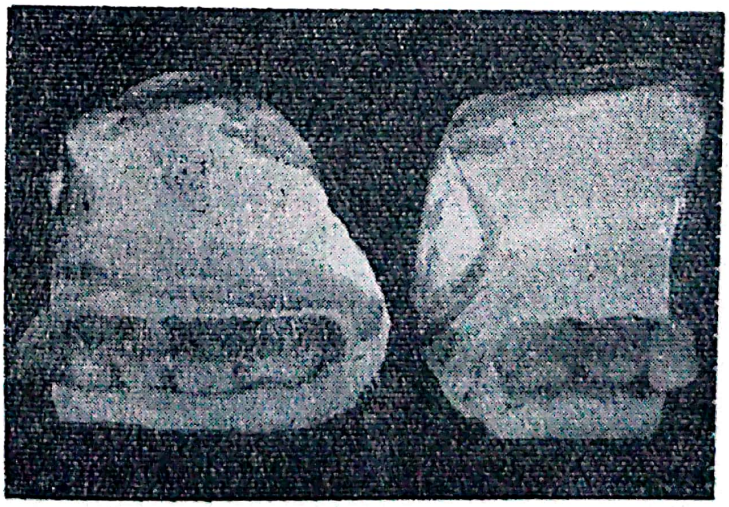

Fig. 139 — Aceiaşi dinţi poziţionaţi în cheile laterale din gips.

Scanned with OKEN Scanner

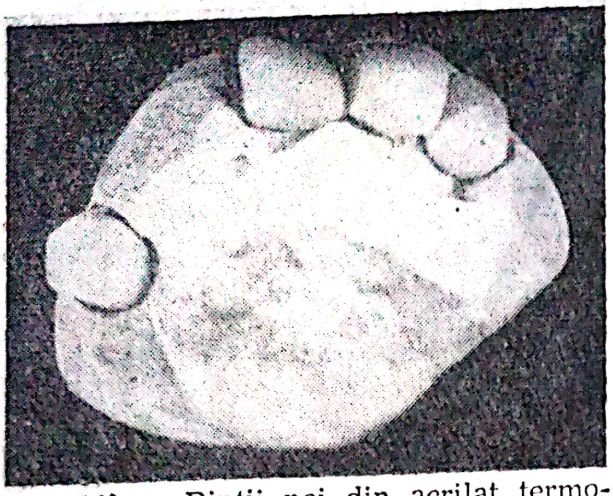

Fig. 140 — Dinţii noi din acrilat termopolimerizabil au atît forma identică celor restanţi în cavitatea bucală, cît şi poziţia acestora datorită cheii orale din gips.

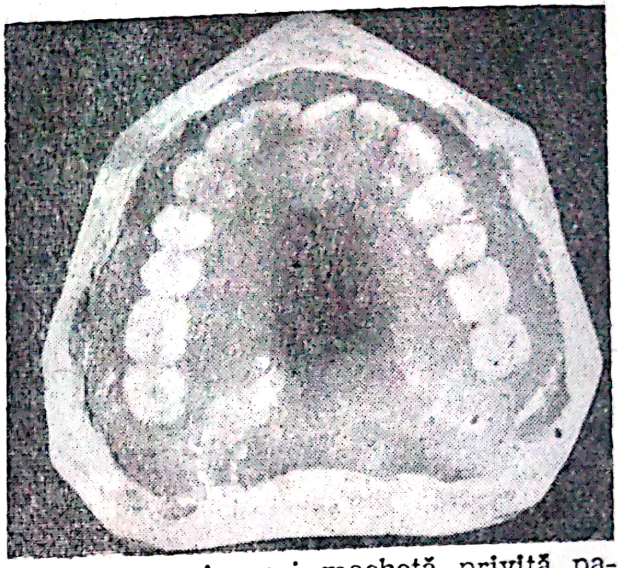

Fig. 143 — Aceeaşi machetă privită palatinal.

Fig. 141 — Modelul de lucru cu cheile laterale ce menţin poziţia corectă a dinţilor acrilici excizaţi din vechea proteză. Se remarcă spaţiul rămas prin înlăturarea bazei vechi a protezei şi a materialului de amprentare.

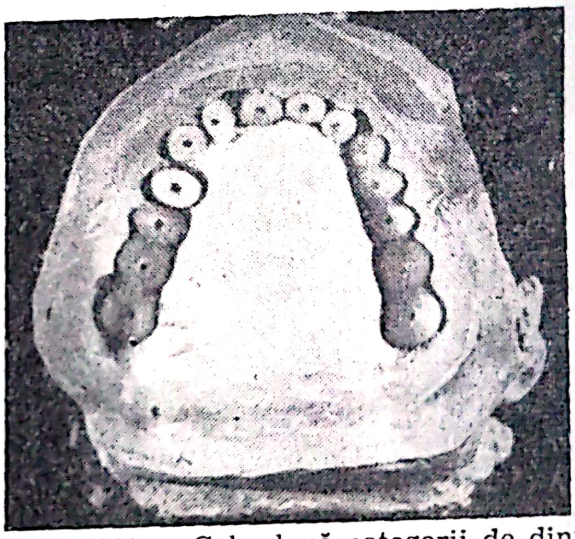

Fig. 144 — Cele două categorii de dinţi acrilici din interiorul tiparului.

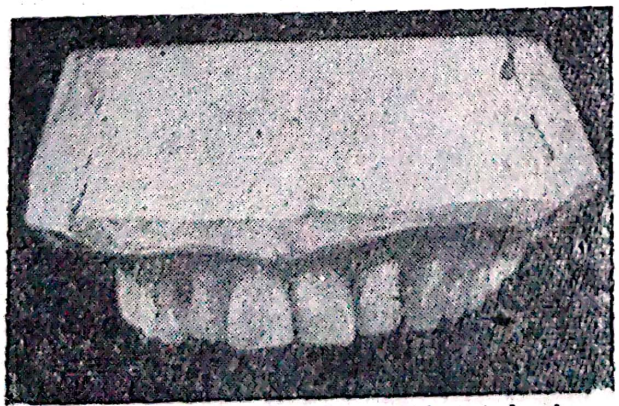

Fig. 142 — Macheta protezei totale imediate privită frontal.

Fig. 145 — Situaţia clinică imediat după extracţia dinţilor restanţi.

Scanned with OKEN Scanner

aplicat cel de-al doilea procedeu de prelucrare specială a răşinii acrilice autoreactive, similar metodei de recondiţionare indirectă. Deosebirea

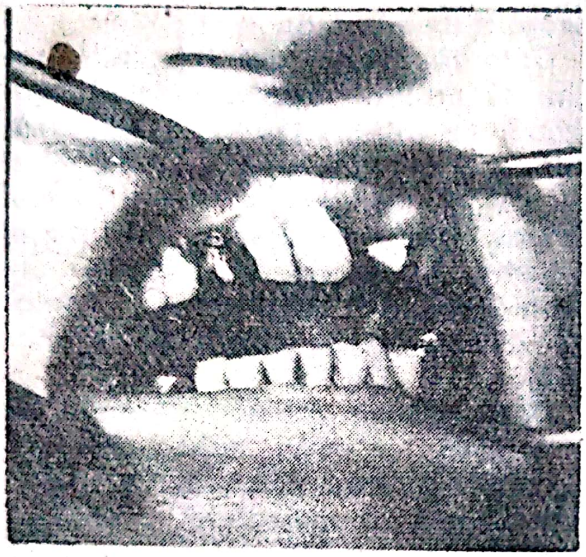

Fig. 146 — Aspectul cavităţii bucale cu vechea proteză parţială mobilizabilă.

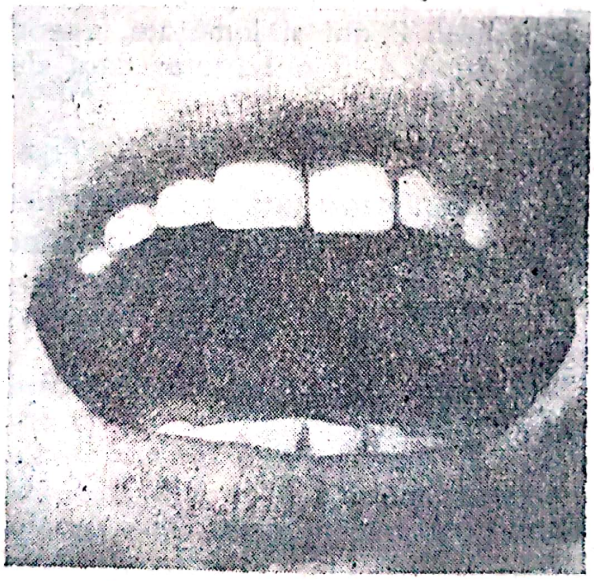

Fig. 147 — Proteza totală imediată inserată în cavitatea bucală.

constă în faptul că în totalitate proteza imediată a fost confecţionată din răşina acrilică autopolimerizabilă tip Orthocryl, cu excepţia dinţilor restanţi, care sînt din acrilat termopolimerizabil (fig. nr. 144).

B) În al doilea timp clinic se execută extracţia dinţilor restanţi din cavitatea bucală a pacientului, după care proteza prelucrată şi finisată se aplică pe cîmpul protetic, făcîndu-se la nevoie mici retuşări la nivelul cîmpului ocluzal, prin şlefuire selectivă (fig. nr. 145, 146, 147, 148 şi 149).

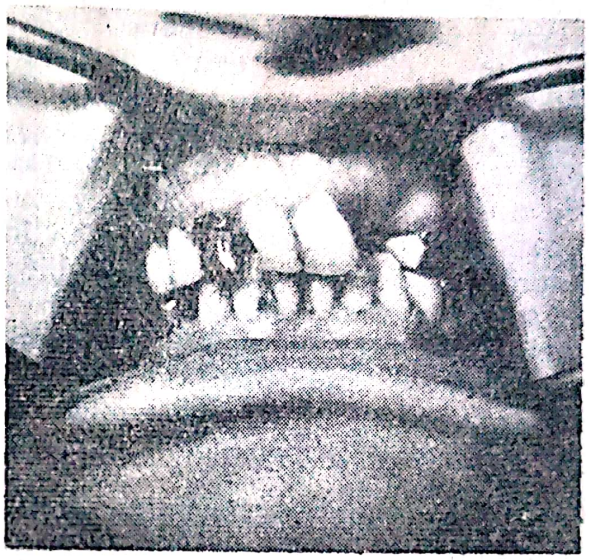

Fig. 148 — Situaţia clinică cu proteza parţială mobilizabilă în ocluzie.

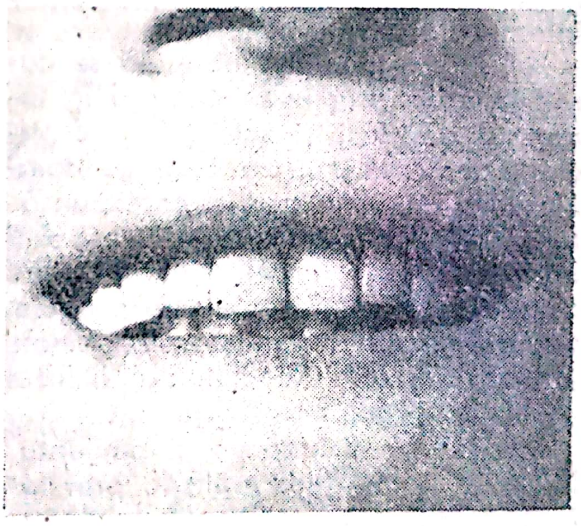

Fig. 149 — Proteza totală imediată în ocluzie.

Scanned with OKEN Scanner

7.6.3.2. *Rezultate*

1. Față de procedeele uzuale cunoscute, metoda noastră permite realizarea unei proteze imediate în timp scurt și cu o valoare funcțională foarte bună, eliminînd următorii timpi: 1, 2, 3, 8, 9, 10 ce se pot vedea în tabelul nr. 7 la metoda obișnuită. Timpii 12 și 15 sînt excluși de asemenea dacă, în primul caz nu există breșe între dinții restanți iar în situația a doua, dacă baza acrilică și șaua protezei imediate vor fi executate din acrilat autopolimerizabil prin metoda prelucrării în apă la 35° C, sub presiune mecanică și atmosferică (2 atm), în Polyclav timp de 30 de minute.

2. Adaptarea piesei protetice decurge fără inconveniente datorită faptului că există deja obișnuința pacientului cu cîmpul ocluzal și baza veche a protezei, nemaifiind necesare noi reflexe de acomodare, iar relațiile intermaxilare sînt păstrate.

3. Proteza imediată obținută se caracterizează prin reconstituirea în totalitate a plăcii și șeii, păstrînd vechiul cîmp ocluzal, la care se completează cu dinții acrilici corespunzători formei și poziției celor pierduți prin extracție. În felul acesta s-au asigurat caracteristicile morfologice, precum și particularitățile funcționale individuale, atît ale cîmpului ocluzal vechi, cît și ale celui nou.

4. Aspectul fizionomic al pacientului este foarte fidel realizat, prin folosirea reperelor preextracționale.

5. Funcția fonetică este integral recuperată, fără acele modificări și perioade îndelungate de adaptare necesitate de procedeele convenționale.

6. Metoda este foarte expeditivă, excluzînd multiple faze, timpi clinici și de laborator, care au fost menționați mai sus cifric, ca: amprentarea preliminară, turnarea modelului preliminar, confecționarea șabloanelor de ocluzie, determinarea relației optime intermaxilare, ghipsarea în articulator a șabloanelor de ocluzie, proba machetei cu dinții montați în ceară (tabelul nr. 8).

Datorită acestor avantaje, rolul social al protezei imediate astfel confecționate este cu totul deosebit, economisind atît timpul pacientului cît și pe cel al medicului și tehnicianului dentar, afectat confecționării piesei protetice prin metodele obișnuite. De asemenea, procedeul aduce economii din punct de vedere al materialului.

Dezavantajul constă în faptul că metoda nu se poate aplica în situația cînd nu este prezentă în cavitatea bucală a pacientului o proteză parțială mobilizabilă. Ca și la toate protezele imediate, după scurgerea unui timp va fi necesară recondiționarea ei prin intermediul rebazării, care, după *Birnbaum*, poate fi făcută abia după 2 ani și jumătate, uneori chiar după 4–5 ani (autor citat de 257).

7.6.4. Evidențierea unor caracteristici specifice protezelor totale imediate (86, 175, 193, 242)

Rezultatul favorabil al aplicării acestui gen de terapie protetică depinde în mare măsură de mai multe momente decisive și de felul cum ele sînt fructificate. În acest sens deosebim:

a) Minuțiozitatea examinării cîmpului protetic edentat parțial, în scopul stabilirii criteriilor de transformare într-unul total protezat imediat.

b) Alegerea variantei tehnice adecvate situației clinice.

c) Respectarea întocmai a planului de tratament stabilit în vederea

Scanned with OKEN Scanner

TABELUL NR. 7

METODA DIN LITERATURA DE SPECIALITATE PENTRU CONFECȚIONAREA PROTEZEI TOTALE IMEDIATE

Nr. crt. al fazei	Felul timpului		Operațiunea
	Clinic	Laborator	
1	+	—	Amprentarea preliminară și controlul ei
2	—	+	Turnarea modelului preliminar
3	—	+	Confecționarea lingurii individuale pe modelul preliminar
4	+	—	Adaptarea lingurii individuale în cavitatea bucală
5	+	—	Amprentarea funcțională (finală)
6	—	+	Realizarea machetei dinților protezei, ambalarea și confecționarea lor din acrilat termopolimerizabil
7	—	+	Turnarea modelului final, gravarea și folierea
8	—	+	Confecționarea șabloanelor de ocluzie
9	+	—	Determinarea relației optime intermaxilare
10	—	+	Ghipsarea în articulator sau ocludator a șabloanelor în ocluzie centrică
11	—	+	Confecționarea machetei protezei imediate, cu secționarea prealabilă a dinților restanți
12	+	—	Proba machetei cu dinți în cavitatea bucală
13	—	+	Ambalarea protezei, dezambalarea, obținerea tiparului
14	—	+	Izolarea tiparului și ștupuirea rășinii acrilice termopolimerizabile
15	—	+	Polimerizarea protezei acrilice (frecvent 2 1/2 ore, prin aplicarea unui regim mediu, sau chiar inadmisibil accelerat — 1/2 oră)
16	—	+	Dezambalarea, prelucrarea și lustruirea protezei
17	+	—	Extracția dinților restanți ai pacientului și aplicarea protezei imediate în cavitatea bucală
Total	6	11	

unei execuții tehnice care să avantajeze actul chirurgical modelant al crestei alveolare, după extracția dinților restanți.

d) Sincronizarea întregii activități de echipă, reprezentată de către protetician, chirurg și tehnician dentar, asigurîndu-se o intricare desăvîrșită a momentului chirurgical cu fazele clinice și tehnice, în condițiile speci-

Scanned with OKEN Scanner

TABELUL nr. 8

METODA ORIGINALĂ PENTRU CONFECȚIONAREA PROTEZEI TOTALE IMEDIATE

Nr. crt. al fazei	Felul timpului		Operațiunea
	Clinic	Laborator	
1	+	—	Trasarea zonei Ah. Confecționarea port-amprentei „proteză-Stents", amprentarea finală, controlul ei
2	—	+	Realizarea machetei dinților restanți, ambalarea și confecționarea dinților din acrilat termopolimerizabil
3	—	+	Turnarea modelului final, executarea cheilor de poziție a dinților protezei vechi și a celor restanți. Gravarea și folierea modelului. Secționarea dinților restanți.
4	—	+	Excizia dinților din vechea proteză, fixarea lor în cheile de poziție și punerea dinților din acrilat termopolimerizabil în cheia corespunzătoare. Repunerea cheilor pe model în poziție inițială
5	—	+	Confecționarea machetei protezei imediate
6	—	+	Ambalarea și dezambalarea, obținerea tiparului
7	—	+	Izolarea tiparului, ștupuirea rășinii acrilice termopolimerizabile sau autopolimerizabile
8	—	+	Polimerizarea (2 1/2 ore în cazul aplicării regimului mediu) sau autopolimerizarea (1/2 oră) în situația folosirii principiului rebazării indirecte cu rășină acrilică autopolimerizabilă prelucrată special, fiind net superioară metodei polimerizării accelerate a acrilatului termopolimerizabil
9	—	+	Dezambalarea, prelucrarea și lustruirea protezei
10	+	—	Extracția dinților restanți ai pacientului și aplicarea protezei imediate în cavitatea bucală
Total	2	8	

fice pe care le vom reda mai jos, în mod succint.

7.6.4.1. *Examinarea cavității bucale și stabilirea planului de tratament*

Valorificarea datelor clinice este urmarea consultului medical complex, care are în vedere:

1. Aprecierea stării suportului dento-parodontal și muco-periostal (printr-o temeinică analiză clinică și radiologică a dinților restanți și a gradului de resorbție a crestei alveolare), depistarea eventualilor dinți incluși sau focare dentare de infecție, ce trebuie asanate chirurgical.

2. Estimarea tonicității musculaturii linguo-oro-faciale.

Scanned with OKEN Scanner

3. Examinarea articulațiilor temporo-mandibulare.

4. Efectuarea înregistrărilor preextracționale. Stabilirea reperelor faciale și bucale, în vederea montării dinților artificiali frontali ai protezei totale imediate, ce pot fi similari sau nu din punct de vedere al formei și poziției cu cei naturali (această din urmă situație în anumite malpoziții dento-alveolare însoțite de modificări ale configurației feței).

5. Controlul dimensiunii verticale ocluzale a etajului inferior al feței la un purtător sau nepurtător de proteză.

6. Depistarea unor eventuale reflexe nocive de ocluzie (parapraxii).

7. Alegerea dinților artificiali din porțelan sau rășină acrilică termopolimerizată, conform stereotipului de masticație și situației cîmpului protetic.

8. Stabilirea ordinii extracțiilor și a tipului intervenției chirurgicale.

7.6.4.2. *Înregistrările preextracționale*

Constituie piese document care permit reconstituirea fidelă și individualizată a arcadelor dentare prin intermediul protezelor. Ele informează asupra profilului feței, formei, dimensiunilor, poziției, culorii și angrenării dinților naturali, redau aspectul gingiei și indică înălțimea etajului inferior al feței la individul dentat. Efectuarea unora sau altora dintre aceste înregistrări în perioada imediat premergătoare extracției ultimilor dinți restanți în regiunea frontală sau a ultimilor perechi de antagoniști este, fără îndoială, utilă într-un număr însemnat de situații. Dar momentul optim al realizării lor se situează cu mult timp înainte, în acea etapă a vieții pacientului în care arcadele dentare sînt încă integre sau, cel puțin, nu prezintă modificări de formă și poziție la nivelul dinților frontali și păstrează încă nealterată dimensiunea verticală de intercuspidare.

Dintre metodele folosite amintim:

a) Măsurătorile efectuate cu dimensiometrul *Willis*.

Constituie un mijloc valoros de obținere a reperelor faciale și bucale, dacă situația clinică este favorabilă reproducerii aceluiași aspect prin intermediul arcadelor dentare artificiale (209).

Se măsoară de obicei următoarele distanțe (242):

– baza nasului-menton, cu gura închisă, în ocluzie;

– baza nasului – marginea incizală a dinților frontali superiori;

– baza mentonului – marginea incizală a dinților frontali inferiori.

b) Înregistrarea profilului, fie cu ajutorul profilometrului *Jackson*, fie prin intermediul unor fotografii sau teleradiografii de profil (209).

O metodă simplă și rapidă a obținerii profilului constă în utilizarea unei sîrme din cupru, care se modelează după profilul figurii pacientului. Ea se folosește în continuare la decuparea unui contur din carton, care, după ce i se aduc corectările necesare, servește ca piesă-document.

c) Măștile lui Swenson, din rășină acrilică transparentă (190).

Sînt realizate pe modele de gips, turnate după amprente din alginat ale etajului inferior al feței și prezintă avantajul reproducerii fidele, în relief, a tuturor detaliilor fizionomice ale regiunii. După părerea unor autori, acest avantaj își pierde din importanță, proporțional cu mărimea intervalului care desparte momentul înregistrării de cel al utilizării ei. Într-adevăr, protezarea totală făcută după

Scanned with OKEN Scanner

un număr de ani de la realizarea măştii acrilice, nu mai poate reda integral aspectul facial caracteristic unei vîrste mai tinere, fapt care îi nemulţumeşte pe unii pacienţi.

d) Amprentarea tuturor dinţilor frontali (superiori şi inferiori) şi turnarea modelelor sau aşezarea în amprentă a dinţilor naturali extraşi.

Se obţine astfel un model care trebuie să fie însoţit de o notă conţinînd precizări asupra culorii dinţilor înainte de executarea actului chirurgical.

e) Modele ale regiunii dento-alveolare frontale (cameo).

Ele reproduc cu fidelitate, în relief şi mărime naturală, forma şi aşezarea dinţilor frontali şi ale premolarilor, precum şi rapoartele pe care le au în această regiune arcadele antagoniste, în ocluzie centrică.

Desigur, pentru specialist, exactitatea reproducerii este esenţială. Din punctul de vedere al pacienţilor însă, străduinţele medicului fără o finalizare imediată, realizarea unor înregistrări cu o utilitate potenţială, în măsură a fi valorificate numai într-un viitor mai mult sau mai puţin îndepărtat, primeşte sau nu importanţă, în funcţie de cu totul alţi factori. Experienţa a arătat că în marea majoritate a cazurilor, pacienţii pot fi convinşi să păstreze un timp mai îndelungat (ani de zile uneori) înregistrările sub formă de modele din gips, numai dacă acestea le inspiră încredere prin aspectul lor impecabil, în care ei văd expresia importanţei acordate de însăşi personalul medical respectivelor piese-document.

De menţionat este, însă, faptul că fasonarea convenabilă a acestor modele implică exigenţe pentru satisfacerea cărora unii autori, printre care şi *Th. Berg* (16), consideră necesară instruirea, special în acest scop, a unor cadre medii, înzestrate cu îndemînare şi simţ artistic.

Colectivul nostru a încercat şi a reuşit să excludă acest inconvenient, prin utilizarea unui tipar din material plastic, de concepţie originală (228), cu pereţii demontabili. Acesta exclude manoperele laborioase şi face ca obţinerea modelului-document preextracţional să devină o operaţiune simplă, la îndemîna oricărui cadru mediu, fără a necesita aptitudini deosebite ale acestuia sau o instruire specială, de lungă durată. Procedeul dă posibilitatea obţinerii unor piese aspectuoase (vezi fig. nr. 155), de mărime şi format convenabile, bine primite şi păstrate cu plăcere de către pacienţi.

Menţionăm că tiparul din material plastic este ieftin şi simplu de executat.

Referitor la materialul şi descrierea metodei noastre, sînt necesare:

— linguri de amprentare de diferite dimensiuni, avînd forma adecvată regiunii vestibulare frontale (fig. nr. 150);

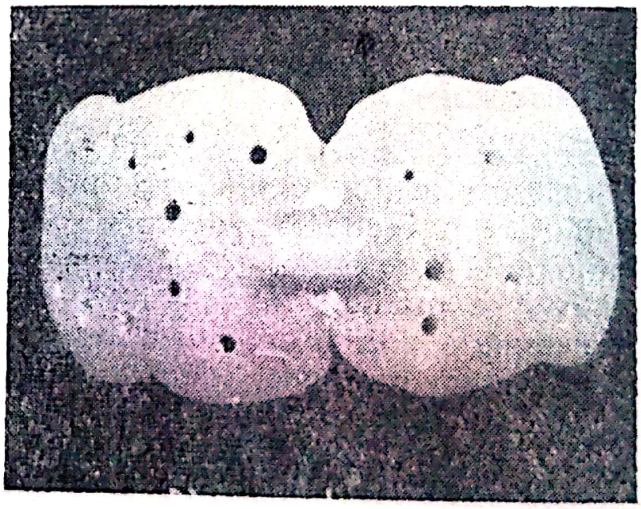

Fig. 150 — Port-amprentă acrilică destinată amprentării regiunii vestibulare frontale.

— material de amprentare elastic;
— tipar din material plastic, cu pereţii demontabili;
— ulei de parafină;
— ipsos dur;

Scanned with OKEN Scanner

– material protector al suprafeței modelului, ca de exemplu: vopsea cu bază de nitroceluloză (Novolin) și diluantul adecvat;

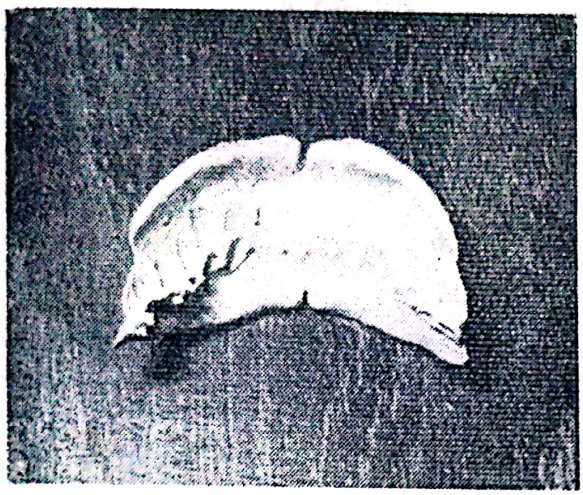

Fig. 151 — Amprentă a regiunii vestibulare (zona frontală și laterală anterioară).

– etichete corespunzătoare.

Succesiunea timpilor de lucru este următoarea:

1. Alegerea lingurii de amprentare.
2. Obținerea amprentei regiunii vestibulare (zona frontală și a premolarilor) (fig. nr. 151).
3. Pregătirea tiparului: montarea pereților (cu excepția celui superior) și ungerea lor cu un strat subțire de ulei de parafină.
4. Pregătirea pastei de ipsos și turnarea ei în jumătatea inferioară a tiparului (fig. nr. 152).
5. Aplicarea peretelui superior al tiparului, care prezintă:

– un orificiu dreptunghiular, destinat aplicării amprentei;

– 2 aripioare din material plastic, care mărginesc laturile mari ale orificiului amintit și care pot fi ridicate și coborîte;

– o suprafață dreptunghiulară în relief, situată pe fața inferioară a peretelui superior al tiparului, destinată imprimării în ipsos a lăcașului pentru etichetă (fig. nr. 153);

6. Așezarea sub o ușoară presiune, a amprentei încărcate cu ipsos, în spațiul oferit de orificiul dreptunghiular, cu mînerul lingurii orientat în sus.



Fig. 152 — Turnarea pastei de ipsos în jumătatea inferioară a tiparului, ai cărui pereți laterali sînt demontabili.

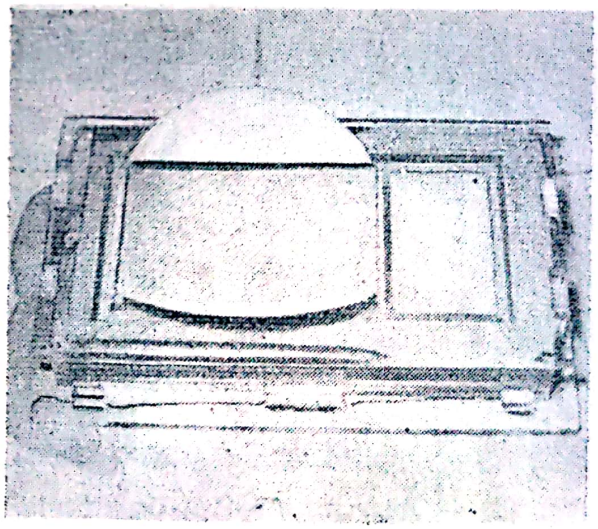

Fig. 153 — Aplicarea peretelui superior al tiparului.

Ridicarea aripioarelor mobile (fig. nr. 154).

7. După priza ipsosului, amprenta se îndepărtează prin simplă tracțiune. Demontarea tiparului se face cu ușurință, eliberîndu-se modelul gata fasonat.

Scanned with OKEN Scanner

8. Se fac mici retuşuri ale suprafeţei ipsosului, necesare în imediata apropiere a pozitivului arcadelor dentare.



Fig. 154 — Aplicarea amprentei încărcate cu pastă de ipsos în spaţiul oferit de orificiul dreptunghiular al peretelui superior al tiparului din material plastic. Ridicarea aripioarelor mobile.



Fig. 155 — Aspectul final al documentului preextracţional.

9. Pe întreaga suprafaţă a modelului obţinut se aplică prin pulverizare un strat fin de vopsea (albă sau colorată, în nuanţe deschise).

10. În locul special destinat acestui scop se lipeşte o etichetă (fig. nr. 155), avînd notate pe ea: numele pacientului, vîrsta, culoarea dinţilor naturali, data înregistrării, unitatea de lucru şi numele medicului. Valoarea documentului preextracţional creşte în cazurile în care oferă şi date cifrice, referitoare la dimensiunea verticală a etajului inferior al feţei (dimensiunea verticală de intercuspidare).

7.6.4.3. *Realizarea tehnică a machetei protezei totale imediate cu dinţi frontali artificiali acrilici, care păstrează individualitatea celor naturali*

O deosebită importanţă pentru reproducerea întocmai a caracterelor individuale morfologice ale dinţilor restanţi o au, firește, manoperele tehnice care se desfăşoară în laboratorul dentar. Dintre multiplele metode existente, experienţa ne-a condus la preferarea aceleia care foloseşte amprenta ca mijloc de executare rapidă a machetei viitorilor dinţi artificiali frontali şi cheia de gips pentru poziţionarea lor ulterioară, pe baza machetei parţiale cu dinţii laterali, care astfel va fi transformată în macheta protezei totale imediate (257).

Principalii timpi de lucru ai acestui procedeu sînt următorii:

– amprentarea cu alginat a dinţilor frontali superiori naturali;

– turnarea cerii în negativul obţinut, realizîndu-se direct macheta dinţilor restanţi;

– efectuarea operaţiunilor tehnice necesare obţinerii dinţilor frontali din răşină termopolimerizabilă, executîndu-se concomitent şi cei laterali;

– confecţionarea machetei, avînd montaţi numai dinţii care îi reprezintă pe cei absenţi de pe arcadă (lateralii), pentru a putea fi probată în cavitatea bucală;

– pentru a se putea reda poziţia exactă a dinţilor frontali (încă existenţi pe modelele de lucru) se execută o cheie de ghips la nivelul feţe-

Scanned with OKEN Scanner

lor vestibulare ale acestora, incluzînd marginea lor incizală și extinzînd-o și pe soclul modelului;

– se îndepărtează cheia și se trece la secționarea dinților restanți de pe model, transformînd situația clinică în edentație totală;

– după efectuarea „intervenției chirurgicale" asupra crestei alveolare pe modelul din gips, precum și a executării unui ghid chirurgical (al cărui rol va fi descris mai tîrziu), se trece la efectuarea machetei cu dinții laterali, completîndu-se cu ceară la nivelul zonelor radiate și cu ajutorul cheii de gips se vor monta dinții frontali gata confecționați.

– urmează fazele cunoscute ale obținerii piesei acrilice, care bineînțeles va fi inserată în cavitatea bucală după ce, în prealabil, s-a efectuat aceiași intervenție chirurgicală ca și pe model.

Unii autori, printre care *M. Dorier* (86) și *Belot* (citat de 318), propun ca după montarea modelelor în articulator sau ocluzor, conform raportului ocluzal fixat, să se facă secționarea dinților restanți, unul cîte unul, cu montarea imediată a dintelui artificial identic și într-o ordine în care înlocuirea unui dinte să fie dirijată permanent de doi vecini încă nesecționați sau montați deja în poziția lor originală.

7.6.4.4.

Caracteristicile etapei chirurgicale pe model și în cavitatea bucală

Pentru a se asigura un cîmp protetic favorabil, tehnica chirurgicală trebuie să fie conservatoare, în sensul de a se sacrifica din os cît mai puțin.

Așa după cum am mai menționat, actul chirurgical în prima etapă se face pe model, pentru ca după confecționarea piesei protetice extracțiile alveoplastice sau alveoplastia modelantă să fie executată identic.

Referitor la specificul procedeului aplicat pe model, trebuie să subliniem că în majoritatea cazurilor radierea alternantă a fiecărui dinte restant (ce se face cu ajutorul unui cuțit ascuțit) este însoțită de efectuarea unei escavări de circa 2–3 mm pe fața labială a modelului, pe cînd versantul palatinal sau lingual practic rămîne la nivelul său normal. Profunzimea acestor reduceri se dirijează și în funcție de aspectul radiografiilor dinților restanți, avîndu-se în vedere și adîncimea pungilor parodontale, dacă ele sînt prezente.

Unii practicieni exagerează aceste escavări, în situația în care doresc să execute o proteză totală imediată, fără gingie artificială, pentru a asigura retenția ei prin prelungirile acrilice ce pătrund în alveole, dar acest remediu nu este o rezolvare favorabilă nici sub aspectul funcționalității piesei protetice, nici al toleranței ei (175).

O altă tehnică deosebită de cea precedentă constă în tăierea porțiunii gingivo-labiale a modelului, la nivelul coletelor dinților frontali. Încadrarea exciziei se va face între două linii trasate în prealabil: una inferioară paralelă cu festonul gingival, ce delimitează profunzimea (aproximativ 1–2 mm) și a doua deasupra ei, avînd același contur, dar la o distanță de 2 mm, indicînd grosimea de gips ce va trebui îndepărtată. Această cantitate de gips, excizată tot în plan oblic în sens vestibulo-oral, va indica tocmai mărimea stratului de țesut ce va trebui rezecat ulterior, în timpul actului chirurgical. La situațiile clinice, cu o resorbție osoasă accentuată, îndepărtarea de țesut osos nu trebuie să se facă decît foarte puțin, sau deloc (220).

În situațiile în care se impun și corectări ale unor elemente morfologice

Scanned with OKEN Scanner

nefavorabile protezării şi acestea vor fi schiţate pe model.

În continuare, tot pe acest model rectificat este bine să se construiască un ghid chirurgical (care este în fond o bază de acrilat autopolimerizabil transparent). El se obţine prin adaptarea unei plăci de ceară pe cîmpul protetic „operat" al acestui pozitiv din gips şi apoi ambalarea şi transformarea machetei în răşină acrilică (86).

Scopul unei asemenea piese este reproducerea fidelă a feţei mucozale a viitoarei proteze, pentru a servi ulterior la controlul şi corectarea modelării chirurgicale a lamboului mucoperiostal.

O altă variantă tehnică este efectuarea ghidului chirurgical pe duplicatul modelului „operat" sau realizarea lui pe un model de gips provenit dintr-o amprentă a interiorului protezei totale gata confecţionate, acest ultim procedeu fiind mai complicat de efectuat, mai laborios (86).

Odată terminată piesa protetică acrilică, ea este pusă la dispoziţia medicului, împreună cu ghidul chirurgical amintit, pentru a se trece la realizarea momentului chirurgical conform intervenţiei efectuate pe model.

Este bine ca actul operator să se facă sub anestezie generală, mai ales cînd gradul de dificultate a intervenţiei este mai ridicat (necesitatea extracţiei unui număr mare de dinţi, corectări morfologice mai ample). În felul acesta se evită şi modificările de la nivelul fundurilor de sac vestibulare, inerente anesteziei prin infiltraţie.

Pe scurt, intervenţia chirurgicală, cea mai frecvent utilizată, comportă mai mulţi timpi, după cum urmează (190):

— incizia de-a lungul coletelor dinţilor restanţi şi decolarea lamboului muco-periostal, ce nu trebuie să depăşească în înălţime zona osului rezecat;

— efectuarea extracţiilor dinţilor restanţi şi rezecarea rebordurilor alveolare cu o pensă ciupitoare de os, netezindu-se totodată şi neregularităţile osoase. Rectificarea morfologică a suportului muco-osos se va face conform modelului corijat, fiind foarte util ghidul chirurgical, reprezentat prin baza acrilică transparentă;

— în continuare se verifică modelarea chirurgicală a lamboului mucoperiostal, care se reaşază pe os şi ghidul se introduce în cavitatea bucală, pe creasta rectificată. Dacă corectarea este insuficientă, aceasta nu va permite adaptarea perfectă a ghidului chirurgical. Datorită transparenţei acestuia se vor mai putea descoperi obstacole care, de obicei, sînt reprezentate de proeminenţe osoase, rămase nereduse corespunzător. Prin compresiunea mucoasei de către baza acrilică, la acest nivel vor apare zone anemiate;

— după corectarea acestor obstacole se efectuează, în final, sutura mucoasei şi inserarea protezei totale.

7.6.4.5. *Îngrijiri postoperatorii*

După primirea piesei protetice imediate, în interiorul căreia unii medici obişnuiesc să pună un hemostatic sau un antibiotic, pacientul trebuie să o păstreze în cavitatea bucală timp de 48 sau chiar 60 de ore. Bolnavilor nervoşi este bine să li se prescrie sedative. La expirarea termenului de mai sus, protezatul este obligat să vină la control medical. După *M. Dorier* (86) necesitatea şlefuirii selective se impune în vederea excluderii punctelor de contact premature, deoarece în caz contrar, dezechilibrul ocluzal va putea produce o resorbţie osoasă accentuată şi nedorită în timpul perioadei de cicatrizare.

Scanned with OKEN Scanner

Este bine ca în general să se repete aceste verificări și totodată medicul să dea indicații privind atît igiena protezei cît și a cavității bucale, toate acestea oferind condiții pentru o evoluție postoperatorie favorabilă, fără complicații.

7.7. *Considerații finale privind protezarea totală imediată* (175)

Din toate cele menționate pînă în prezent, reiese că transformarea unui edentat parțial într-unul total imediat constituie o problemă foarte importantă în protetica dentară, ce incumbă o responsabilitate deosebită sub raportul nu numai al actului decizional, ci și al realizării practice, necesitînd o amplă experiență.

Considerăm că acest gen de terapie în condițiile unei execuții exigente, atît clinice cît și tehnice, constituie un mijloc eficace de rezolvare a multor cazuri clinice, imprimînd piesei protetice un caracter biofuncțional, fiind superioară față de protezarea clasică totală din numeroase considerente, printre care amintim:

– evitarea transformărilor nefaste la nivelul cîmpului protetic și al țesuturilor paraprotetice, prezente în cazul unei edentații totale, protezate tardiv;

– asigurarea restabilirii rapide a funcțiilor esențiale ale aparatului dento-maxilar în condiții optime.

Dintre cele două metode de protezare totală imediată (cu amprentare postextracțională și preextracțională), practica a dovedit că piesele executate cu repere preextracționale sînt superioare, iar dintre variantele tehnice considerăm că cea în două etape asigură o menținere și stabilitate de mai lungă durată a aparatului protetic.

Conform experienței noastre, cele mai favorabile rezultate pe care le-am obținut prin aplicarea protezării totale imediate, în două etape, le-am remarcat atunci cînd s-a executat în prima fază o proteză parțială de tranziție, cu caracter imediat, ancorată cît mai corect posibil și apoi (după conformarea crestei alveolare lateral) s-a făcut transformarea acestei proteze parțiale într-una totală imediată, folosind același cîmp ocluzal echilibrat.

Rezultate bune am obținut și în situațiile clinice, la care am recuperat arcada artificială „familiarizată" a unei vechi proteze mobilizabile, prin intermediul procedeului pe care noi l-am inițiat și descris anterior.

Referitor la criteriile de alegere a diverselor tipuri de tehnici, precum și la necesitatea asocierii sau nu a intervenției chirurgicale, acestea se stabilesc în funcție de situațiile clinice, cît și de experiența practicianului, avîndu-se însă în vedere întotdeauna faptul că procedeul ales trebuie să aibă nu numai un caracter curativ, ci și unul profilactic asupra suportului muco-osos al cîmpului protetic și să aducă totodată avantaje specifice și sub raport psiho-social.

În încheiere, dorim să subliniem faptul că reacțiile fiziologice, biologice și histologice sînt evident favorabile în țesuturile ce vin în contact cu proteza totală imediată, mai ales în condițiile utilizării rășinilor acrilice reziliente, folosite pentru căptușirea protezelor. Observațiile făcute în acest sens au modificat mult concepția clasică de tratament a edentației totale, imprimînd concomitent caracterul uman al posibilității trecerii fără inconveniente de la unele forme ale edentației parțiale, la cea totală imediată.

Scanned with OKEN Scanner

8.

Rebazarea protezelor totale

Termenul de rebazare avîndu-şi originea în cuvîntul englez „rebasing", desemnează procedeele de refacere a sinergiei dintre baza unei proteze adjuncte şi cîmpul protetic pe care ea se aplică (209).

Această operaţiune se poate efectua fie prin adiţionare de material rezilient sau nerezilient (căptuşire), fie prin înlocuirea în totalitate a vechii baze protetice printr-una nouă (refacere completă), cu păstrarea relaţiilor interocluzale ale dinţilor artificiali.

Rezultatele favorabile ale rebazării în sensul redobîndirii unei foarte bune adaptări şi implicit a funcţionalităţii piesei protetice sînt condiţionate de cunoaştereq:

1. indicaţiilor;
2. contraindicaţiilor;
3. cerinţelor materialelor folosite;
4. clasificării materialelor de rebazare;
5. metodelor şi tehnicilor aplicate.

8.1. Indicaţiile rebazării

Sînt în funcţie atît de starea cîmpului protetic, cît şi de materialele întrebuinţate, putîndu-se distinge, după *J. B. Gonzales* şi *W. R. Laney* (119):

– indicaţii de căptuşire cu caracter provizoriu;

– indicaţii de căptuşire de durată (peste 6 luni).

8.1.1. Indicaţii de căptuşire cu caracter provizoriu

Acestea le putem grupa în felul următor:

1. Pentru recondiţionarea mucoasei cîmpului protetic înainte de o nouă protezare.

2. În anumite stomatopatii protetice, cu sau fără prezenţa hiperplaziei.

3. La protezele aplicate după radioterapia ţesuturilor bucale, în urma ablării chirurgicale a unei tumori maligne.

4. Pe obturatoarele temporare, aparţinătoare unei piese protetice mo-

Scanned with OKEN Scanner

bile sau mobilizabile, ca urmare a unei chistectomii sau rezecţii parţiale de maxilar.

Materialele folosite sînt cele reziliente, ele prezentînd caracteristica importantă de a putea asigura repartizarea judicioasă a forţelor masticatorii pe suprafaţa cîmpului protetic, pe care îl protejează astfel de suprasolicitări, evitînd, totodată, instalarea unui proces accelerat de resorbţie osoasă. Această acţiune protectoare derivă din comportamentul plasto-elastic al produselor sus-amintite, ele putîndu-şi modifica volumul în timpul funcţionalităţii piesei protetice căptuşite, datorită faptului că în intimitatea lor lanţurile macromoleculare se pot deplasa unul spre celălalt, în cadrul structurii în reţea şi reveni la forma iniţială cînd pacientul trece în stare de repaus.

Cele mai bune rezultate în scopul readucerii ţesuturilor alterate ale mucoasei bucale în condiţii normale au fost obţinute după *H. Soulet, J. Lagarigue, B. Juniot* (297), *K. M. Tucker* (315) şi *W. Chase* (35, 36), prin intermediul copolimerilor acrilici de tip: Hydrocast, Coe-Comfort, Ivoseal. Ele permit, totodată, anihilarea reflexelor condiţionate negative, cîştigate de către pacient datorită instabilităţii protezelor ce trebuie rebazate. Aceste răşini sintetice acrilice moi permit, aşa după cum am mai amintit, şi obţinerea unor amprente finale optime, dacă ele sînt folosite în scopul unei noi protezări, favorizînd înregistrarea de înaltă fineţe şi într-un timp mai îndelungat a ţesuturilor cîmpului protetic, la care pacientul, fără ştirea lui, participă prin faptul că este purtătorul unei piese protetice rebazate temporar.

8.1.2. Indicaţii de căptuşire de durată (peste 6 luni)

De la început ţinem să subliniem faptul că durata căptuşirii este în funcţie de natura materialelor folosite. Produşii rezilienţi se utilizează pentru o durată relativ mai scurtă faţă de cei rigizi, nerezilienţi (acrilatul termopolimerizabil şi autopolimerizabil), care pot fi consideraţi, în adevăratul sens al cuvîntului, ca materiale pentru rebazare de durată. În cadrul acestei categorii, indicaţiile sînt următoarele (119, 127, 143, 202, 205, 222):

1. Rebazarea protezelor totale imediate.

2. Recondiţionarea protezelor devenite asinergice, în urma atrofiei sau resorbţiei fiziologice a crestei alveolare.

3. În scopul protejării suprafeţelor care suportă mai greu presiunile masticatorii.

4. În situaţii în care mucoasa este hipertrofiată, din cauza unei folieri prealabile necorespunzătoare (avînd grosime prea mare).

5. La protezarea defectelor orale congenitale sau dobîndite.

6. La purtătorii de proteze ce prezintă o atrofie patologică a cîmpului protetic, pe fondul unor afecţiuni generale ce produc o hipersensibilitate dureroasă la nivelul crestelor alveolare. Exemplu: boala Paget, boala Hans–Schuller–Christian, osteodistrofia Recklinghausen, disfuncţii ale hipofizei etc.

7. În situaţiile prezenţei unui potenţial retentiv slab al cîmpului pro-

Scanned with OKEN Scanner

tetic, la care se asociază şi o xerostomie, compromiţînd stabilitatea statică a protezei totale.

Exceptînd primele două indicaţii, la care se pot folosi ambele categorii de materiale de căptuşire, celelalte se pot rezolva numai prin intermediul produselor reziliente.

8.2
Contraindicaţiile rebazării

Se consideră, pe drept cuvînt, că rebazarea nu constituie o metodă prin care se pot masca sau corecta anumite erori legate de construcţia cîmpului ocluzal. Astfel, contraindicaţia absolută va fi întotdeauna prezenţa unui cîmp ocluzal necorespunzător al piesei protetice (25, 87, 209).

De asemenea, se contraindică rebazarea cînd există o instabilitate simultană a ambelor proteze totale (maxilară şi mandibulară) sau dacă este prezentă o modificare esenţială a dimensiunii verticale a etajului inferior al feţei, nemaiputîndu-se asigura o redimensionare corectă prin intermediul vechilor proteze.

8.3.
Calităţile pe care trebuie să le întrunească un material de rebazare

Aceste calităţi vor fi prezentate în mod succint în cele ce urmează, menţionînd faptul că, pînă în prezent, nu există un produs întrutotul corespunzător.

Ele sînt următoarele:

1. Adeziune corespunzătoare.
2. Rezilienţă permanentă.
3. Durabilitate.
4. Rezistenţă la abraziune.
5. Capacitate redusă de absorbţie a mediului lichid permanent şi pasager din cavitatea bucală.
6. Stabilitate dimensională.
7. Stabilitate coloristică.
8. Pasivitate chimică.
9. Comportare igienică corespunzătoare.
10. Pretarea la o prelucrare corectă.

8.3.1.
Adeziune corespunzătoare

În acest deziderat se includ atît calitatea materialului de căptuşire de a adera intim la baza vechii proteze, cît şi însuşirea lui de a favoriza apariţia fenomenului fizic de adeziune între placă şi cîmpul protetic.

Privind critic ansamblul celor două categorii de materiale folosite în scopul rebazării, remarcăm superioritatea răşinilor acrilice, atît sub raportul durabilităţii cît şi al aderării lor chimice la faţa mucozală a protezei, prin intermediul polimerizării.

Asigurarea grosimii corespunzătoare, în special marginale a materialelor reziliente menţionate mai sus (2 mm) este practic de cele mai multe ori nerealizabilă, putînd surveni două erori: fie un exces de material, care ar suprasolicita zona de retenţie, apărînd chiar leziuni ulcerative; fie o grosime insuficientă, producînd mai precoce separarea lui de baza acrilică (144, 145).

În ceea ce priveşte adeziunea ca mijloc de menţinere a protezei totale recondiţionate pe cîmpul protetic, ambele categorii de materiale (rezilien-

Scanned with OKEN Scanner

te şi nereziliente) oferă condiţii satisfăcătoare (245). Experienţa noastră a arătat că în cadrul grupei rebazărilor cu acrilat autopolimerizabil, adeziunea faţă de cîmpul protetic este mult mai puternică la protezele cărora li s-au efectuat baze noi, cu grosime dirijată, faţă de cele căptuşite doar cu acelaşi tip de răşină acrilică (145).

8.3.2. Rezilienţă permanentă

Această cerinţă este satisfăcută numai de către unele materiale plasto-elastice de căptuşire, multe dintre ele (ca de ex. acrilatele moi) pierzîndu-şi cu timpul rezilienţa. Ele oferă un confort deosebit pacientului purtător al protezelor rebazate, foarte mult apreciat de către aceştia, deoarece înlătură în totalitate senzaţiile neplăcute provocate de baza dură (319, 320, 321). Avantajele rezilienţei au fost interpretate exagerat de către unii autori — *Kuck, Plotnik, Windeker* (citaţi de 321) — care au atribuit materialelor nerigide capacitatea de a anihila aşa-zisele stress-uri sau şocuri masticatorii. Fiziologia modernă a confirmat doar calitatea acestor materiale de a repartiza relativ uniform presiunile masticatorii, deosebit de complexe, pe suprafaţa cîmpului protetic.

8.3.3. Durabilitate

Se referă la calitatea materialului de căptuşire de a permite obţinerea unor recondiţionări de lungă durată. În acest sens, compuşii macromoleculari acrilici corespund, datorită structurii lor chimice şi a aderării optime la placa protetică prin intermediul polimerizării.

8.3.4. Rezistenţa la abraziune

Trebuie să fie mare, apropiindu-se, pe cît se poate, de duritatea smalţului dentar. Această calitate influenţează direct durabilitatea materialului de rebazare, acrilatele rigide dovedindu-şi şi în acest sens superioritatea faţă de produsele reziliente.

8.3.5. Capacitatea redusă de absorbţie a mediului lichid permanent şi pasager din cavitatea bucală

Comparînd critic cele două mari categorii ale materialelor de căptuşire, reiese că ambele absorb lichide prin intermediul fenomenului difuziunii. Această caracteristică este mai pregnantă la produsele ce nu prezintă o structură omogenă. Cercetările noastre au evidenţiat faptul că prezenţa porozităţilor multiple, ca urmare a unor erori în prelucrarea răşinilor acrilice, favorizează posibilităţile de absorbţie şi repercusiunile sale nedorite: apariţia modificărilor dimensionale, antrenarea în masa acrilică a unor tulpini microbiene sau micotice, care contribuie la degradarea precoce a materialului (142, 168).

Faţă de acrilate, la care absorbţia mediului lichid se face la început pronunţat, după care urmează o perioadă lungă de îmbibare lentă, la marea majoritate a materialelor reziliente acest fenomen se desfăşoară în mod gradat (301). Dacă totuşi, deteriorarea produselor reziliente de căptuşire se produce mai rapid, aceasta se datoreşte unei multitudini de factori, printre care menţionăm: rezistenţa lor comparativ mai redusă, faptul că ele oferă condiţii mai favorabile de dezvoltare florei microbiene din interiorul neomogenităţilor multiple, imposibilitatea întreţinerii

Scanned with OKEN Scanner

igiene corespunzătoare a protezelor recondiționate cu astfel de materiale (274).

8.3.6. Stabilitatea dimensională

Această calitate prezintă o importanță deosebită, pentru un material destinat rebazării, deci eliminării tuturor discrepanțelor existente între fața mucozală a protezei și cîmpul protetic.

Autori ca *M. Tucker* (315), *J. Lejoyeux* (209) consideră că din acest punct de vedere cei mai corespunzători sînt compușii macromoleculari acrilici autopolimerizabili. Explicația constă în faptul că în timpul polimerizării nu intervin factori de contracție și de dilatare (200, 291). Apariția unor modificări dimensionale sînt inerente rășinilor acrilice termopolimerizate, inclusiv a copolimerilor acrilici plasto-elastici (care își pierd cu timpul stabilitatea dimensională, comportîndu-se ca niște „amprente lărgite"), de asemenea și tuturor produșilor rezilienți (133).

8.3.7. Stabilitatea coloristică

Este inferioară la materialele reziliente față de cele rigide acrilice.

8.3.8. Pasivitatea chimică

Toleranța biologică este în mare măsură asigurată de structura chimică și fizică a materialului de rebazare, precum și de modul de prelucrare a acestuia (aspecte abordate în capitolul 3).

8.3.9. Comportarea igienică corespunzătoare

Capacitatea materialelor de căptușire de a se preta la o igienă corespunzătoare constituie de asemenea o problemă importantă, atît sub raportul toleranței biologice (se evită posibilitatea apariției unor forme de stomatopatii protetice), cît și al conservării calităților acestor produse (se preîntîmpină degradarea lor sub acțiunea unor factori fizici și chimici).

Față de compușii macromoleculari rezilienți, cei nerezilienți prelucrați corect sînt superiori, comportîndu-se mult mai bine sub raportul păstrării unei igiene corespunzătoare.

8.3.10. Pretarea la o prelucrare corectă

Din acest punct de vedere majoritatea materialelor reziliente de căptușire sînt deficitare, cu toate că se pot prelucra foarte ușor. În ultimul timp, apariția Silacryl-ului (combinația de silicon și rășină acrilică) pare să dea rezultate mulțumitoare, dacă este prelucrat cu multă exigență.

În concluzie, referitor la cerințele anterior menționate, putem afirma că pînă în prezent încă nu s-a ajuns la un produs care să le satisfacă pe toate în mod ideal, în pofida evoluției chimiei macromoleculare, grație căreia s-au putut obține numeroase și variate materiale de căptușire reziliente și nereziliente.

Scanned with OKEN Scanner

8.4.
Clasificarea materialelor de rebazare

Numărul compușilor macromoleculari folosiți pentru căptușirea protezelor mobile este remarcabil, începînd cu variantele rigide, reprezentate prin rășinile acrilice auto și termopolimerizabile, pînă la cele plastoelastice, de tipul unor polimeri polisulfizi. În ultimii ani au început să se utilizeze în țările occidentale unele materiale reziliente sub indicativul „execută acasă". Din cauza manipulării lor fără un control de specialitate, efectul acestora s-a dovedit a fi deosebit de dăunător (127).

Marea varietate a materialelor reziliente destinate rebazării directe, atît a protezelor totale cît și a celor parțiale, impune prezentarea lor sub forma unei clasificări (36, 119, 315).

8.4.1.
Materiale reziliente de căptușire

Din această categorie fac parte atît produsii destinați realizării unor rebazări cu caracter temporar, cît și materialele care permit efectuarea unor căptușiri de durată.

8.4.1.1.
Produsii pentru rebazări cu caracter temporar

Au rolul de a recondiționa țesuturile cîmpului protetic, în vederea unei viitoare reprotezări sau a unei refaceri complete a întregii baze protetice.

Din acest grup fac parte copolimeri acrilici ca: Hydrocast, Coe-Comfort, Ivoseal.

8.4.1.2.
Materiale destinate căptușirilor, cu caracter de durată (ce depășesc 6 luni)

În cadrul acestei categorii de materiale se disting următoarele subgrupe:

A. Cauciucuri naturale (ex.: Velumcauciuc, cauciuc natural experimental), astăzi practic abandonate.

B. Rășini polivinilice:

– Cloride plastifiate cu dibutilftalat și dioctilftalat (ex.: clorura polivinilică).

– Acetate (ex.: Jopsi alb și Jopsi roșu).

– Combinații polivinil-acrilice.

C. Copolimerii acrilici obținuți prin combinarea a două feluri de monomeri, ca de exemplu esterul butilic al acidului acrilic cu esterul metilic al acidului metacrilic (ex.: Plastupalat sau Neoplastupalat).

D. Cauciucuri siliconi (ex.: Veldent, Flexibase, Silyne, Sylastic 390, Simpa, P 59, Miosyl).

E. Combinații între produsele siliconate și rășinile acrilice (ex.: Silacryl).

8.4.2.
Materiale nereziliente de căptușire

Sînt reprezentate prin compușii macromoleculari acrilici autopolimerizabili și termopolimerizabili.

Scanned with OKEN Scanner

8.5. Metode și tehnici de rebazare

8.5.1. Clasificarea metodelor și a tehnicilor de rebazare

Se impune din cauza apariției unor procedee noi, variate, în continuă ameliorare. Cele două mari categorii de metode sînt: directe și indirecte.

A. Metodele directe de rebazare pot fi executate cu:

– acrilat autopolimerizabil (procedeu clasic);

– materiale reziliente (procedeu modern).

În ambele cazuri, căptușirea bazelor protetice poate fi efectuată parțial sau total. Rebazarea parțială rezolvă relativ favorabil o închidere marginală deficitară la nivelul zonei Ah, vestibular, sublingual și paralingual.

Ea mai poate fi aplicată și în scop de despovărare ori protejare a anumitor zone ale cîmpului protetic, prin intermediul materialelor reziliente.

B. Metodele indirecte de rebazare pot interesa de asemenea parțial sau total baza protezei. Ele se realizează prin intermediul:

– acrilatului termopolimerizabil (procedeu clasic);

– acrilatului autopolimerizabil, prelucrat în condiții speciale (procedeu modern);

– materialelor reziliente de tipul polisulfurilor, ce se pot polimeriza pe bazele vechi (tehnică la care s-a renunțat aproape în totalitate, în urma rezultatelor nesatisfăcătoare sub raportul toleranței).

8.5.2. Critica tehnicilor de rebazare prin căptușire directă (144)

În cele ce urmează nu intenționăm să facem descrierea procedeelor directe de căptușire, de altfel bine cunoscute. Ne vom mărgini doar la o privire critică comparativă a lor față de metoda indirectă, clasică. Vom aborda, de asemenea, problema rebazărilor moderne prin căptușire indirectă sau refacere totală a bazei, situație care oferă o eficacitate maximă în recondiționarea pieselor protetice mobile.

8.5.2.1. *Critica metodei tradiționale de rebazare*

Analizînd procedeul de căptușire directă a protezelor cu acrilat autopolimerizabil, rezultă faptul că, deși din punct de vedere tehnic el este simplu și expeditiv, prezintă numeroase dezavantaje care explică abandonarea lui de către un număr din ce în ce mai mare de specialiști.

Prezentate succint, deficiențele sînt următoarele:

1. În timpul efectuării căptușirii, dacă pasta acrilică este prea fluidă, ea se scurge pe suprafața vestibulară a protezei, neredînd corect înălțimea și grosimea marginilor. În această situație controlul este greu de efectuat, existînd și pericolul refulării spre faringe a pastei acrilice.

2. În caz de consistență prea fermă a pastei, deseori pot surveni erori tehnice ca: modificarea dimensiunii verticale (mărirea ei) cît și schimbări nedorite în angrenarea dinților protezei cu antagoniștii. În această situație rezultatul căptușirii va fi com-

Scanned with OKEN Scanner

promis, corectările fiind foarte dificil de executat.

3. Nu se poate asigura o succiune bună, deoarece închiderea marginală, mai ales la nivelul liniei sau zonei Ah, rămîne deficitară.

4. Acţiunea iritativă a materialului de căptuşire asupra mucoasei bucale, prin excesul de monomer rezidual hidrosolubil (152, 293).

5. Protezele rebazate prin acest procedeu prezintă porozităţi multiple.

8.5.2.2. *Aspecte critice ale rebazării directe cu materiale reziliente*

Referitor la metoda directă de căptuşire cu produse plastoelastice, datorită specificului lor, avantajele sînt de necontestat. Cu toate acestea, la unele materiale există o serie de deficienţe care se manifestă imediat sau tardiv, ele fiind legate fie de tehnica de lucru incorectă, fie de însăşi natura materialului.

Succint, dezavantajele acestei categorii de rebazări sînt următoarele:

1. Nu se poate asigura cu certitudine grosimea uniformă a materialului rezilient de căptuşire.

2. Căptuşirile nu sînt de lungă durată, din cauza:

– defecţiunilor de adeziune;

– deficienţelor de coeziune apărute în intimitatea materialului (ex.: la polivinil-acrilat) (165);

– rezistenţei foarte slabe la abraziune (ex.: la copolimerii acrilici ca Plastupalat, Neoplastupalat, cauciucuri siliconate).

3. Deformarea materialului de căptuşire rezilient, care apare după un anumit timp, datorită stabilităţii dimensionale relative a produşilor utilizaţi.

4. Degradarea materialului datorită faptului că nu se poate păstra o igienă corespunzătoare, însoţită de un gust neplăcut şi halenă.

5. Scăderea rezilienţei produsului după o anumită perioadă de timp.

8.5.3. Critica tehnicii clasice de rebazare prin căptuşire indirectă

In ceea ce priveşte metoda indirectă de rebazare a protezelor, ea s-a făcut mult timp prin intermediul acrilatului termopolimerizabil, pe baza unei amprentări funcţionale, folosind proteza drept port-amprentă, iar în continuare efectuîndu-se rebazarea propriu-zisă prin intermediul ambalării (281).

Metoda prezintă marele dezavantaj că se obţine de cele mai multe ori o proteză deformată, cu o stabilitate compromisă. Aceasta se datoreşte faptului că prin noua termopolimerizare se vor elibera forţe interne reziduale. De asemenea, durata lungă a tehnicii este în defavoarea pacientului.

Cele mai bune rezultate au fost obţinute prin intermediul metodei de rebazare indirectă cu acrilat autopolimerizabil, prelucrat în condiţii speciale, existînd mai multe procedee, pe care le vom descrie în cele ce urmează.

8.5.4. Procedee moderne de rebazare prin căptuşire indirectă sau fără căptuşire cu refacerea totală a bazei acrilice

8.5.4.1. *Tehnică de rebazare prin căptuşire indirectă cu acrilat autopolimerizabil a protezelor totale maxilare*

Această metodă a fost iniţiată de către autorii americani *D. E. Smith, J. Lord, Ch. Bollender* (294) şi aplica-

Scanned with OKEN Scanner

tă pentru prima dată în țara noastră de către noi (141, 143). Drept material de căptușire am folosit acrilatul autopolimerizabil tip Orthocryl, autopolimerizarea decurgînd în condiții speciale, în apă la temperatura de 35°C și sub presiune hidraulică de 2 atmosfere, asigurată de Polyclav. Rășina acrilică a fost supusă presării continue, prin intermediul unui aparat confecționat de noi.

8.5.4.1.1.

Descrierea procedeului

În primul timp clinic se examinează minuțios cîmpul protetic al pacientului precum și proteza ce trebuie rebazată. Se șlefuiește apoi întreaga suprafață mucozală a protezei în adîncime de cel puțin 1 mm, cu ajutorul frezelor de prelucrat acrilatul, pentru a asigura spațiul necesar ma-

Fig. 156 — Efectuarea probei Walsalva.

terialului de amprentare (ulterior al celui de căptușire). Concomitent se face și anihilarea retentivităților bazei acrilice. În cavitatea bucală a pacientului se trasează cu creion chimic linia sau zona Ah, folosindu-se proba Walsalva pentru evidențierea în cele mai bune condiții a acestui teritoriu (fig. nr. 156, 157). În conti-

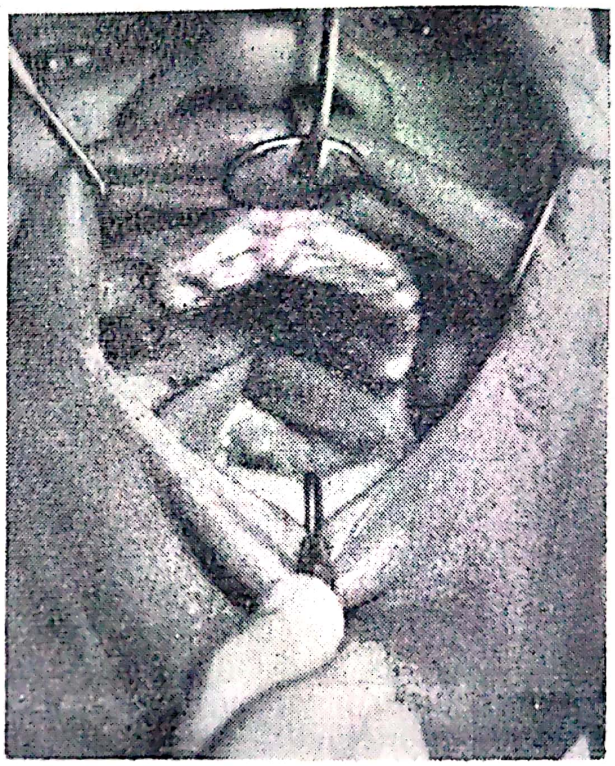

Fig. 157 — Zona „Ah" trasată cu creion chimic.

nuare se alege materialul de amprentare, care va fi în funcție de natura cîmpului protetic. Astfel, în prezența unor retentivități anatomice evidente sau a crestelor balante, am folosit alginatul tip Elastic, obținînd amprente de despovărare foarte bune. La cîmpurile protetice foarte dure, mai ales la nivelul mandibulei, am aplicat cu succes siliconul de tip Dentaflex.

Cît privește ipsosul, deși este cunoscut ca un material bun pentru amprentare, l-am evitat, deoarece după turnarea modelului se îndepărtează foarte greu, riscînd o fracturare a acestuia sau chiar a protezei.

Tot ca materiale de amprentare am folosit pasta de eugenat de zinc (Repin) și produsul bucoplastic Dentiplast, cu rezultate satisfăcătoare.

Scanned with OKEN Scanner

Menționăm însă că îndepărtarea lor ulterioară este dificilă.

Experiența noastră, acumulată în decursul multiplelor rebazări efectuate, ne-a arătat că cele mai bune rezultate se obțin prin intermediul materialelor de amprentare alginice,

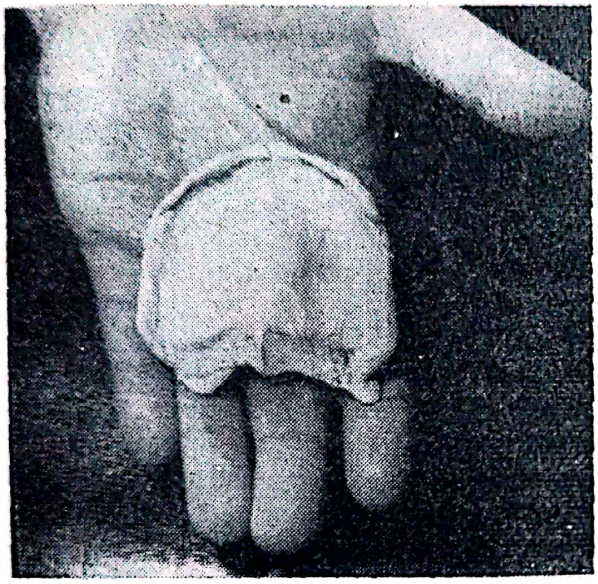

Fig. 158 — Amprenta finală din alginat tip „Elastic".



Fig. 159 — Fixarea cu gips a modelului realizat de brațul inferior al presei speciale.

care pe lîngă faptul că permit obținerea unei imagini negative a cîmpului protetic, îngăduie ulterior o demulare ușoară prin simplă tracțiune.

Se trece la amprentarea funcțională a cîmpului protetic, folosind ca port-amprentă însăși proteza, aplicînd testele clasice. În faza incipientă se execută amprentarea cu gura închisă, în ocluzie centrică, fără însă ca pacientul să contracte în mod exagerat mușchii ridicători ai mandibulei. Grosimea marginală se asigură prin mișcări pasive.

În a doua fază pacientul va efectua cu gura deschisă anumite mișcări active individualizate, în scopul realizării închiderii marginale. Este necesar ca aceste teste să nu fie forțate și ca finalul operațiunii să se termine tot în ocluzie centrică, prin modelare pasivă. Întreaga fază clinică trebuie să se desfășoare rapid, încadrîndu-se în timpul de plasticitate a materialului de amprentare.

După efectuarea controlului amprentei (fig. nr. 158) ea este trimisă în laboratorul de tehnică dentară, în scopul turnării modelului. Soclul acestuia se solidarizează apoi prin gipsare de brațul inferior al unei prese

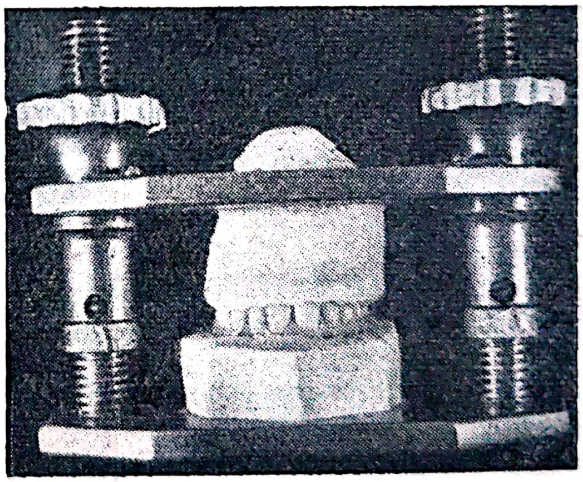

Fig. 160 — Realizarea blocului fixator din gips, solidarizat de brațul superior al presei.

speciale, concepută și realizată de noi (fig. nr. 159). În continuare, fără a demula, se execută un bloc turnat din gips solidar cu brațul mobil superior al presei, sprijinindu-se pe fața palatinală și pe dinții protezei (fig.

Scanned with OKEN Scanner

nr. 160). Scopul blocului este menținerea în poziția inițială.

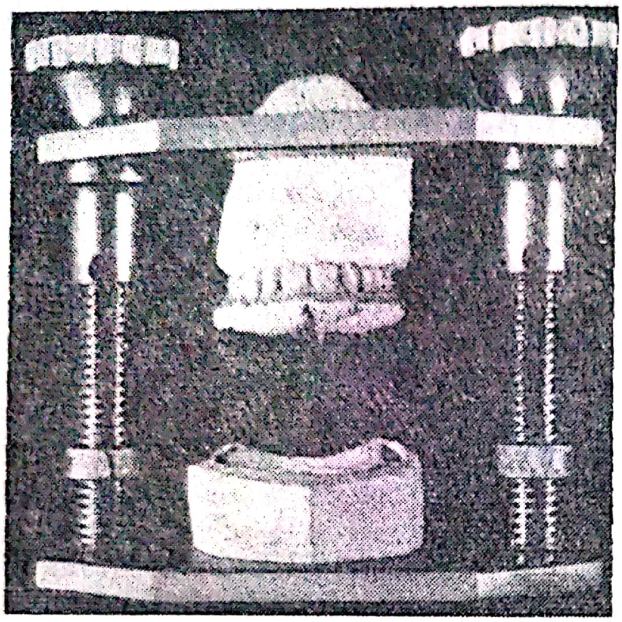

Fig. 161 — Îndepărtarea protezei cu materialul de amprentare, prin ridicarea brațului mobil al presei.

După fixarea șuruburilor, care asigură păstrarea înălțimii respective și efectuarea prizei gipsului, prin intermediul mînerelor se ridică brațul mobil al presei împreună cu proteza, de care aderă substanța alginică (fig. nr. 161).

Se scoate materialul de amprentare din interiorul protezei.

Se execută gravarea zonei Ah și folierea modelului, după care acesta va fi izolat (fig. nr. 162).

Se prepară pastă de Orthocryl, făcînd un amestec de 2,5 părți polimer și o parte monomer. Materialul se aplică atît în fundurile de sac ale modelului, cît și în interiorul protezei.

În continuare se acționează mînerele presei, manoperă prin intermediul căreia proteza va fi reașezată în poziția sa inițială față de model. Presa se strînge treptat, pentru ca rășina acrilică să poată ocupa în întregime spațiul rămas în urma îndepărtării materialului de amprentare (fig. nr. 163).

Se introduce presa cu proteza în apa din Polyclav la temperatura de 35°C, se pune în funcțiune și se ridică treptat presiunea pînă la 2 atmosfere, ținîndu-se astfel timp de 30 de minute (fig. nr. 164 și 165).

După expirarea timpului anterior menționat, se evacuează aerul din Polyclav, se deschide capacul, se scoate presa și se eliberează proteza gata rebazată.

Se face prelucrarea piesei protetice.



Fig. 162 — Izolarea cu soluție alginică a modelului foliat și gravat.

Urmează o probă în cavitatea bucală, în urma căreia rareori sînt necesare mici corecturi ocluzale, prin șlefuirea selectivă a dinților artificiali.

Scanned with OKEN Scanner

Se efectuează lustruirea piesei protetice.

Se aplică în cavitatea bucală proteza rebazată.



Fig. 163 — Stupuirea și presarea pastei acrilice autopolimerizabile de tip „Orthocryl".

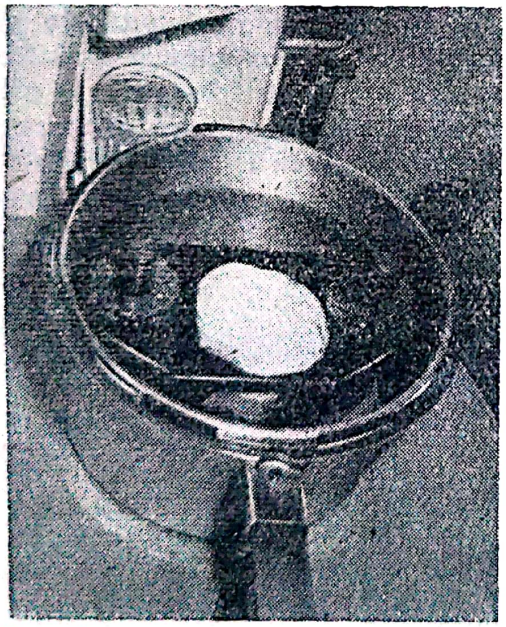

Fig. 164 — Așezarea întregului ansamblu în recipientul Polyclavului în mediu apos.

8.5.4.1.2.
Rezultate

1. Procedeul se caracterizează printr-o mare precizie. Toate protezele astfel rebazate și-au redobîndit funcționalitatea în mod optim (menținerea și stabilitatea).

2. Bazele recondiționate nu prezintă porozități macroscopice, fiind netede



Fig. 165 — Polyclavul în funcțiune.

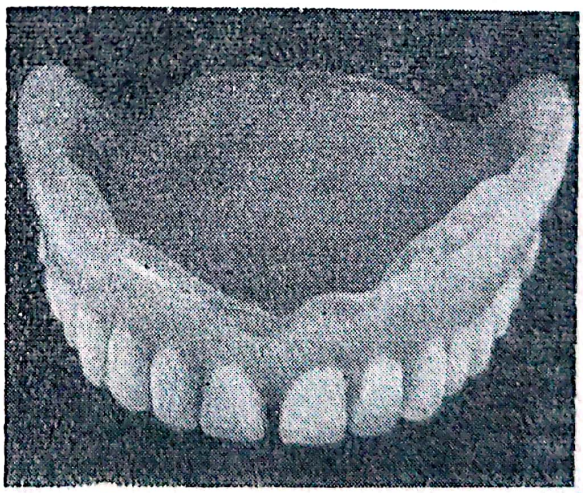

Fig. 166 — Proteza rebazată.

și rezistente (fig. nr. 166 și 167), cu foarte puține neomogenități microscopice.

3. Adaptarea pieselor protetice decurge fără inconveniente, procedeul excluzînd modificările în relațiile intermaxilare, atît în sens vertical cît și orizontal.

Scanned with OKEN Scanner

4. În nici unul dintre cazuri nu am observat apariţia unei reacţii de tip iritativ la nivelul cîmpului protetic. Din contra, biopsiile urmate de examinări

Fig. 167 — Aspectul feţei mucozale a protezei rebazate. Nu sînt prezente porozităţi macroscopice.

histopatologice au scos în evidenţă efectul de recondiţionare a ţesuturilor mucozale de sub bazele protetice căptuşite prin tehnica de lucru descrisă.

5. Metoda prezintă o importanţă deosebită în special la rebazarea protezelor totale imediate.

6. Procedeul este simplu şi puţin costisitor, putînd fi extins la orice loc de muncă.

8.5.4.2.

Tehnica de rebazare indirectă a protezelor totale maxilare, cu refacerea completă a bazei printr-una nouă, cu grosime dirijată din acrilat autopolimerizabil

Multiplele căptuşiri pe care le-am efectuat prin metoda descrisă anterior, au scos în evidenţă faptul că grosimea plăcilor rebazate influenţează calitatea adeziunii. Astfel, protezele la care în timpul prelucrării bazele au fost subţiate în mod arbitrar (prin înlăturarea parţială a răşinii vechi acrilice), au avut o stabilitate statică superioară faţă de a celor cu grosime mai mare.

Aceasta ne-a determinat să efectuăm o înlocuire completă a plăcilor acrilice vechi la protezele totale maxilare, cu altele noi, confecţionate din acrilat autopolimerizabil, la care grosimea să fie dirijată, obţinînd rezultatele scontate, care s-au dovedit a fi deosebit de favorabile.

8.5.4.2.1.

Descrierea tehnicii de lucru

— Excizarea unei grosimi de aproximativ 1 mm din întreaga suprafaţă mucozală a protezei, cu ajutorul frezelor de prelucrat acrilate. Cu acelaşi prilej se anihilează zonele retentive din interiorul şeii pentru a se asigura spaţiul necesar materialului de amprentare. La nivelul plăcii, cu o freză fisură se fac incizii discontinue astfel încît vechea bază rămîne solitară cu restul protezei doar în cîteva puncte. Se efectuează amprentarea funcţională, folosind drept port-amprentă însăşi proteza pregătită în modul în care s-a descris.

— Turnarea modelului din gips dur (Moldano) şi executarea unor chei laterale de poziţie, care vor avea înălţimea pînă la nivelul suprafeţelor ocluzale ale dinţilor protezei. Rolul lor este de a asigura ulterior repoziţionarea corectă a piesei protetice faţă de model.

— Detaşarea protezei şi excizia plăcii vechi, păstrînd materialul de amprentare doar în interiorul şeii protezei.

— Folierea torusului maxilar şi gravarea modelului.

— Repunerea în poziţie iniţială a protezei (fără placă), folosind în acest scop cheile amintite (fig. nr. 168).

Scanned with OKEN Scanner

– Adaptarea pe model, în porțiunea palatinală, a unei plăci de ceară calibrată de 1 mm (fig. nr. 169).

– Fixarea modelului în presă, pe brațul inferior al acesteia.

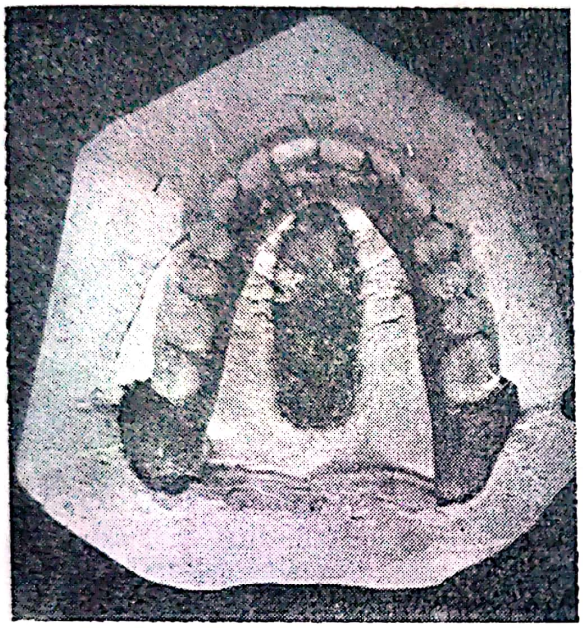

Fig. 168 — Proteză după amprentare și realizarea modelului. Placa palatinală excizată.

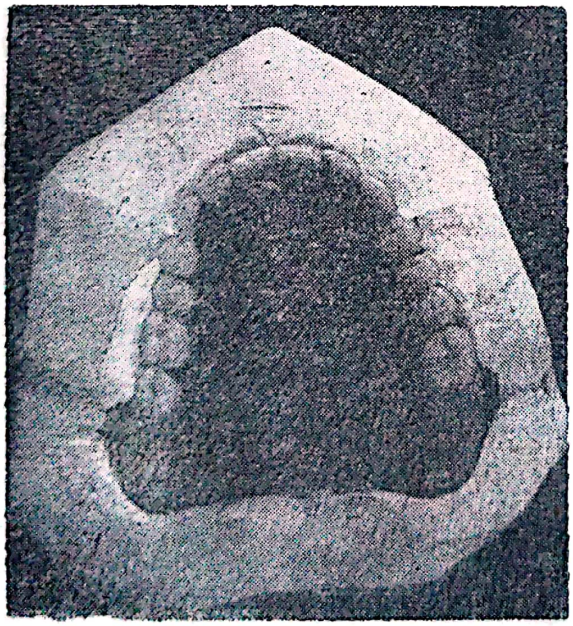

Fig. 169 — Adaptarea plăcii de ceară calibrată în porțiunea excizată.

– Izolarea în apă a modelului fixat.

– Turnarea peste proteză a blocului fixator din gips, a cărui înălțime va fi stabilită prin intermediul șuruburilor laterale ale presei mecanice.

– Ridicarea blocului fixator (după efectuarea prizei gipsului), prin acționarea minerelor presei. Solidar cu

Fig. 170 — Aspectul feței mucozale a protezei rebazate cu refacerea porțiunii palatinale cu grosime dirijată din acrilat autopolimerizabil tip Orthocryl.

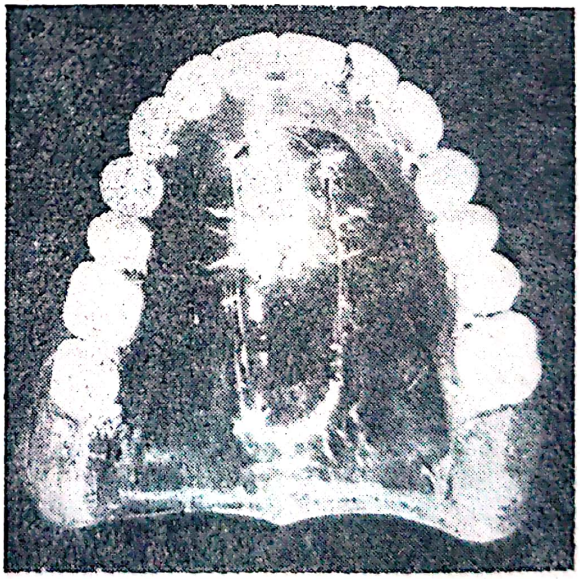

Fig. 171 — Aceeași proteză rebazată, privită ocluzal.

el se va înlătura atît proteza cu materialul de amprentare restant la nivelul șeii, cît și placa de ceară calibrată.

Scanned with OKEN Scanner

– Se trece la efectuarea operațiunilor de rebazare indirectă, descrise anterior.

– Proteza gata rebazată (fig. nr. 170, 171) este aplicată în cavitatea bucală.

8.5.4.2.2.
Rezultate

Metoda permite refacerea protezelor totale superioare într-un timp scurt, obținîndu-se piese protetice cu baze noi, cu grosime dirijată, avînd o stabilitate statică mai bună față de cele rebazate prin același procedeu, însă fără dirijare.

Prelucrarea după rebazare este de mică amploare, scurtîndu-se, astfel, timpul de lucru.

Tehnica descrisă este simplă, putînd fi aplicată în orice loc de muncă.

8.5.4.3.
Procedeu original de rebazare indirectă a protezelor totale mandibulare cu refacerea completă a bazei printr-una nouă, automodelată

Recondiționarea protezelor totale mandibulare prin intermediul metodelor de căptușire directe sau indirecte, în scopul redobîndirii unei funcționalități optime, constituie o problemă delicată, nu în totalitate rezolvată. Frecventele insuccese înregistrate au determinat pe unii medici stomatologi să renunțe la aplicarea rebazării și să treacă la confecționarea de noi piese protetice, cu toate că ele sînt mai dificil de asimilat de către pacienți. Explicația acestor dificultăți de adaptare constă mai ales în faptul că bolnavii primesc proteze cu cîmpuri ocluzale noi, ce diferă total de cele vechi la care curburile sagitale și transversale au fost „autoindividualizate" în decursul folosirii lor în timp îndelungat (176).

În ceea ce privește ineficacitatea metodelor actuale de rebazare, prin căptușirea protezelor totale mandibulare, ea se datorește în primul rînd faptului că nu se asigură imprimarea dinamică pe suprafețele lor lustruite, a mușchilor stabilizatori, al căror rol este de necontestat în asigurarea retenției pieselor protetice. Or, simpla obținere a unor baze sinergice față de cîmpurile protetice, s-a dovedit insuficientă.

În al doilea rînd, majoritatea tehnicilor nu țin cont întocmai de refacerea bazelor, în spiritul principiului extinderii lor în zonele anatomice de utilitate maximă pentru stabilizare, conform situației clinice specifice fiecărui caz în parte, ceea ce duce la compromiterea stabilității.

În dorința de a evita cele două inconveniente menționate anterior, am inițiat un nou procedeu de recondiționare care asigură restabilirea funcționalității protezelor totale mandibulare (170).

8.5.4.3.1.
Tehnica de lucru

– Amprentarea preliminară, cu alginat tip Elastic, a cîmpului protetic mandibular, folosind drept port-amprentă însăși proteza. Acesteia i s-au efectuat, în prealabil, retușările marginale necesare (șlefuiri sau completări cu material termoplastic tip Stents), pentru a se asigura cuprinderea, în timpul amprentării, a tuturor elementelor anatomice ale cîmpului protetic.

– Turnarea modelului, folierea și completarea protezei de pe acest model cu acrilat autopolimerizabil în zonele de extindere posibile (fig. nr. 172 și 173).

– Adaptarea „protezei port-amprentă" în cavitatea bucală și modelarea prin șlefuire a suprafeței sale vestibulare, căreia i se dă o formă

Scanned with OKEN Scanner

concavă, de sus în jos, pe toată lungimea ei.

– Efectuarea amprentării finale fonetice, utilizînd materialul bucoplastic tip Dentiplast. Se obține într-o singură pentru a putea înregistra mișcările țesuturilor periferice cîmpului protetic în timpul fonației (154).

– Turnarea modelului final și a blocului fixator se face pe platforma in-

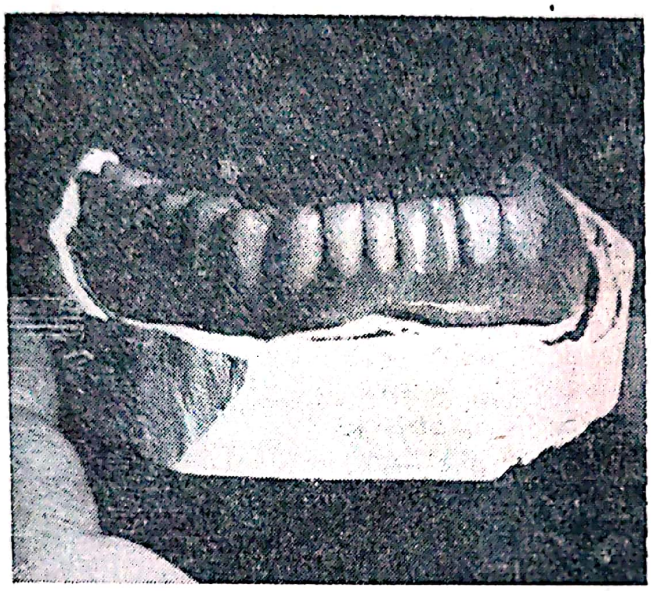

Fig. 172 — Proteza aplicată pe modelul preliminar obținut după îndepărtarea materialului de amprentare alginic. Se remarcă neconcordanța dintre marginile bazei și limitele cîmpului protetic.

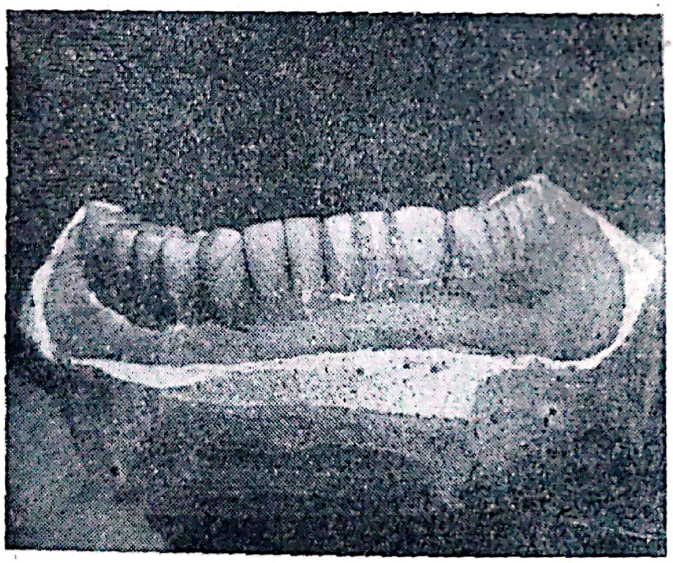

Fig. 173 — Extinderea bazei „protezei port-amprente" cu acrilat autopolimerizabil pe modelul de lucru.

față imprimarea zonei de sprijin, a celei de retenție, a inserțiilor și formei mușchilor stabilizatori linguo-orofaciali pe marginea și suprafața lustruită a protezei, realizîndu-se, astfel, direct macheta viitoarei baze protetice (fig. nr. 174).

În cadrul testelor de funcționalizare am folosit tehnica vorbirii curente, combinată cu cea a citirii unui text, ferioară a presei confecționate de noi. Prin demulare se îndepărtează „proteza port-machetă", evidențiindu-se, în felul acesta, cîmpul protetic și tiparul automodelării externe (acesta din urmă aparținînd blocului fixator).

– Îndepărtarea în totalitate a vechii baze, păstrînd dinții care vor fi repoziționați în negativul lor.

Scanned with OKEN Scanner

– Urmează efectuarea tuturor operațiunilor legate de rebazarea indirectă cu acrilat autopolimerizabil, prelucrat în condiții speciale sau cu acrilat termopolimerizabil, nemaifiind necesară modelarea unei machete din ceară.

– Aplicarea în cavitatea bucală a protezei, în prealabil prelucrată mecanic și lustruită (fig. nr. 175, 176, 177).

Fig. 174 — Aspectul feței mucozale a amprentei-machete din material bucoplastic

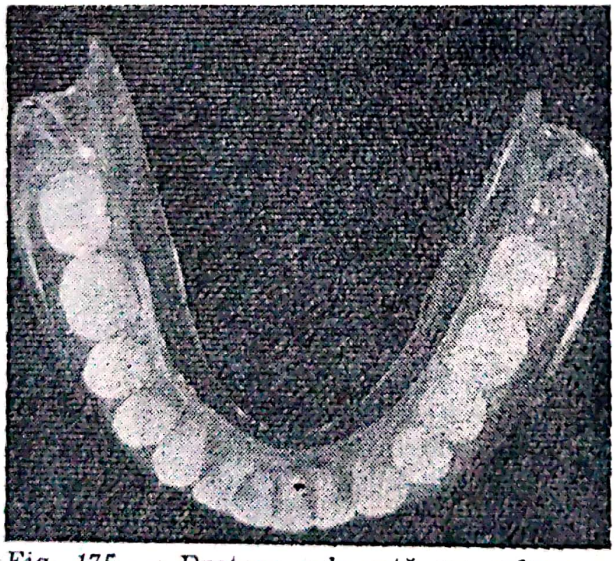

Fig. 175 — Proteza rebazată cu refacerea completă a bazei printr-una nouă automodelată.

8.5.4.3.2.
Rezultate

Procedeul permite restabilirea unei foarte bune funcționalități a protezelor totale mandibulare, caracterizată prin stabilitate statică și dinamică remarcabile.

Tehnica aplicată scoate în evidență valoarea închiderii marginale externe, folosind retenția musculară concomitent cu extinderea noilor baze.

Caracterul particular al succiunii, a cărei intensitate crește în decursul folosirii protezelor, se datorește am-

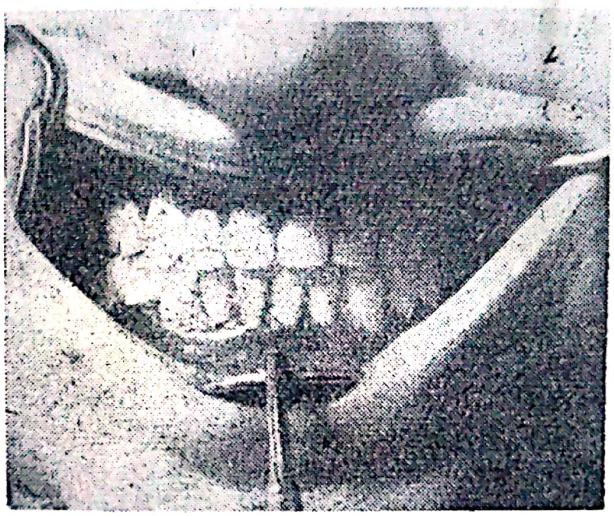

Fig. 176 — Aspectul final al angrenării interdentare.

Fig. 177 — Proteza rebazată inserată în cavitatea bucală. Se remarcă menținerea ei foarte bună pe cîmpul protetic.

Scanned with OKEN Scanner

prentării finale fonetice, asigurind un confort deosebit, apreciat de către pacienţi încă din momentul automodelării funcţionale. Asimilarea psihică a piesei protetice decurge foarte repede, fără să prezinte inconveniente.

Rebazarea este simplă, nu necesită condiţii deosebite de lucru şi poate fi executată în orice unitate de profil.

8.5.4.4.

Procedeu original de rebazare indirectă a protezelor totale mandibulare, cu refacerea completă a bazei şi restabilirea dimensiunii verticale

Această variantă de recondiţionare aduce îmbunătăţiri metodelor clasice de rebazare a protezelor mobile mandibulare, obţinindu-se o stabilitate statică şi dinamică mai bună, datorită folosirii vechiului cîmp ocluzal al pieselor protetice pe baze noi, automodelate, în condiţiile refacerii dimensiunii verticale a etajului inferior al feţei, la pacienţii ce au suferit o micşorare a zonei de influenţă protetică (156).

stabilirii reperelor de redimensionare (fig. nr. 178).

– Amprentarea preliminară cu material hidrocoloid ireversibil alginic

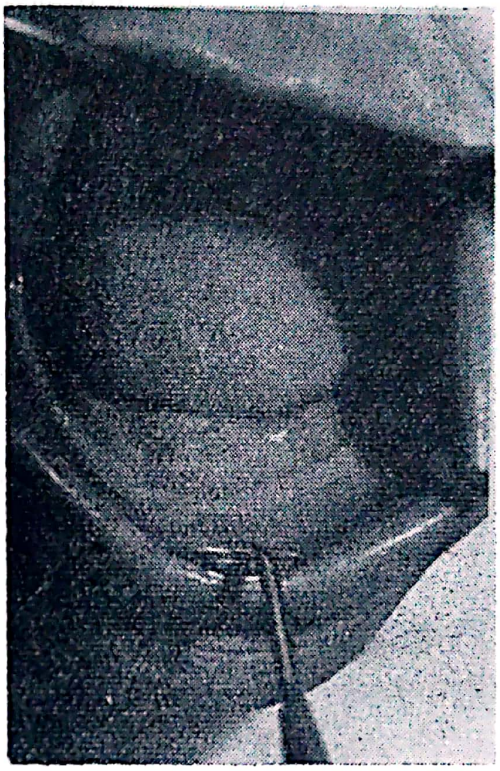

Fig. 178 — Aspectul cîmpului protetic edentat total mandibular.

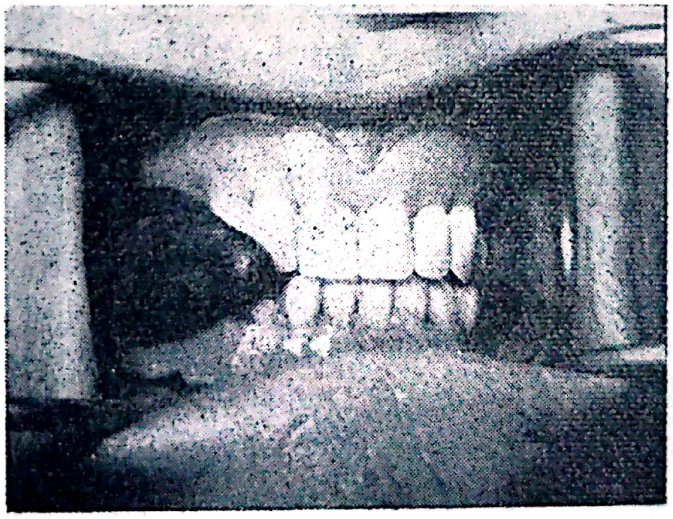

Fig. 179 — Ridicarea ocluziei prin intermediul cheilor de Stents interpuse între port-amprenta-proteză mandibulară şi piesa protetică antagonistă.

8.5.4.4.1.

Tehnica de lucru

– Examinarea minuţioasă a cîmpului protetic, a piesei protetice, precum şi a profilului pacientului, în vederea

tip Elastic, folosind ca port-amprentă vechea proteză prelucrată în prealabil în acest scop.

– Turnarea modelului de lucru pe care se va executa extinderea vechii

Scanned with OKEN Scanner

baze a protezei în zonele anatomice permisibile, folosind acrilat autopolimerizabil.

– Adaptarea port-amprentei proteză în cavitatea bucală și ridicarea



Fig. 180 — Cele două proteze în noile raporte stabilite, văzute extraoral, din față.

Fig. 181 — Aceeași situație. Privire de sus

ocluziei bilateral, cu ajutorul materialului termoplastic tip Stents, refăcînd zona de influență protetică a feței (fig. 179, 180 și 181).

– Îndepărtarea cheii de Stents, unilateral (fig. nr. 182).

– Excizarea de aceeași parte și îndepărtarea din vechea bază protetică mandibulară a dinților respectivi, care

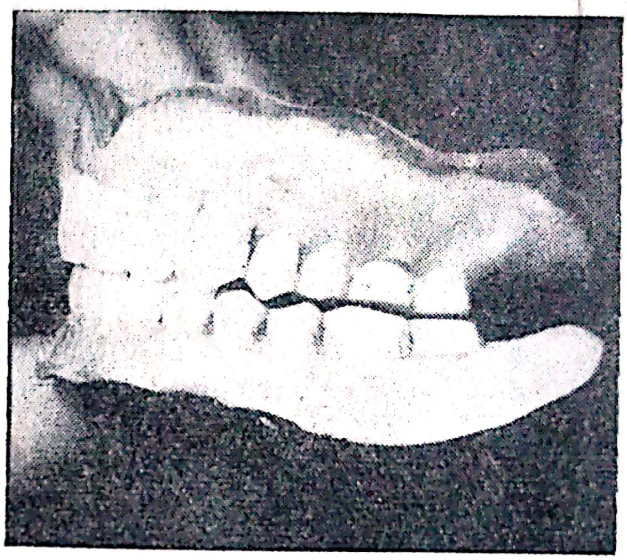

Fig. 182 — Spațiul de inocluzie, apărut în urma îndepărtării cheii de Stents unilateral, indică valoarea înălțării dimensiunii verticale.

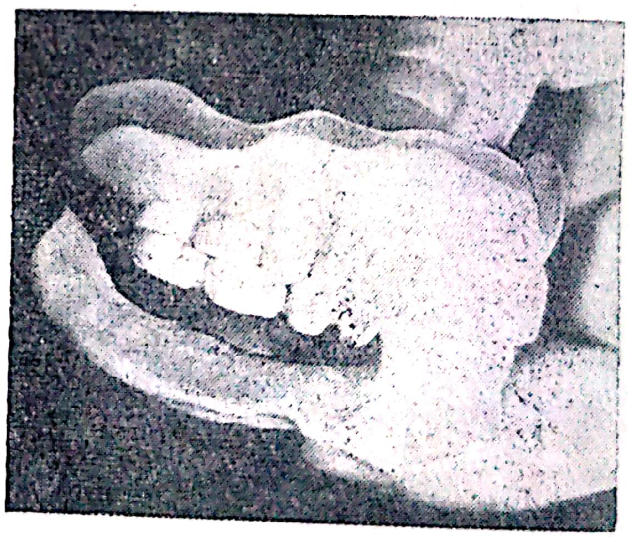

Fig. 183 — Lipirea cu ceară de suprafețele ocluzale ale antagoniștilor a dinților excizați unilateral din baza protetică mandibulară, păstrînd vechea angrenare.

vor fi lipiți cu ceară de suprafețele ocluzale ale antagoniștilor, păstrînd vechea angrenare (fig. nr. 183).

– Definitivarea poziționării acestor dinți laterali prin intermediul acrila-

Scanned with OKEN Scanner

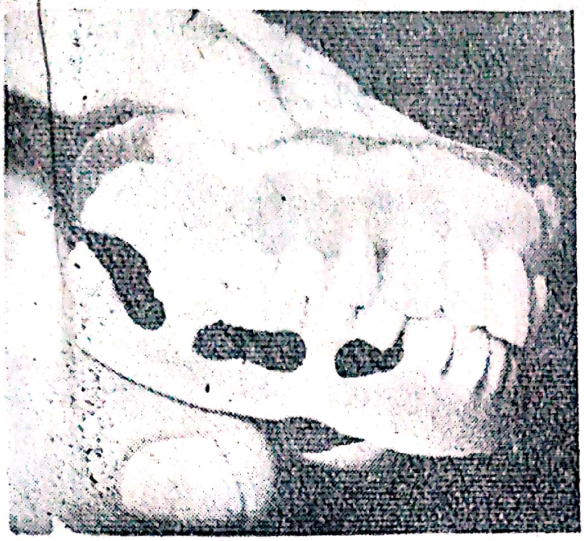

Fig. 184 — Definirea noii poziții a dinților laterali ai unei hemiarcade prin intermediul a doi stîlpi din acrilat autopolimerizabil.

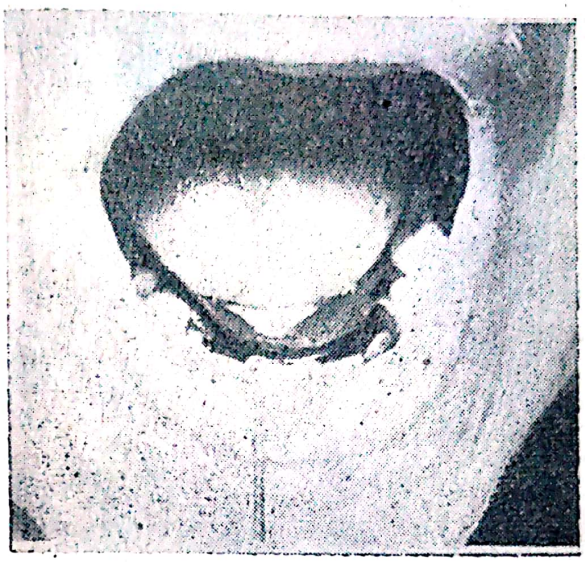

Fig. 187 — Amprentarea fonetică.

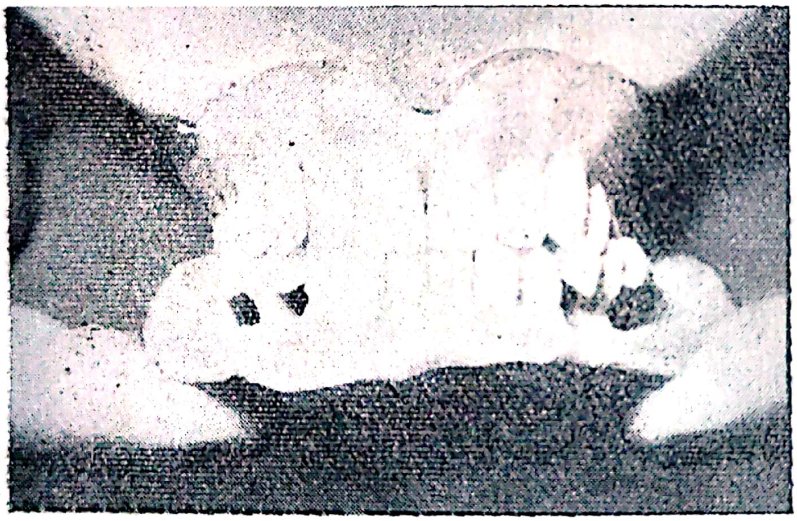

Fig. 185 — Fixarea poziției definitive a dinților artificiali laterali la nivelul ambelor hemiarcade.

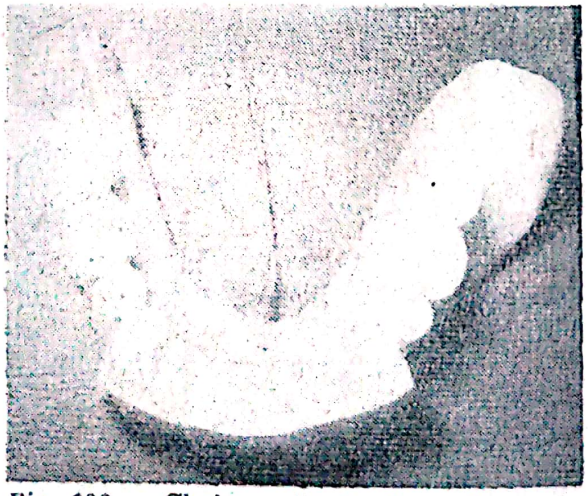

Fig. 186 — Cheie vestibulară de gips pentru dinții frontali.

tului autopolimerizabil, executîndu-se stîlpi de susținere, care vor menține dimensiunea verticală păstrată de cheia de Stents de pe partea opusă (fig. nr. 184).

— Îndepărtarea celei de a doua chei de Stents (contralaterală), executîndu-se și la acest nivel operațiunile descrise anterior (fig. nr. 185).

— Se trece la înlăturarea dinților frontali inferiori, tot prin excizare, repoziționîndu-i în ceară pe vechea bază, în funcție de antagoniști. Se execută o cheie vestibulară din gips, care va reține, după înlăturarea cerii,

Scanned with OKEN Scanner

dinții frontali inferiori în noua poziție, în vederea fixării lor ulterioare cu acrilat autopolimerizabil (fig. nr. 186).

— Se execută amprentarea fonetică cu material bucoplastic (fig. nr. 187), prentare bucoplastic și a vechii baze protetice, prin secționarea stîlpilor acrilici se eliberează dinții artificiali, aceștia fiind repoziționați în negativul celei de a doua părți a tiparului.

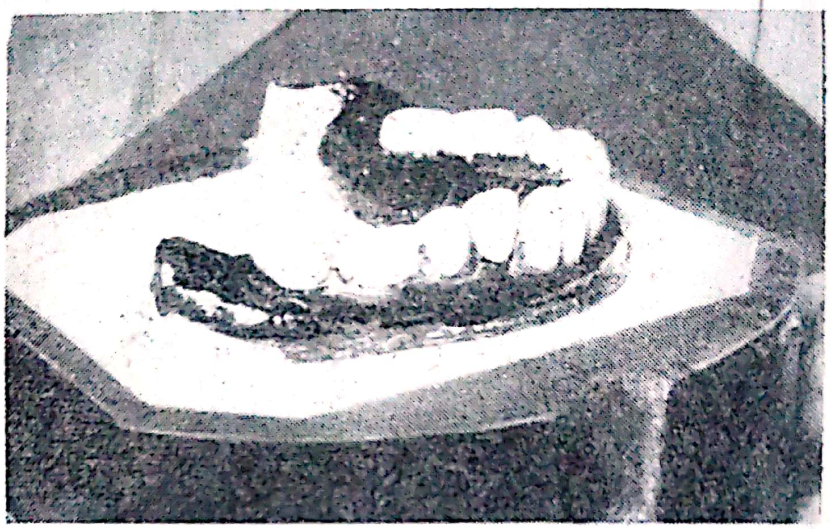

Fig. 188 — Ambalarea amprentei-machete.

Fig. 189 — Aspect al părții pozitive a tiparului.

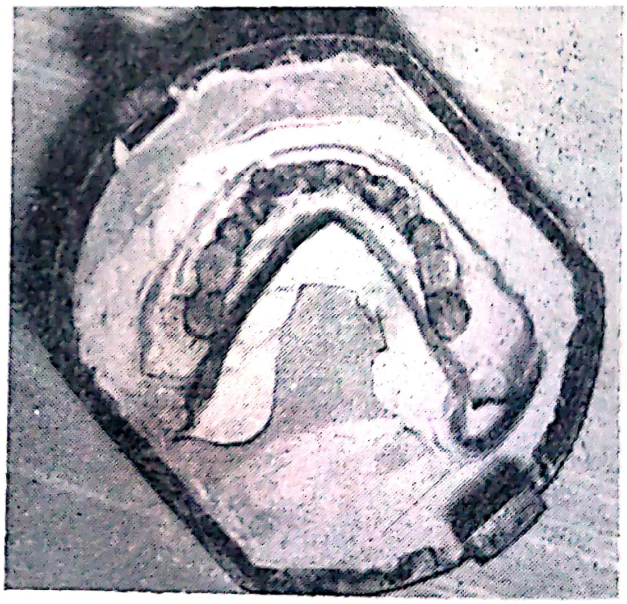

Fig. 190 — Aspect al părții negative a tiparului, cu dinții artificiali repoziționați.

aplicînd testele specifice precum și cele de funcționalizare ale lui *Herbst*, folosind însăși proteza ca port-amprentă.

— În continuare vor fi efectuate operațiunile de ambalare a amprentei-machete (fig. nr. 188), în vederea obținerii tiparului (fig. nr. 189, 190). Menționăm că în cadrul dezambalării, după îndepărtarea materialului de am-

Se trece apoi la izolarea tiparului și realizarea bazei noi automodelate cu cîmpul ocluzal vechi conservat, într-o dimensiune verticală nouă. În acest scop se folosește fie procedeul clasic, cu acrilat termopolimerizabil, fie metoda care utilizează acrilatul autopolimerizabil tip Orthocryl, prelucrat modern cu ajutorul Polyclavului.

Scanned with OKEN Scanner

Fig. 191 — Aspect extraoral al protezei finite, cu dinții artificiali în vechea angrenare față de antagoniști, dar într-o dimensiune verticală refăcută.

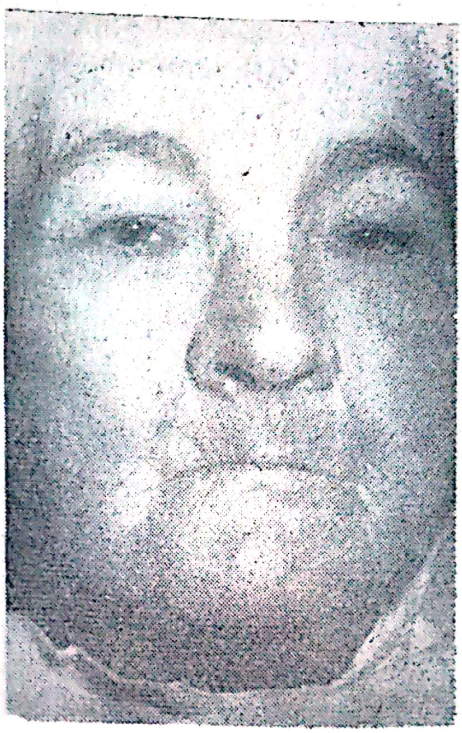

Fig. 193 — Fizionomia pacientei cu vechile proteze.

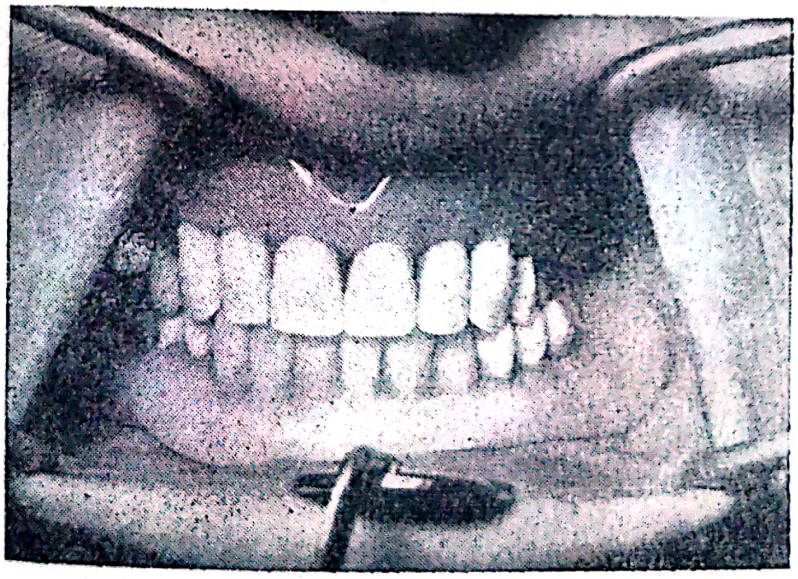

Fig. 192 — Aspect intraoral.

Fig. 194 — Aspectul fizionomiei pacientei cu baza protezei mandibulare complet refăcută și dimensiunea verticală restabilită.

Scanned with OKEN Scanner

— După un prealabil control extraoral (fig. nr. 191), proteza gata confecționată se inseră în cavitatea bucală (fig. nr. 192, 193, 194, 195, 196).

Fig. 195 — Profilul pacientei înainte de rebazare.

Fig. 196 — Profilul pacientei după rebazare.

8.5.4.4.2.
Rezultate

1. Procedeul permite obținerea unor proteze totale mandibulare, cu o funcționalitate mai bună decît a celor clasice, chiar în cazurile de atrofii avansate, datorită respectării următoarelor principii:

a) executarea unei baze definitive, extinsă în zonele anatomice permisibile;

b) asigurarea unei suprafețe lustruite, automodelate, prin intermediul amprentării fonetice, oferind condiții foarte bune de folosire a stabilizării active și pasive a piesei protetice, prin imprimarea atît în stare de funcționalitate cît și în repaus a musculaturii linguo-oro-faciale;

c) utilizarea vechiului cîmp ocluzal „familiarizat" asimilat de pacient în decursul anilor. Menținerea curburilor individuale de ocluzie este în avantajul stabilității dinamice;

d) redimensionarea zonei de influență protetică, păstrînd angrenarea corectă a dinților artificiali, atît în specificul ocluziei cît și în cel al articulării vechii proteze.

2. Procedeul exclude folosirea unui cîmp ocluzal nou, ceea ce va fi atît în avantajul menținerii și stabilității pieselor protetice, cît și asimilării lor psiho-corticale, reducînd totodată procesul de atrofiere a crestelor alveolare.

3. Tehnica este simplă și economică.

Scanned with OKEN Scanner

9.

Aspecte tehnologice și tehnice, cu unele implicații de ordin clinic (stomatopatii protetice)

9.1. Considerații generale

În ambianța unei terapii protetice biofuncționale moderne a edentației totale, toleranța biologică a țesuturilor cîmpului protetic în contact cu proteza constituie o problemă deosebit de importantă și complexă, cu multiple implicații: tehnologice, tehnice și clinice. Există o strînsă interdependență și intercondiționare între raționamentul de concepere, modul de efectuare a fiecărei piese protetice și particularitățile terenului local, pe fondul stării generale a organismului.

Marea diversitate a reacțiilor mucozale cauzate de suprasolicitarea suportului biologic de către o și mai mare varietate de defecțiuni posibile ale construcțiilor protetice incorect executate și prelucrate, explică de ce nici pînă în prezent nu există o concepție unitară cu privire la sistematizarea acestor „noxe protetice", care să călăuzească atitudinea profilactică și terapeutică a medicului stomatolog.

În cazul edentatului total protezat, mucoperiostul care preia funcția parodonțiului ca sistem morfofuncțional biomecanic (datorită pierderii tuturor unităților dento-parodontale), se adaptează la noua situație impusă de solicitările mecanice transmise prin intermediul bazelor protetice, pentru care motiv în intimitatea lui structurală apar transformări tisulare individuale.

Majoritatea autorilor, printre care: *F. Gasser* (111, 112, 113), *K. Kapur*, *G. Schklar* (189), *Györgyné Hettesy* (134), susțin că în mod practic nu există mucoasă care să nu reacționeze la contactul cu aparatul protetic. În multe situații modificările apărute pot fi considerate ca simple răspunsuri individuale de acomodare, ce se situează la limita dintre normal și patologic. Pentru considerentele de mai sus, mulți specialiști nu sînt, și pe drept cuvînt, adepții încadrării fără discernămînt a tuturor reacțiilor mucoasei subprotetice în domeniul patologiei (99).

În cazul în care insultele mecanice produse de către proteză depășesc toleranța fiziologică a mucoasei ce tapisează cîmpul protetic (în special zona de sprijin la nivelul maxilarului), apare îmbolnăvirea mucoasei, îmbrăcînd diferite forme ale stomatopatiilor protetice (74, 112).

Aceste afecțiuni, după concepția Școlii Bucureștene (99) pot fi rezultatul cumulării factorului traumatic cu cel bacteriotoxic (ca urmare a tulburării microbiocenozei cavității bucale), cu anumite noxe (chimico-toxice sau

alergice (monomer rezidual, coloranți, catalizatori, acceleratori), la care se adaugă participarea factorului infecțios în condițiile modificării parametrilor biologici normali din teritoriul subprotetic (temperatură, flux, pH salivar), stomatopatiile putîndu-se manifesta fie imediat, apropiat de momentul inserării protezei, fie tardiv.

În acest context, clasificarea propusă de către L. Ene și colaboratorii (99), ține seama de aspectul și topografia leziunilor, de momentul apariției lor, cît și de factorii cauzali și favorizanți, care intervin. În felul acesta ea contribuie la o logică încadrare a stomatopatiilor protetice în următoarea formă de sistematizare:

I. REACȚII IMEDIATE

A. **Marginale**

a) Eroziuni în situ, cauzate de inexactități în realizarea marginilor protezei

b) Eroziuni care apar în momentul inserției și dezinserției protezei

B. **Bazale**

Eroziuni traumatice, ca urmare a unei fețe mucozale necorespunzătoare a protezei (porozități, rugozități, folieri cu margini tranșante)

C. **Totale**

Reacții alergice și chimico-toxice ce interesează în întregime mucoasa subprotetică, uneori și cea jugală, labială și comisura fantei bucale. (Survin mai ales după rebazări directe cu acrilat autopolimerizabil).

II. REACȚII TARDIVE

A. **Marginale**

Ulcerații de decubit acoperite de false membrane (ele fiind consecința atrofiei pronunțate a cîmpului protetic și presiunii exercitate de marginile protezei) sau hiperplazii marginale de tipul epulisului fisurat.

B. **Bazale**

a) Leziuni eritemo-congestive localizate, datorate unei proteze cu fața mucozală poroasă la un pacient cu igienă bucală necorespunzătoare, sau a defecțiunilor de montare a dinților și de individualizare a reliefului ocluzal.

b) Hipertrofii și hiperplazii ale mucoasei, la nivelul unei camere de vid sau a zonelor de despovărare de pe fața mucozală a piesei protetice

c) Ulcerații din cauza existenței unor reliefuri exagerate ale feței mucozale a protezei (camera de vid cu margini tranșante, folieri necorespunzătoare, „linii americane").

C. **Totale**

Aceste reacții tardive pot să apară:

1. La bolnavi ce prezintă avitaminoze (mai ales din grupa B), anemii, diabet, afecțiuni hepatice și renale.
2. Stomatopatii protetice chimico-toxice.
3. Stomatopatii protetice alergice.
4. Stomatopatii protetice traumatice.
5. Reacții tardive vasculare, predominînd fragilitatea vasculară.

9.2. Etiopatogenia stomatopatiilor protetice

În literatura de specialitate cauzele și mecanismul de declanșare ale stomatopatiilor protetice sînt privite în mod diferit de către susținătorii uneia sau alteia dintre următoarele teorii:

1. Mecano-traumatică
2. Bacterio-toxică
3. Chimico-toxică
4. Alergică
5. Fragilității capilare
6. Involuției glandelor salivare
7. Electro-galvanică
8. Corelației dintre factorii generali și cei locali
9. Interdependenței și intercondiționării factorilor grupelor cauzatoare de stomatopatii protetice.

9.2.1. Teoria mecano-traumatică

Este adoptată de foarte mulți autori, printre care amintim pe: *Niquist,*

Scanned with OKEN Scanner

Staegemann, Vrasse, Netter (citați de 21), *K. Weinmann* și *H. Sicher* (326), *Ch. Swoope, W. L. Kydd* (307), *F. D. Moore* (231), *W. Klötzer* (197), *H. Langer* (206). Ei susțin existența corelației între factorul presiune intermitentă sau continuă neechilibrată a bazei protetice, gradul de resorbție osteoclastică, (urmare a tulburărilor circulatorii ce apar în vasele ce nutresc periostul) și reacția inflamatorie atrofică sau hipertrofică a țesutului ce acoperă cîmpul protetic.

Leriche și *Policard* (citați de 208) consideră că orice modificare a vascularizării prin hiperemie sau ischemie provoacă o osteoliză și, în consecință, protezele vor trebui să nu comprime excesiv suprafețele de sprijin, dar nici să fie prea mobile încît să irite țesuturile subiacente.

Acest efect distructiv, însoțit de o atrofie intensă, pînă la dispariția crestei alveolare și persistența inflamației cronice a mucoasei cîmpului protetic, este mai exprimat în cazul unei proteze instabile, ca și în toate situațiile în care baza acrilică comprimă în mod excesiv zona de sprijin.

Un tablou similar îl întîlnim și la purtătorii nocturni de proteze, precum și la pacienții care prezintă o deficitară repartizare a presiunilor masticatorii pe cîmpurile protetice.

Pe baza tuturor celor menționate, adepții teoriei mecano-traumatice consideră că inflamația cronică a mucoasei purtătorilor de proteze se explică prin traumele provocate de piesele protetice incorect prelucrate și care nu au o adaptare corespunzătoare.

Modificările patologice osoase au fost studiate de către Regli și Gaskil, prin aplicarea pe subiecte vii a radioizotopilor fer cu acțiune de scurtă durată. La toate cazurile cercetate, biopsia și frotiurile citologice au permis punerea în evidență și a unor leziuni histopatologice ale părților moi (8, 50, 95, 104, 135, 137, 138, 140, 222, 232).

Pentru evitarea acestor efecte nedorite, proteza trebuie să fie adaptată ireproșabil, nedeformată, stabilă și capabilă de a transmite judicios presiunile masticatorii pe suprafața zonei de sprijin.

Cercetările lui *E. W. Skinner* și *R. W. Phillips* (292) au demonstrat că modificările dimensionale apărute în timpul confecționării bazelor acrilice termopolimerizate au un efect continuu dăunător asupra țesuturilor de susținere, motiv pentru care este bine ca protezele mobile să fie îndepărtate din cavitatea bucală în timpul nopții.

Observațiile curente au arătat, de altfel, că frecvența stomatopatiilor protetice a fost întotdeauna mai mare la purtătorii nocturni de proteze.

Însăși placa acrilică bine adaptată, purtată zi și noapte fără întrerupere, îngreuiază fluxul salivar la nivelul cîmpului protetic, încît, după *Ostlund* (citat de 246), ea ar diminua autocurățirea cavității bucale, ducînd la o schimbare a florei normale microbiene.

În asemenea condiții, unele levuri pot deveni patogene dînd naștere la procese inflamatorii ale mucoasei palatului, cît și ale comisurilor bucale.

Se impune deci, ca repausul țesuturilor de susținere în timpul nopții să fie inclus în cadrul regulilor de igienă ale fiecărui purtător de proteză mobilă, mai ales la acei pacienți la care este evidentă o intoleranță față de rășina acrilică, în situațiile cînd nu li se pot asigura baze metalice.

Excepția de la această conduită se referă la perioada de acomodare față de piesa protetică.

Spre deosebire de protezele totale maxilare, cele mandibulare, datorită condițiilor de retenție mai precare, favorizează fluxul salivar sub bazele protetice și, indirect, mărirea rezis-

Scanned with OKEN Scanner

tenței mucoasei față de traumatisme. În acest fel s-ar putea explica faptul că la nivelul cîmpului protetic mandibular sînt decelate mult mai rar leziuni inflamatorii de tipul stomatopatiilor protetice.

9.2.2. Teoria bacterio-toxică

Este cunoscut faptul că mediul bucal oferă condiții de existență a unei bogate flore microbiene autohtone (microfloră permanentă) și alohtone (temporară sau de tranziție), aflată în stare de echilibru biologic, constituind sistemul ecologic denumit microbiocenoză.

Cercetările lui *R. Dubois – Prevost* (89) au pus în evidență existența a cca 30 milioane de germeni/ml de salivă la adult. S-a constatat însă că, datorită pH-ului salivar variabil (în jur de 6,7), dezvoltarea a numeroase bacterii este astfel favorizată încît, în anumite condiții, populația microbiană poate ajunge la 5,5 bilioane/ml (24).

Majoritatea autorilor atrag atenția asupra modificării microbiocenozei cavității bucale la purtătorii de proteze mobile și mobilizabile acrilice defectuos prelucrate tehnologic și tehnic (9, 22, 23, 46, 131, 183, 184).

Dezechilibrul florei microbiene implică pericolul declanșării unor stomatopatii protetice, fie sub forma unor afecțiuni inflamatorii produse de către anumite bacterii și levuri, fie datorită suprainfectării unei mucoase deja traumatizate de către baza incorect adaptată a unei proteze mobile.

Wannenmacher (citat de 99) consideră că fenomenele inflamatorii ale mucoasei la purtătorii de proteze totale și parțiale se datoresc doar într-un procentaj de 10,9% efectelor mecanice legate de instabilitatea bazelor. Marea majoritate a reacțiilor mucozale ar fi cauzate de prezența porozităților materialului acrilic. La nivelul acestor defecțiuni structurale, care apar în urma unor prelucrări deficitare, înmulțirea germenilor este considerabilă. O astfel de proteză poate fi considerată pe drept cuvînt „focar continuu de infecție".

H. Langer, K. Portelle (207), S. Ells, R. Przyborowski (97) susțin că există o strînsă corelație între structura protezelor acrilice, timpul de purtare și cantitatea germenilor, fiecare blastopor constituind un mediu foarte prielnic în dezvoltarea unor bacterii și levuri.

Alți autori, printre care *Peyton, Craig* (citați de 310), *Körber* și *Vonthie* (citați de 247), au arătat că odată cu pătrunderea treptată a salivei în piesa acrilică, pot fi antrenate și substanțe ce pot constitui suportul nutritiv pentru microbi. Cu cît compusul macromolecular acrilic polimerizat este mai neomogen, prezentînd porozități multiple, cu atît absorbția mediului lichid este mai mare, iar culturile bacteriene și micotice se dezvoltă mai bine, putînd declanșa forme de stomatopatii protetice.

Uhlig (citat de 246), susține că în declanșarea acestor afecțiuni, un rol important îl deține acumularea pe proteză a tartrului, a resturilor alimentare, a detritusurilor celulare epiteliale, care alături de porozități constituie un mediu foarte bun pentru dezvoltarea florei microbiene.

După *Pejrone* (citat de 22), scăderea secreției salivare favorizează acumularea resturilor alimentare și, implicit, creșterea calitativă a microorganismelor (exemple: în sindromul Sjögren, caşexii).

În ultimul timp se acordă o deosebită importanță biodeteriorării protezelor acrilice, ca urmare a acțiunii microorganismelor din mediul bucal. Autori ca: *Van Beneden, Gatellier, Appert, Iverson, Lichtenstein, Land-*

Scanned with OKEN Scanner

field, Taylor, Wessel (citați de 52), au dovedit prin cercetările efectuate că există două categorii de bacterii: unele care secretă oxidaze, altele producătoare de dehidrogenaze, ce pot determina prin activitatea lor enzimatică scindarea plastifiantului de tip ester din interiorul rășinii acrilice. Acesta fiind transformat într-o bază și un acid, ulterior devine un mediu nutritiv pentru alte bacterii, ce vor desăvîrși erodarea masei plastice. În geodele rămase după dispariția plastifiantului vor pătrunde treptat aerul, saliva și o parte a lichidelor ingerate, favorizînd proliferarea florei microbiene.

Problema porozităților și a corelației acestora cu dezvoltarea unor levuri de tipul Candidei albicans, se pune și în cazul căptușirii protezelor cu unele produse reziliente sau nereziliente, atunci cînd, fie materialul, fie tehnica de prelucrare nu sînt corespunzătoare (142, 177). Rezultatul negativ va fi dublu: degradarea materialului de rebazare și apariția reacțiilor inflamatorii.

Cercetările efectuate de către *J. L. Sauer* (274) cu privire la comportarea Silastic-ului 390, material rezilient de căptușire a protezelor acrilice, precum și studiile lui *L. Cohen* (51), au arătat că acest material favorizează dezvoltarea coloniilor de Candida, responsabile de degradarea lui, putînd constitui o cauză declanșatoare a unei stomatopatii micotice.

9.2.3. Teoria chimico-toxică

Se bazează pe supoziția că anumite elemente chimice conținute în materialul acrilic ar avea o acțiune toxică asupra mucoasei cavității bucale, un rol primordial atribuindu-se, în acest sens, monomerului rezidual.

Autori ca: *Spreng, Vrasse, Chikhani* și *Netter* (citați de 110), atrag atenția asupra faptului că de la abandonarea cauciucului în favoarea compușilor macromoleculari acrilici și în urma generalizării acestora din urmă în protetica dentară, leziunile iritative ale mucoasei cavității bucale, în special la nivelul zonei de sprijin a cîmpului protetic maxilar, apar din ce în ce mai frecvent.

Investigațiile clinice și experimentale ale lui *M. Dechaume* și *A. Brunel* (76), ale lui *Deichman* (citat de 21), *Haag* și *Larsen* (citați de 185), executate pe animale au dovedit toxicitatea monomerului metacrilic, atît pe piele cît și pe conjunctive.

Cercetătorii japonezi *H. Kawakara, A. Jamagami* și *M. Nakamura* (191), efectuînd studii biologice, în vitro, privind efectul monomerului asupra unor culturi de țesuturi vii, au demonstrat că el este toxic și această acțiune descrește cu gradul de polimerizare. După părerea lor, dacă produsul are un înalt grad de polimerizare, acțiunea sa citotoxică dispare.

Referitor la felul prelucrării, eminenți specialiști în tehnologia materialelor dentare, ca *D. C. Smith* și *M. E. D. Bains* (293), *B. O. Axelsson* (11), consideră că deficiențele ce pot apare în procesul de polimerizare a rășinilor acrilice (printre care o termopolimerizare accelerată) pot fi cauza prezenței unei anumite cantități de monomer rezidual, capabil să provoace reacții inflamatorii ale mucoasei bucale.

Cercetările autorilor menționați mai sus au arătat că există două variante de monomer restant în produsul acrilic polimerizat: una hidrosolubilă și alta legată de rețeaua macromoleculară, aceasta din urmă fiind insolubilă în apă. Astfel, la acrilatele termopolimerizate, după un regim mediu de 6 ore, conținutul de monomer rezidual hidrosolubil este de 2%. La cele autopolimerizate, concentrația poate să ajungă după o oră la 4%.

Scanned with OKEN Scanner

pentru ca la 24 de ore să scadă la 2,5%. Efectul iritant al monomerului rezidual este vizibil în special după efectuarea rebazărilor prin căptușire directă cu acrilat autopolimerizabil, pentru care motiv considerăm că utilizarea acestei tehnici, pe lîngă alte deficiențe arătate, trebuie să fie abandonată în totalitate.

Studiile efectuate de noi (152) privind decelarea prin titrare cu hipermanganat de potasiu a componentei hidrosolubile a monomerului rezidual la protezele rebazate cu acrilat autoreactiv, prelucrat indirect în condiții speciale, au scos în evidență superioritatea procedeului modern și sub acest aspect. Titrînd și eșantioane prelucrate de la proteze cu o vechime de 4–8 ani, am constatat prezența în cantități mici (0,061%) a monomerului hidrosolubil. Aceasta ne determină să presupunem că nu mai poate fi vorba de un monomer rezidual, ci de o nouă componentă hidrosolubilă apărută prin degradarea rețelei macromoleculare în cadrul procesului de îmbătrînire a rășinii acrilice. Astfel ne putem explica apariția tardivă a unor reacții iritative la nivelul mucoasei zonei de sprijin, datorită eliberării componentei fixe monomerice din rețeaua macromoleculară dezintegrată, la care se mai adaugă și insultele mecano-traumatice cauzate de către bazele protezelor asinergice față de cîmpurile protetice.

Toxicitatea monomerului, asociată cu iritațiile mecano-traumatice, a fost incriminată de către unii autori — printre care și *Strain* (citat de 21) — în malignizarea stomatopatiilor protetice. Practic, această transformare apare foarte rar, iar în ceea ce privește acțiunea toxică a componentei hidrosolubile a monomerului, ea nu poate fi de lungă durată, deoarece după o perioadă scurtă de timp dispare prin dizolvare în salivă. Acest fapt a determinat-o probabil pe *Györgyné Hetessy* (134) să nege rolul nociv al monomerului rezidual din masa polimetilmetacrilatului.

Rășina acrilică, însă, mai conține întotdeauna și constituenți accesorii, ca: stabilizatori, catalizatori, plastifianți, coloranți, fie în scopul îmbunătățirii unor parametri fizici, fie pentru a asigura o bună decurgere a polimerizării, sau în scop fizionomic.

Investigații au fost făcute și asupra acestor componenți pentru a se vedea dacă ei pot fi toxici și chiar alergici. Astfel, privitor la stabilizatorul cel mai folosit, hidrochinona, cercetările lui *M. Dechaume* și *A. Brunel* (76) au relevat discrete inflamații apărute după aplicarea unei soluții saturate. Slaba concentrație ce o prezintă în rășina acrilică, precum și solubilitatea în apă fac neverosimilă acțiunea sa iritantă.

Privitor la catalizatorul polimerizării, peroxidul de benzoil, menționăm că *D. C. Smith* (293) a dovedit că acest component nu provoacă inflamație. Totuși, din descompunerea lui rezultă benzoat de sodiu și acid benzoic, inofensivi pentru organism, dar care perturbă polimerizarea, eliberînd molecule de dimeri și de trimeri, toxice pentru celule. După *Chrzczonowicz* (citat de 185), ele pot să se mențină mult timp în rășină, fiind considerate ca factori responsabili ai unor reacții inflamatorii.

Pentru a se ameliora proprietățile fizico-mecanice ale compușilor macromoleculari acrilici, acestora le sînt adăugate cantități mici de dibutilftalat 10%. Substanța nu este toxică, dar poate fi hidrolizată în acid ftalic și butanol. Acesta din urmă, după *T. Jedrzejewski* și *Zofia Danilevicz-Stysiak* (185), este nociv pentru țesuturi, dar concentrația sa este atît de slabă, încît, practic, nu poate cauza reacții inflamatorii.

Scanned with OKEN Scanner

În ceea ce privește coloranții alifatici și pigmenții ce se găsesc în cantități mici, acțiunea lor toxică asupra celulelor vii este controversată.

După *Wannenmacher*, *Langer*, *Hentze*, *Uhlig* (citați de 71), stomatopatiile protetice sînt produse de un complex de cauze, printre care un rol deosebit îl deține stagnarea căldurii sub baza protezei, influența chimico-toxică a monomerului, insultele mecano-traumatice și, mai rar, intoleranța față de polimetilmetacrilat. Ei susțin că acumulările de căldură sub placa protetică se datoresc faptului că aceasta este termoizolantă, temperatura putînd varia între 37°C și 40,6°C. În astfel de condiții, la care se adaugă scăderea cantității de salivă, apare inevitabil suferința mucoasei subiacente piesei protetice.

Cercetările noastre (66, 71) comparative privind depistarea variațiilor termice ale mucoasei cîmpului protetic maxilar, la purtătorii unor proteze cu baze acrilice și metalice (aluminiu) au scos în evidență anumite rezultate demne de a fi prezentate (71). Pentru înregistrări a fost utilizat un termistor-galvanometru tranzistorizat, de fabricație R.P.P. (fig. nr. 197).



Fig. 197 — Aparatul folosit la determinarea temperaturii mucoasei palatine.

Determinările termice (fig. nr. 198 și 199) s-au efectuat la un număr de 60 pacienți, împărțiți în 3 loturi:

— primul a cuprins un număr de 20 de subiecți neprotezați (edentați to-

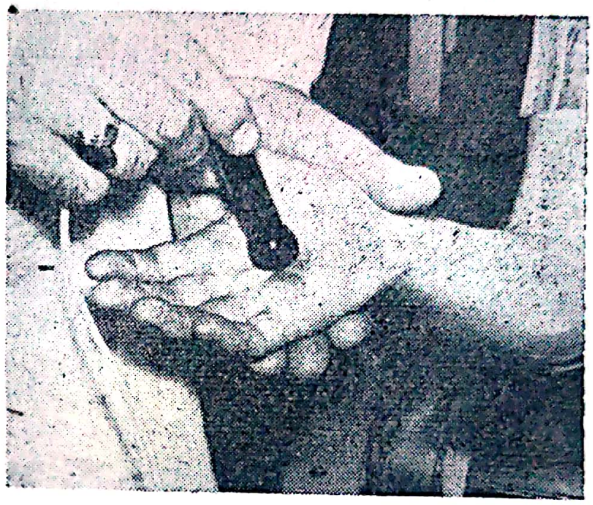

Fig. 198 — Determinarea temperaturii palmare pentru excluderea cazurilor de febrilitate.

tali sau parțiali), de vîrste diferite (între 25 și 50 de ani);

— lotul al doilea a fost format dintr-un număr de 20 de pacienți vechi purtători de proteze acrilice (vîrstele

Fig. 199 — Determinarea temperaturii în diferite zone ale mucoasei cîmpului protetic superior.

Scanned with OKEN Scanner

lor erau cuprinse între 50 și 70 de ani);

– lotul al treilea a cuprins un număr de 20 de cazuri clinice protezate, la care s-au confecționat proteze noi, cu bază turnată din aluminiu.

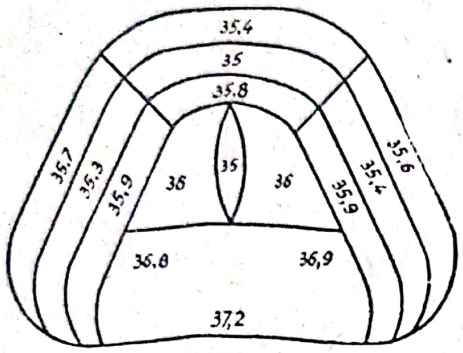

Fig. 200 — Termopalatogramă (în °C) unui pacient edentat total purtător de proteză acrilică.

Măsurătorile s-au efectuat în diferite zone ale mucoasei maxilarului, fără clătirea gurii în prealabil, imediat după îndepărtarea protezei. Valorile termice au servit la alcătuirea termopalatogramelor individuale (fig. nr. 200 și 201).

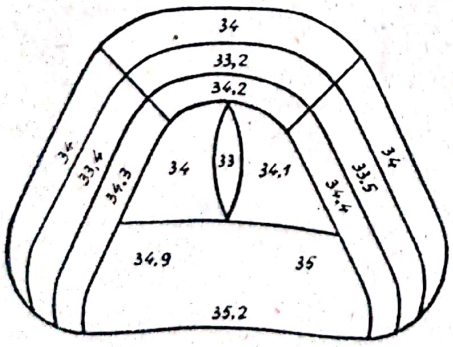

Fig. 201 — Termopalatograma (în °C) unui pacient edentat total purtător de proteză cu bază de aluminiu.

Rezultatele măsurătorilor din primul lot au arătat că există diferențe de 2–2,5°C între diferitele zone ale mucoasei maxilarului. Astfel, la nivelul rafeului median și pe coama crestei alveolare s-au înregistrat valorile termice cele mai scăzute, cuprinse între 33–33,5°C, pe cînd regiunile postero-laterale ale mucoasei palatului dur, zona liniei A, mucoasa jugală, au prezentat valorile cele mai ridicate, de 35,5–35,8°C. Între aceste extreme s-au situat versantele vestibular și palatinal ale crestei, precum și zonele antero-laterale ale palatului, prezentînd valori de 34–34,5°C.

La cel de-al doilea lot, este de remarcat faptul că valorile termice au fost cu 1,5–2°C mai ridicate în toate cazurile, decît la neprotezați. Totuși, aceste valori nu au depășit temperatura de 37,5°C nici în cazurile în care clinic se puteau observa fenomene inflamatoare accentuate ale mucoasei palatine.

La cel de-al treilea lot de pacienți, determinările s-au efectuat sub vechile proteze acrilice și la un interval de o săptămînă de la aplicarea protezelor noi cu bază metalică turnată din aluminiu. S-a constatat că temperaturile înregistrate sub plăcile metalice corespundeau temperaturilor obținute la neprotezați.

În concluzie putem arăta următoarele:

– valorile de temperatură obținute în diferite zone ale mucoasei palatinale la neprotezați corespund datelor din literatură sau sînt cu ceva mai reduse;

– la pacienții purtători de proteze acrilice am găsit valori termice ușor ridicate față de neprotezați (cu 1,5–2°C), care pot avea un rol favorizant al apariției și menținerii stomatopatiilor protetice, nedecelînd niciodată valori înalte, ca cele menționate în literatură;

Scanned with OKEN Scanner

— stagnarea termică este înlăturată complet prin aplicarea protezelor cu bază turnată din aluminiu.

9.2.4. Teoria alergică

La fel ca și pielea, mucoasa bucală poate să prezinte reacții de intoleranță față de polimetilmetacrilat. Simptomele subiective și obiective ce apar au fost interpretate de către *Spreng, Fischer, Woodside, Brunel, Mathis, Sidi* și *Casalis* (citați de 21, 246), ca fenomene alergice datorate efectului sensibilizant al monomerului rezidual.

Studiile efectuate de către *Iulia Chira* (42) au scos în evidență posibilitatea instalării unui fenomen de haptenă, ca rezultat al combinării componentei hidrosolubile a monomerului cu anumite substanțe proteice din țesuturi, dînd naștere unor produși heterogeni cu proprietăți antigenice, responsabili de apariția stomatopatiilor protetice alergice.

Aceste manifestări de intoleranță față de protezele acrilice pot fi diagnosticate după *O. Schwind* (284, 285) prin pozitivitatea testelor epicutanate și mucoase ale lui *Turrel*, la care se mai adaugă prezența unei eozinofilii mari. Semnele subiective și obiective ale unei stomatopatii presupuse alergice dispar după *Spreng* prin aplicarea unei folii de aur pe fața mucozală a protezei, a unui film de rășină vinilică — *Fousserau, Klewansky* — (autori citați de 99) sau prin metalizarea protezelor totale acrilice (20).

Faptul că intoleranța mucoasei bucale față de proteza acrilică apare foarte rar, că ea nu antrenează întotdeauna sensibilizarea cutanată diminuînd astfel valoarea testelor mai sus amintite, în dezavantajul precizării diagnosticului, a determinat pe unii specialiști să aibă rezerve față de teoria alergică.

9.2.5. Teoria fragilității capilare

Este susținută de unii autori ca: *M. Dechaume, P. Laudenbach, J. Payen*, și *P. Scheffer* (77), care consideră că în situațiile clinice, cînd este prezent un eritem mucos peteșial strict localizat, reproducînd forma protezei, cauza ar fi o fragilitate a mucoasei, datorită unor leziuni capilare sau unor tulburări vasomotorii ale acestor elemente vasculare.

Ipoteza fragilității capilare este corelată cu prezența unor afecțiuni ca: diabetul, tuberculoza, boala hipertonică, afecțiuni renale cronice, ciroza hepatică, disglobulinemia. Pe prim plan stau bolile hemoragipare, unele cu o componentă hemopatică plachetară (trombocitopenii, trombopatii), exprimate pe de o parte printr-o diminuare a indexului adeziv al plachetelor, pe de altă parte printr-o simplă fragilitate capilară. Uneori examenul medical descoperă pe lîngă stomatopatia protetică, semne ale maladiei Raynaud sau varicozități la nivelul feței, denotînd o suferință generală vasculară. Explorarea rezistenței capilare cu ajutorul unui capilarodinamometru, precum și efectuarea unei biopsii sînt necesare pentru precizarea diagnosticului.

9.2.6. Teoria involuției glandelor salivare

După *Langer* și *Ostlund* (citați de 317), *Frohlish* și *Masslioff* (citați de 316), deseori la purtătorii de proteze totale acrilice, avînd o vîrstă înaintată, apar fenomene subiective intense, cu dureri spontane și senzații de arsuri la nivelul mucoasei bucale, fără ca aceasta să prezinte modificări macroscopice. *Newton* (citat de 109) consideră tulburările amin-

Scanned with OKEN Scanner

tite drept rezultatul unei retenții sudorale, mecanismul fiind o hiperkeratinizare a mucoasei, ce determină obstruarea orificiilor de evacuare ale glandelor salivare mici, situate pe cîmpul protetic sub placa protezei. În aceste condiții, mucoasa bucală neumectată, are o rezistență foarte scăzută, care favorizează apariția pe acest fond a proceselor inflamatorii.

9.2.7. Teoria electrogalvanică

Referindu-se la cauzele stomatopatiilor protetice, autori ca *Sulzer, Palmer, Erwing, Valemann, Lithmann, Denier, Inovay* (citați de 303), scot în evidență rolul pe care îl are în acest sens apariția unor microcurenți electrogalvanici, atunci cînd în cavitatea bucală există două metale diferite. Ca exemplu poate fi dată coexistența unei proteze totale cu o bază metalică și a unei punți din alt aliaj metalic la nivelul arcadei antagoniste. Cea mai semnificativă diferență de potențial apare la purtătorii unor lucrări protetice din aur, cărora li s-au efectuat obturații din amalgam, saliva fiind în aceste condiții mediul electrolitic. Efectul nociv al „pilei electrice" se poate manifesta nu numai subiectiv, ci și obiectiv, prin apariția unor forme aparte de stomatopatii. Datorită galvanismului bucal, ionii metalici sînt absorbiți de către țesuturi și își exercită acțiunea toxică, ce are ca urmare apariția unor modificări de metabolism tisular, care influențează în mod nefast toleranța biologică față de piesa protetică mobilă sau mobilizabilă (227, 277).

9.2.8. Teoria corelației între factorii generali și cei locali

Majoritatea autorilor, printre care *Lebourg, Reither, Danilevitz* și la noi *Costa, Vasilescu, Prelipceanu, Dutescu* (autori citați de 21) sînt de acord că factorii locali, indiferent de natura lor, sînt în mare măsură și în mod direct influențați de către factorii generali. Nu trebuie subestimate carențele vitaminice, tulburările neuro-vegetative, perturbațiile metabolismului mineral sau glucidic, afecțiuni ale sistemului sanguin, bolile endocrine etc. Acești factori generali pot domina pe cei locali, influențîndu-i și avînd repercusiuni directe asupra reactivității mucoasei bucale și a chimismului salivar.

9.2.9. Teoria interdependenței și intercondiționării factorilor grupelor cauzatoare de stomatopatii protetice

Experiența noastră (146) în ceea ce privește rolul procedeelor de protezare cu un ridicat caracter biofuncțional în profilaxia stomatopatiilor protetice, ne-a permis să atragem atenția asupra interdependenței și posibilităților de intercondiționare a numeroși factori, așa după cum reiese și din clasificarea propusă de noi, pe care o redăm în cele ce urmează:

I. Stomatopatii protetice, cauzate de către defecțiunile de prelucrare a rășinilor acrilice responsabile de apariția porozităților și a deformațiilor bazelor protezelor.

II. Stomatopatii protetice datorate instabilității protezelor pe cîmpurile protetice ca rezultat al unor erori clinice sau tehnice, legate frecvent de cîmpul ocluzal.

III. Stomatopatii protetice, care apar datorită instabilității protezelor pe cîmpul protetic, ca urmare a procesului de atrofie.

IV. Stomatopatii protetice apărute din cauza fenomenului de îmbătrîni-

Scanned with OKEN Scanner

re a pieselor protetice. Ea poate fi precoce, cauzată de erori în prelucrarea compușilor macromoleculari acrilici și tardivă (obișnuită), inerentă obosirii materialelor.

V. Stomatopatii protetice prin nerespectarea igienei cavității bucale și a protezei.

Referitor la momentele apariției modificărilor patologice la nivelul cavității bucale, ele pot fi imediate și tardive.

Patogenia stomatopatiilor protetice este deosebit de complexă, aceasta datorîndu-se faptului că în cadrul categoriilor amintite anterior pot acționa mai mulți factori concomitent. Astfel, de exemplu, în grupa I prezența unui exces de monomer, asociată cu o insuficientă presare a pastei acrilice face ca piesa protetică polimerizată să prezinte multiple porozități macro și microscopice. O astfel de proteză determină apariția unei stomatopatii protetice datorită acțiunii combinate a factorului iritant chimic cu cel bacteriotoxic.

În ceea ce privește aceste defecțiuni de omogenitate a rășinii acrilice, ele pot fi mai accentuate din cauza efectuării unei polimerizări necorespunzătoare și acționează ca un factor mecanic iritativ asupra mucoasei bucale.

Interacțiuni pot exista și între factorii care aparțin unor grupe diferite. Astfel, dacă la cei amintiți mai sus, încadrați în grupa I, se adaugă o eroare clinică, cu implicații în execuția tehnică a protezei (dezechilibru ocluzo-articular ca urmare a unei determinări defectuoase a relației centrice intermaxilare, nedepistată de către medic la proba machetei cu dinți), factori care aparțin grupei a II-a, firește că repartizarea neuniformă a presiunilor masticatorii va accentua efectul nociv, traumatic asupra mucoasei subprotetice.

Schematic am putea reprezenta această interacțiune sub diferite forme:

I+II (exemplu menționat mai sus)
I+III
I+IV
I+V
III+IV etc.

În concluzie, considerăm că această clasificare etiopatogenetică orientează medicul nu numai în adoptarea metodelor și procedeelor terapeutice adecvate, ci, mai ales, în instituirea măsurilor de profilaxie a stomatopatiilor protetice. Întrucît calitatea pieselor protetice prezintă o mare importanță în asigurarea tolerării lor biologice, în literatura de specialitate este justificată preocuparea cercetătorilor de a găsi mijloacele cele mai eficiente de înlăturare a unor deficiențe majore de ordin tehnologic și tehnic, responsabile de apariția deteriorării sau degradării compușilor macromoleculari acrilici, cu implicații în declanșarea unor forme de stomatopatii protetice.

9.3. Degradarea compușilor macromoleculari acrilici

9.3.1. Despre conceptul de îmbătrînire a rășinilor acrilice și felul cum se manifestă

Prin degradarea sau „îmbătrînirea acrilatelor" — termen introdus de *G. Staegemann* — (298) se înțelege fenomenul complex de apariție, în intimitatea polimerilor acrilici, a unor modificări structurale ireversibile: ruperea legăturilor chimice în catenele principale ale macromoleculelor, care conduc la micșorarea gradului de po-

Scanned with OKEN Scanner

limerizare și, implicit, la scăderea rezistenței materialului. Aceste transformări sînt datorate unor cauze și solicitări deosebit de complexe, care apar fie în timpul prelucrării, fie pe durata funcționalității piesei protetice (143, 169, 173).

Reacțiile de deteriorare ale compușilor macromoleculari acrilici prin depolimerizare, cu sau fără sciziunea catenei, sînt procese iremediabile, ce duc pe cale fizică (mecanică, electrică), chimică, climatică sau funcțională la „obosirea materialelor sintetice acrilice", care devin inapte pentru utilizare.

După *N. Goldenberg* și colab. (118), această degradare se poate manifesta prin:

1. Schimbarea colorației, care poate fi uniformă, cu aspect de puncte sau de pete.
2. Opacizarea.
3. Pierderea supleței materialului acrilic.
4. Diminuarea unor proprietăți fizico-mecanice ca: rezistență la tracțiune, la șoc etc.
5. Mărirea fragilității (apariția de fisuri, fracturi, sau chiar găuri).

9.3.2. Considerații privind cauzele fenomenului de degradare a protezelor adjuncte acrilice

Referitor la etiologia îmbătrînirii acrilatelor, ea este încă incomplet elucidată datorită intricării acțiunii multiplelor elemente cauzale.

În cele ce urmează vom înfățișa în mod sintetic principalele concepții cu privire la degradarea polimerilor acrilici, încercînd totodată să facem o prezentare schematică a categoriilor de factori cauzali.

În literatura de specialitate, majoritatea autorilor atrag atenția asupra importanței interrelației existente între felul prelucrării și nivelul calitativ al parametrilor fizico-mecanici ai rășinilor acrilice polimerizate corect.

Autori ca *A. Tappe* și *D. Kunt* (310) au remarcat că la compușii macromoleculari acrilici polimerizați necorespunzător, apariția îmbătrînirii se datorește în mare măsură procesului de gonflare excesivă, datorată fenomenului fizic de imbibiție. Acesta se produce prin difuziunea apei sau a lichidului salivar, atît în interiorul multiplelor porozități, cît și între macromoleculele lanțiforme, declanșînd o plastifiere a materialului acrilic, fapt confirmat de către *G. Henkel* (131), *E. W. Skinner, R. W. Phillips* (292), *J. N. Anderson* (6), *E. Costa* (62).

J. B. Woelfel, G. C. Paffenbarger, W. T. Sweeney (329) și la noi *I. Coca* (49) au mai demonstrat că, tot ca urmare a gonflării, se produc modificări în dimensiunea pieselor protetice. Această dilatare explică de ce unele proteze totale cu defecțiuni evidente structurale au o menținere bună la aplicarea lor în cavitatea bucală, dar își pierd „fixitatea" destul de repede, fără ca atrofia să fie cauza acestui fenomen.

După *H. Langer* și *K. Portelle* (207), mediul lichid va antrena întotdeauna substanțe felurite, unele ce pot avea o acțiune distructivă asupra rășinii acrilice, altele nefiind nocive, putînd însă constitui, ulterior, un mediu nutritiv foarte prielnic pentru dezvoltarea florei bacteriene și a unor levuri care, de asemenea, vor contribui la degradarea materialului. Acțiunea distructivă a fost mult timp considerată de majoritatea cercetătorilor ca un fenomen de „coroziune a maselor plastice", însă în ultimul timp autori ca *G. Henkel* (131), *G. Janke* (184), *Spreng, Dubs, Apenzeller* și *Haefeli* (citați de 132) indică înlocuirea expresiei de coroziune, care este carac-

Scanned with OKEN Scanner

teristică metalelor, cu cea de dizolvare sau de distrugere. Această dizolvare are loc datorită proceselor de absorbție, adsorbție și penetrație, nefiind vorba de fenomene electro-chimice ca în cazul coroziunii metalelor.

Cercetările moderne ale lui *A. Breustedt* și colab. (27, 28, 29), efectuate pe diferiți compuși macromoleculari acrilici polimerizați, aplicați frecvent în terapia protetică, au arătat că absorbția apei și a mediului salivar micșorează îndeosebi duritatea, rezistența la îndoire și valoarea modulului de elasticitate, aceste modificări fiind mai exprimate la acrilatele autopolimerizabile față de cele termopolimerizabile. S-a remarcat că duritatea „polimerizatelor-așchii" este mai mare, atît la eșantioanele uscate, cît și la cele îmbibate cu apă, decît la „polimerizatele în perlă", fapt care demonstrează importanța pe care o are modul de preparare a particulelor de polimer pentru calitatea produsului finit polimerizat.

Așa cum am mai amintit în subcapitolul 9.2.2., *Peyton* și *Craig* (citați de 310), au arătat că absorbția apei și a mediului salivar este cu atît mai mare și, în consecință, creșterea florei microbiene mai importantă, cu cît compusul macromolecular acrilic polimerizat este mai neomogen, cu multiple porozități. Bacteriile și levurile, alături de unele substanțe solubilizante, contribuie la acțiunea de degradare a pieselor protetice printr-un mecanism complex de distrucție fizică, chimică și de biodeteriorare. Important de menționat este faptul că apa joacă în acest proces un rol deosebit, „pregătind" masa plastică pentru un atac de substanțe chimice și de agenți microbieni, datorită acțiunii sale de plastifiere exterioară (59). Cu alte cuvinte, cercetările au demonstrat existența corelației dintre structura rășinilor acrilice polimerizate, timpul de purtare a protezelor și cantitatea germenilor.

Alți autori, printre care și *A. Bahn, R. Michalsen* (12), au semnalat faptul că în interiorul a numeroase proteze acrilice adjuncte, ai căror purtători prezentau leziuni iritative ale mucoasei cîmpurilor protetice, s-a constatat prezența a multiple specii microbiene și — în special — levuri de tipul Candidei albicans. Pentru acest motiv ei au preconizat includerea în proteză a unor produse bacteriostatice și antifungice, procedee care nu au fost extinse din cauza efectului lor de scurtă durată. După *O. N. Alibițkaia* și *N. A. Sapocinikova* (4), *E. E. Stoffeldt* și *O. H. Calderon* (300), la baza proceselor de biodeteriorare a compușilor macromoleculari acrilici polimerizați stau produșii metabolici ai microorganismelor ca: acizii, sulfații, amoniacul, mercaptanii etc.

Pentru a ne putea forma o părere privind natura și cantitatea florei microbiene din interiorul pieselor protetice mobile și mobilizabile la purtătorii vechi ai acestor lucrări, am efectuat experiențe in vitro (167), prelevînd materialul acrilic, în condiții de sterilitate în trei straturi succesive: superficial, mijlociu și profund și făcînd însămînțări pe medii de cultură în bulion. Prezentăm în continuare rezultatele la care am ajuns:

1. În toate straturile au fost puse în evidență tulpini de Staphylococcus albus și Streptococcus viridans, care sînt specifice salivei.

2. În primul strat (superficial) au mai fost izolate specii din grupa Anthracoides, microbi ce nu aparțin florei cavității bucale.

3. Atît numărul speciilor microbiene, cît și cantitatea germenilor descresc în funcție de straturi, primul (cel superficial) fiind cel mai bun suport nutritiv.

Scanned with OKEN Scanner

O altă categorie de concepții privitoare la etiologia și mecanismul declanșării transformărilor coloido-chimice ale macromoleculelor polimerilor acrilici, responsabilă de îmbătrînirea acestor mase plastice, o constituie, după *Zukov* și *Chenov* (autori citați de 298) influența ultrasunetelor, iar după *Graf* (citat de 143) și acțiunea iradiantă a razelor ultraviolete.

După *G. Janke* (184), ca urmare a declanșării unor reacții fotochimice sub influența razelor ultraviolete în stratul superficial al rășinii acrilice, din fiecare macromoleculă care era întreagă inițial, rezultă 2 pînă la 5 părți, degradarea fiind mai accentuată în prezența oxizilor de titan (elemente ce asigură colorația acrilatului). Pe fondul acestei structuri alterate intervine uzura (cauzată de către periaj, alimente, contracția mușchiului orbicular al buzelor), favorizînd expunerea la razele ultraviolete a unui alt strat acrilic subiacent, începînd un nou cerc vicios de deteriorare.

Același autor subliniază intervenția concomitentă a ionilor de metal proveniți din armătura metalică a punților semifizionomice (ca lucrări protetice antagoniste unei proteze adjuncte acrilice), saliva jucînd rol de electrolit.

O altă teorie, susținută de către *W. Klötzer* (197) și *E. Kelly* (192), este aceea a degradării compușilor macromoleculari acrilici polimerizați, prin „obosirea" sau „epuizarea" lor sub influența anumitor factori de suprasolicitare a protezelor mobile. Autorii citați afirmă că datorită împovărării pieselor protetice, ca urmare a sumării în timpul masticației a forțelor complexe (de șoc, forfecare, încovoiere, compresiune și tracțiune), în condițiile unor baze acrilice neadaptate corect pe cîmpurile protetice (asinergice) și neechilibrate ocluzo-articular, repartizarea neuniformă a presiunilor masticatorii va periclita rezistența materialului acrilic. Tensiunile interne ce se produc, obosesc bazele protetice care, în cele din urmă, cedează (apar fisuri sau fracturi în masa acrilică). Așa se explică de ce nu se fracturează protezele din rășini acrilice autopolimerizabile (ex.: Acralite 88), cu toate că posedă o rezistență limitată față de orice încărcare excesivă. Într-adevăr, în raport cu acrilatele termopolimerizabile și alte tipuri de mase plastice, ele se contractă mai puțin în cursul confecționării protezelor și, prin urmare, se adaptează mai bine pe cîmpurile protetice, avînd, după bazele de aluminiu, cea mai bună aderență (71).

C. H. Swoope și *W. L. Kydd* (307) au demonstrat, prin intermediul unor indicatori electronici pentru depistarea gradului de tensiune în interiorul bazelor protezelor totale, că relieful ocluzal prea accentuat al dinților artificiali (pante cuspidiene abrupte, ce depășesc 25°) și mai puțin lățimea suprafeței ocluzale, pot determina deformarea pieselor protetice.

Cercetările noastre au evidențiat că o foliere necorespunzătoare în regiunea torusului palatin sau neasigurarea unor plăci acrilice cu grosime uniformă, în condițiile unei prelucrări incorecte (regim de polimerizare accelerat, prezența impurităților etc.) sînt deseori responsabile de apariția fracturilor pieselor protetice acrilice (162, 163, 175, 179).

Referitor la frecvența accidentelor „prin epuizare", menționăm că ele sînt mai evidente la nivelul maxilarului. Acest fapt a fost demonstrat de către *W. Klötzer* (197) care, aplicînd un procedeu al opticii spațiale, prin metoda congelării, a constatat că tensiunile maxime în timpul funcționalității protezei totale maxilare apar la nivelul palatului, înapoia incisivilor și scad înspre posterior, nemaifiind așezate clar pe linia mediană.

Scanned with OKEN Scanner

Scanned with OKEN Scanner

FACTORI FAVORIZANȚI

SCHEMA NR. 1

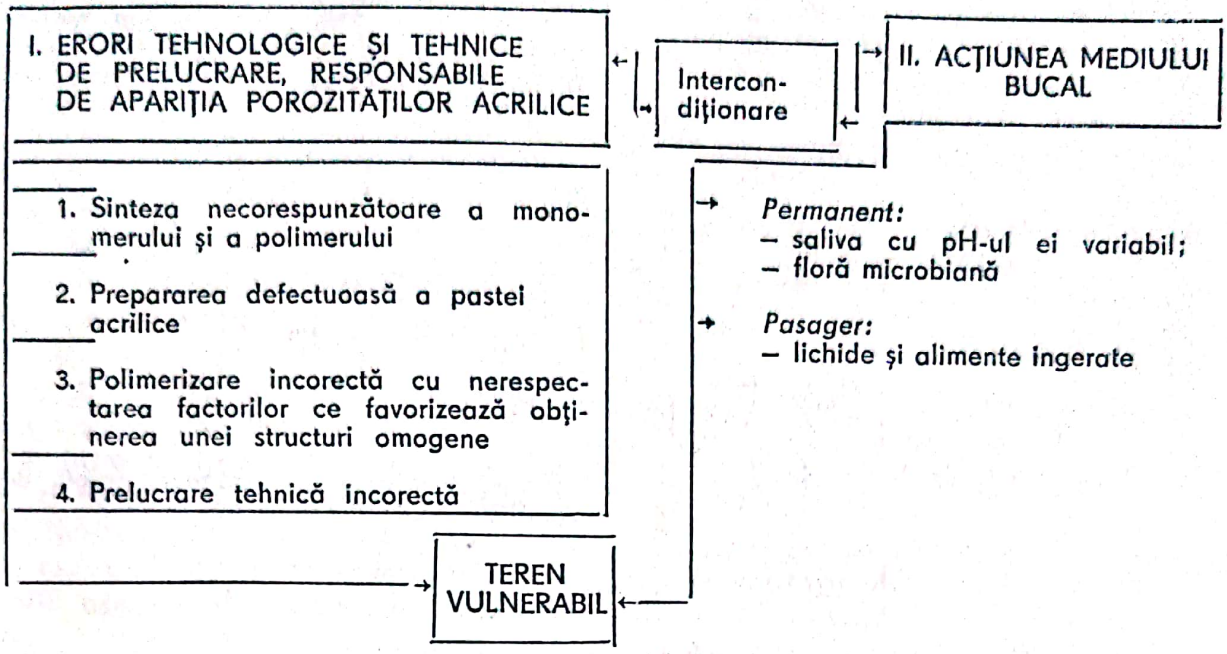

După concepția noastră (173, 179), plecînd de la premisa existenței a două genuri de îmbătrîniri ale maselor acrilice: precoce și tardivă, rezultate ale acțiunii factorilor favorizanți (F) și determinanți (D) (schema nr. 1 și nr. 2), o prelucrare tehnologică și tehnică corectă se impun pentru evitarea compromiterii premature a structurii macromoleculare. În felul acesta, factorii determinanți (D) intervenind în condițiile unui teren rezistent, vor putea conduce doar la instalarea unei îmbătrîniri tardive.

În cadrul categoriei factorilor favorizanți (F) se includ grupe ce se pot intercondiționa, cum sînt: cea a erorilor tehnologice și tehnice în prelucrarea rășinilor acrilice (gr. I), responsabile de augmentarea inomogenităților structurale, oferind condiții favorabile degradării fizice și chimice și (gr. II.) a acțiunii mediului bucal permanent (salivă, floră microbiană) sau pasager (lichide și alimente ingerate), care prin mecanismul de biodeteriorare va contribui la crearea unui teren vulnerabil, la scăderea calității pieselor protetice acrilice (schema nr. 1).

Referitor la componenții celei de a doua categorii a factorilor determinanți (D): mecanici, termici, radiații ultraviolete, ultrasunete, ei au un rol hotărîtor în degradarea rășinilor acrilice, așa după cum reiese din schema nr. 2.

9.3.3. Posibilități de îmbunătățire a calității compușilor macromoleculari acrilici, prin evitarea îmbătrînirii lor precoce (143)

Preocupările cercetărilor aplicative actuale, legate de chimia și tehnologia polimerilor acrilici, sînt orientate spre depistarea mijloacelor cele mai eficace, care să ducă la asigurarea unor parametri fizico-mecanici optimi ai maselor plastice. În acest sens se urmărește eliminarea unor defecțiuni ce pot influența nefast structura pieselor protetice acrilice, evitîndu-se îmbătrînirea precoce în favoarea calității și a toleranței lor biologice.

SCHEMA NR. 2

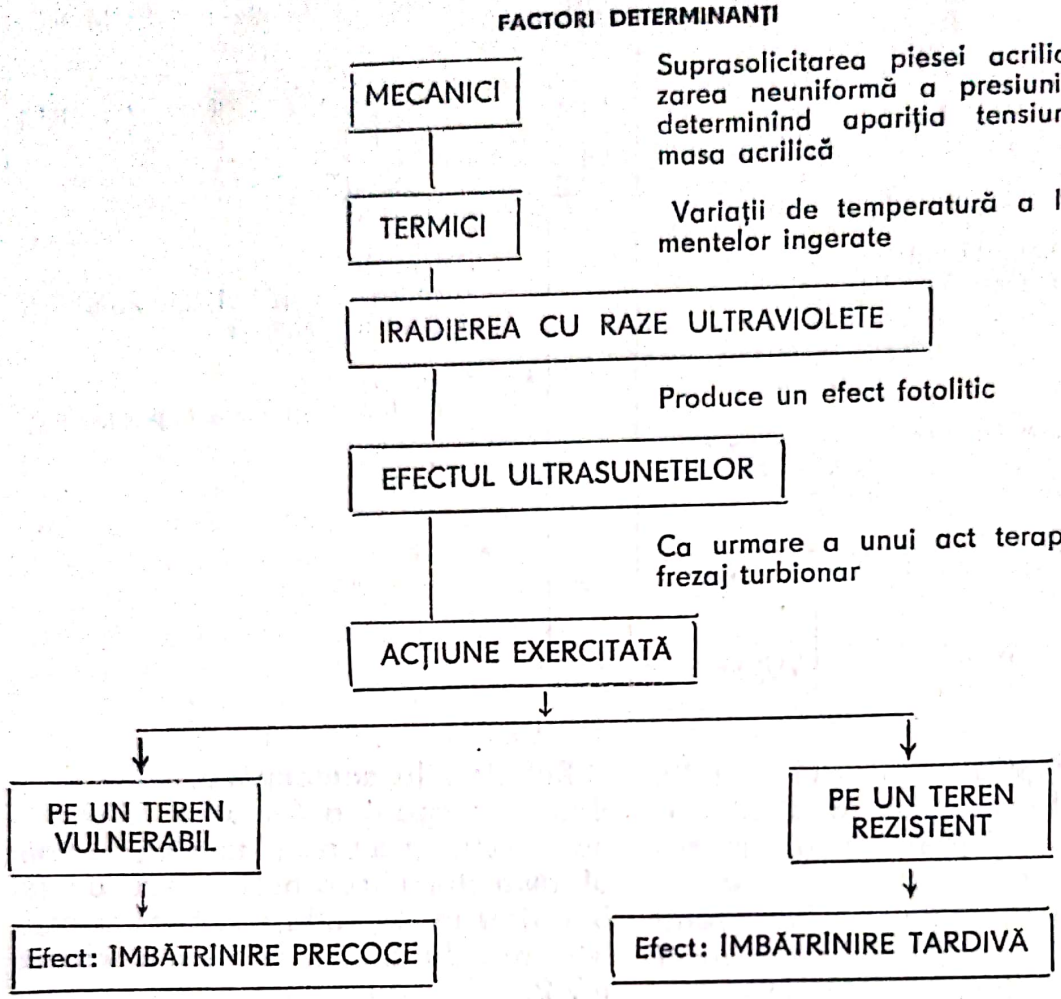

Realizarea obiectivelor menționate a fost în mare măsură impulsionată de perfecționarea aparaturii, instrumentarului, precum și a metodelor de cercetare și analiză a materialelor acrilice, cu ajutorul cărora este posibil controlul lor calitativ.

Studiile efectuate în privința polimerizării metacrilatului de metil au arătat că în decursul polireacției, 3 000–20 000 de molecule de monomer se leagă strîns între ele, formînd o macromoleculă polimer, ale cărei mărime și proprietăți se pot evalua prin determinarea gradului de polimerizare. Împărțind masa moleculară a polimerului la masa moleculară a monomerului, se poate obține gradul de polimerizare, care, cu cît va fi mai ridicat, va oferi mai bune proprietăți mecanice (în special rezistență la șoc), mărind opoziția față de oboseala și epuizarea rășinii acrilice la solicitările funcționale.

Referitor la calitatea polimerizatului, aceasta este direct proporțională cu greutatea moleculară. Valorile favorabile sînt în jur de 60–80 K (K= unitate internațională, ce exprimă greutatea moleculară egală cu 10 000). La acrilatele mai vechi, valorile scad la 20–40 K, după *L. Kollár* (200).

Pentru a se putea ajunge la un grad de polimerizare înalt, o deosebită importanță trebuie să se dea modului cum se efectuează polimerizarea în laboratorul de tehnică dentară. Astfel, în vederea creșterii rezistenței mecanice a protezelor acrilice s-au propus variate procedee: polimerizare lentă cu presiune progresivă, după *Brauer*, sau cu suprapresiune după *Rehak* (autori citați de 143), timpul reacțiilor de înlănțuire a mole-

Scanned with OKEN Scanner

culelor fiind de 12–72 de ore. Cu toate acestea, în practica curentă se mai menţine obiceiul aplicării unui regim de polimerizare accelerat, ale cărui dezavantaje au fost scoase în evidenţă de către autorii *Leucht*, *Osborne* şi *Smith* (citaţi de 41, 143), după cum urmează:

1. Se obţine un material ce nu prezintă o densitate omogenă şi format din lanţuri macromoleculare foarte scurte (gradul de polimerizare fiind redus, va influenţa nefavorabil proprietăţile fizico-mecanice).

2. Între porţiunile dense şi mai puţin dense, se produc zone de tensiune, unde materialul este mai puţin rezistent, din care cauză este posibilă apariţia de fracturi la acest nivel.

3. Ca urmare a polimerizării defectuoase rezultă porozităţi multiple, ce vor fi în detrimentul rezistenţei materialului. Ele pot avea totodată o influenţă vătămătoare asupra ţesuturilor moi din cavitatea bucală, datorită acumulării produşilor metabolici ai florei microbiene responsabili, aşa după cum am văzut, de biodeteriorarea piesei acrilice.

Toate aceste deficienţe pot fi evitate printr-o polimerizare lentă, executată la o temperatură mai joasă (50–60°C) şi aplicînd o presiune uniformă, de lungă durată (12 ore).

Diferite aparate de polimerizare (Aero-Prese, Perfecta, Press-polimerizateur), capabile să dezvolte presiuni ridicate de 25–40 de atmosfere, pot da produse polimerizate de o calitate mult superioară: 60 K faţă de 20 K, rezultat prin polimerizarea accelerată.

În afară de metoda de polimerizare, calitatea protezelor acrilice este influenţată în mare măsură de puritatea monomerului şi de fineţea particulelor polimerului. Astfel, dacă metacrilatul de metil nu a fost sintetizat în mod corespunzător, conţinînd resturi de acetonă şi alcool metilic, acestea vor putea compromite chiar şi efectul favorabil al unei polimerizări lente, în sensul că se vor comporta ca nişte impurităţi responsabile de apariţia porozităţilor, transformîndu-se în decursul polireacţiei în vapori.

În ultimul timp, unele firme producătoare au trecut la prepararea unui monomer acrilic, cu anumite adaosuri de substanţe, din care se poate obţine un polimerizat cu structură de reţea. În acest caz macromoleculele filamentare se leagă încrucişat între ele, ceea ce îmbunătăţeşte mult calitatea materialului.

De o mare importanţă pentru calitatea răşinii acrilice este ca monomerul să fie absorbit de către granulele de polimer, care în felul acesta se dizolvă mai bine, mai ales dacă ele vor fi de dimensiuni mici. Pentru aceste considerente astăzi pulberile de polimer au particule foarte fine, cu un diametru de numai 10–15 microni, în comparaţie cu cele vechi de 200–300 microni.

Studiile comparative efectuate asupra acrilatelor termopolimerizate şi autopolimerizate au reliefat faptul că există o deosebire esenţială între valoarea gradului lor de polimerizare, aceasta datorîndu-se mecanismului diferit prin care se produce polimerizarea (6, 59, 62, 198, 292). Astfel, la compuşii macromoleculari acrilici autoreactivi, stimularea reacţiei de înlănţuire a moleculelor nu este fizică (spre deosebire de acrilatele termopolimerizabile), ci chimică, printr-o oxido-reducere a aminei terţiare de tipul dimetil-paratoluidinei, într-un timp rapid, pentru care motiv produsul acrilic va avea un lanţ macromolecular mai scurt şi deci o valoare K mult mai redusă. Acest inconvenient a determinat pe autorul *Hofmann* (citat de 200) să prelungească timpul de dizolvare fizico-chimică a polimerului de către monomer, folosind ambianţa

Scanned with OKEN Scanner

temperaturii joase între 4°C și −7,5°C (așa-zisa criorizare a pastei acrilice autopolimerizabile). În felul acesta se favorizează gradul de polimerizare și structura pieselor protetice autopolimerizate, care vor fi lipsite de porozități multiple, fiind cu mult superioare calitativ față de cele prelucrate prin procedeul clasic, fapt confirmat și de către cercetările noastre (179).

În mod curent s-a putut demonstra că între gradul de polimerizare și temperatură există o strînsă corelație, calitatea materialului finit depinzînd de modul în care se respectă regimul termic de polimerizare.

Cercetările efectuate de către *L. Kollár* (199), privind polimerizarea uscată și umedă a compușilor macromoleculari acrilici termopolimerizabili au arătat că dacă se respectă principiile efectuării regimului termic, proprietățile fizice cît și cele chimice ale

Fig. 202 — Porozități în structura unui acrilat termopolimerizabil, prelucrat incorect (Romacryl).

acrilatelor sînt practic aceleași, diferențele fiind nesemnificative.

Un alt aspect important, ce poate să influențeze defavorabil calitățile fizice ale produșilor polimerizați, îl constituie prezența porozităților (fig. nr. 202, 203). Principalele cauze ale

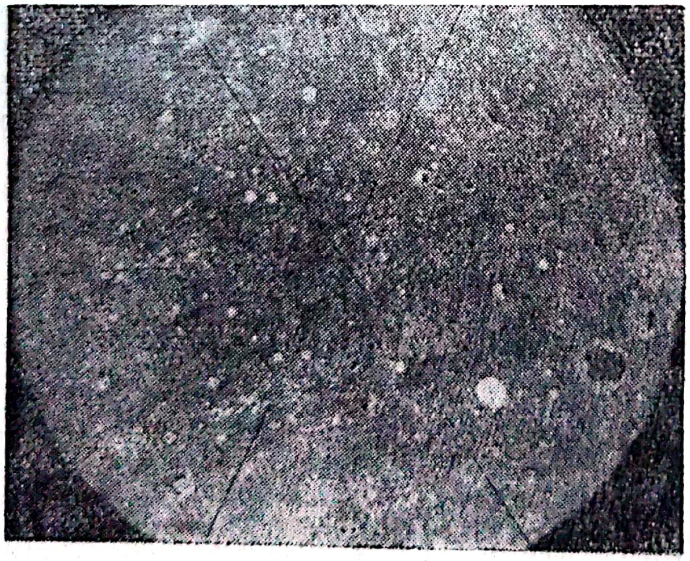

Fig. 203 — Porozități în structura unui acrilat autopolimerizabil, prelucrat convențional (Orthocryl).

apariției lor constau în următoarele defecțiuni de prelucrare (143):

1. Nerespectarea raportului optim între polimer și monomer (P/M), în timpul preparării pastei acrilice.

Scanned with OKEN Scanner

2. Includerea în pasta acrilică a unor impurităţi (de pe mîinile tehnicianului dentar sau de pe un godeu insuficient curăţat).

3. Pierderea de monomer prin evaporare, cauzată de neacoperirea pastei acrilice gata malaxată.

bile, apariţia lor fiind mai frecvent o urmare a includerii bulelor de aer în timpul preparării pastei acrilice.

Cercetările efectuate de către japonezul *Masayosi Ohasi* şi germanul *Nickolmann* (citaţi de 175) au arătat că aerul captat în interiorul pastei

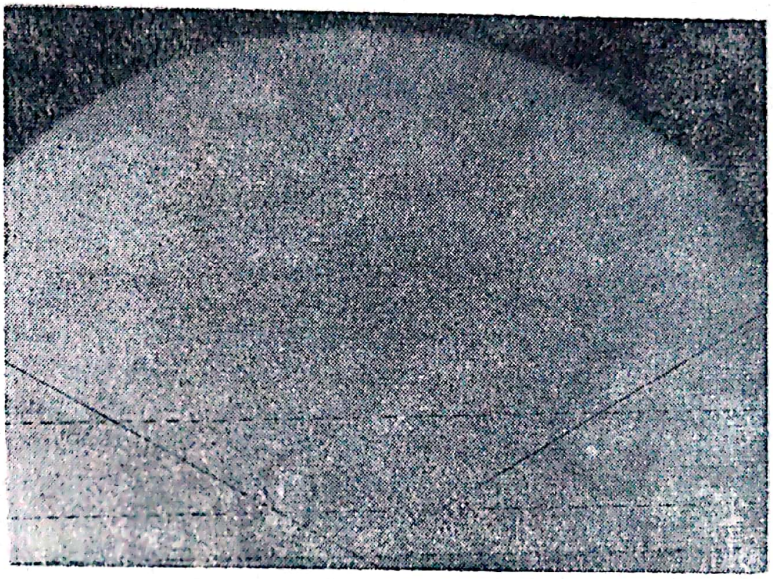

Fig. 204 — Bule de monomer apărute în timpul polimerizării accelerate a Superacrylului.

4. Izolarea incorectă a tiparului, ce permite în timpul polimerizării îmbibarea pastei acrilice cu vapori de apă, degajaţi din gips.

5. Închiderea defectuoasă a cuvetei.

6. Aplicarea unei presiuni mecanice insuficiente.

7. Supunerea răşinii acrilice la o polimerizare accelerată.

8. Degajarea vaporilor de monomer, datorită fierberii lui la 100,3°C (fig. nr. 204).

9. Producerea unei temperaturi locale ridicate, în timpul prelucrării piesei protetice acrilice polimerizate. Această deficienţă se iveşte dacă se folosesc timp îndelungat hîrtiile sticlate fără întrerupere, cu o presiune mare. În astfel de condiţii apar nu numai porozităţi, ci şi decolorări ale acrilatului.

Problema porozităţii se pune în mod deosebit la acrilatele autopolimerizaacrilice se dilată sub influenţa căldurii degajate în timpul procesului de autopolimerizare, apărînd în ultima instanţă adevărate bule de aer „încremenite". După terminarea polireacţiei, ele constituie zone de minimă rezistenţă ale masei acrilice. Pentru evitarea lor, autorii citaţi recomandă prepararea pastei de acrilat prin malaxare şi vibrare electrică în condiţii de vacuum, respectînd totodată proporţia amestecului polimer-monomer (P/M), conform indicaţiei fabricii producătoare a răşinii acrilice autoreactive.

Preîntîmpinarea îmbătrînirii precoce a răşinilor acrilice autopolimerizate la protezele mobile şi mobilizabile rebazate ne-a preocupat în mod deosebit, determinîndu-ne să intervenim asupra factorilor favorizanţi ai degradării lor. În acest sens, aplicarea procedeului rebazării cu refacerea bazei printr-una nouă, cu grosime dirijată,

Scanned with OKEN Scanner

a înlăturat o parte dintre cauzele apariției tensiunilor interne în diferite zone ale plăcii acrilice, evitîndu-se astfel fisurile și fracturile precoce, caracteristice protezelor prelucrate deficitar, la care atît densitatea cît și grosimea sînt neuniforme. Pe de altă parte, această tehnică asigură o aderiune mai bună a bazelor acrilice, iar faptul că ele sînt confecționate din rășini autoreactive, favorizează mult adaptarea lor fidelă pe cîmpurile protetice, evitîndu-se deformațiile inerente acrilatelor termopolimerizabile.

Experiența noastră privind rebazarea indirectă cu acrilat autopolimerizabil tip Orthocryl și Duracryl a peste 1 000 de piese protetice mobile și mobilizabile prin prelucrarea specială modernă, a demonstrat că este posibilă obținerea unor proteze recondiționate, fără porozități macroscopice, cu reducerea celor microscopice și a celor submicroscopice (fig. nr. 205).

Eficacitatea metodei sub raport calitativ am evidențiat-o printr-un procedeu original de control al probelor autopolimerizate, bazat pe folosirea izotopului radioactiv stronțiu 85, captat cu ajutorul contorului cu fereastră „Geiger-Müller". Paralel, s-a recurs la autoradiografii.

Întrucît această cercetare fundamentală tehnologică a fost efectuată pentru prima dată în literatura de specialitate, avînd valoare aplicativă în tehnica și protetica dentară, în cele ce urmează vom reda în mod succint metoda de lucru folosită (150).

În experiențele executate s-a urmărit modul de pătrundere a stronțiului radioactiv în Duracryl și Orthocryl, folosind probe acrilice executate în condiții diferite de prelucrare, ca: prepararea pastei acrilice cu sau fără vibrare, aplicarea sau nu a presiunii mecanice și atmosferice și efectuarea autopolimerizării în mediu apos sau neapos.

Probele au fost executate după procedeele uzuale, în tipare, care au asigurat grosimea fiecărei lame de 0,01 mm și mărimea de 1×1 cm. Una din suprafețele lamelor și 3 din marginile lor au fost abraziate mecanic prin șlefuire, rămînînd suprafața opusă și una dintre margini intacte. După curățire și uscare, lamele de acrilat au fost introduse într-o soluție de clorură de stronțiu, conținînd stronțiu radioactiv 85 cu un pH = 3,6.



Fig. 205 — Structura omogenă a acrilatului autopolimerizabil tip Orthocryl, prelucrat special.

Caracteristicile stronțiului 85 sînt următoarele: timpul de înjumătățire = = 65 de zile; timpul dezintegrării:

Scanned with OKEN Scanner

captarea electronică 100%; energia radiantă = gama cu 0,51 megaelectrovolți (MeV).

Radioactivitatea soluției a fost de 25 microCurie pentru fiecare probă în parte. Lamele de acrilat au stat în soluție 2 zile la temperatura camerei, apoi au fost spălate într-un jet de apă continuu, timp de 24 de ore. După efectuarea acestei operațiuni, s-a determinat radioactivitatea apei de spălat, precum și a probelor acrilice cu ajutorul contorului cu fereastră Geiger–Müller.

Pentru autoradiografie s-a utilizat filmul Röntgen dentar de 4×5 cm ORWO, în ambalaj original, introducînd secțiunea de acrilat polimerizat între cele 2 filme și aplicînd o greutate peste ele, pentru a asigura un contact perfect între pelicule și secțiune. Timpul de expunere a fost de 8 zile, după care filmul a fost developat în revelator Röntgen, după rețeta AGFA 30, timp de 60–120 secunde, obținînd autoradiogramele probelor acrilice autopolimerizate.

Rezultate:

La determinarea radioactivității cu contorul cu fereastră Geiger–Müller, la fiecare probă s-au constatat următoarele date comparative, ce se pot vedea în tabelul nr. 9 de mai jos.

Cifrele menționate în tabel exprimă determinarea cantitativă a stronțiului radioactiv captat de probele acrilice autopolimerizate. În continuare, prin fotografierea mărită a autoradiogramelor, s-au obținut „hărțile" reținerii stronțiului radioactiv de către porozitățile submicroscopice prezente în

TABELUL NR. 9

PRIVIND RADIOACTIVITATEA ÎN IMPULSURI/MINUT DE STRONȚIU RADIOACTIV A PROBELOR ACRILICE AUTOPOLIMERIZATE ÎN CONDIȚII DIFERITE DE PRELUCRARE

Nr. crt.	Denumirea acrilatului autopolimerizat	Presiune		Vibrare	Mediu apos	Mediu neapos	Radioactivitatea în impulsuri/minut
		mecanică	atmosferică				
1	Duracryl	–	–	–	–	Da	6 917
2	Duracryl	–	–	Da	Da	–	6 469
3	Duracryl reg. mediopalatinală	Da	Da	–	Da	–	3 738
4	Duracryl reg. lateropalatinală	Da	Da	–	Da	–	3 811
5	Duracryl reg. tuberozitară	Da	Da	–	Da	–	4 666
6	Orthocryl	–	–	–	–	Da	4 593
7	Orthocryl reg. mediopalatinală	Da	Da	–	Da	–	2 497
8	Orthocryl reg. lateropalatinală	Da	Da	–	Da	–	3 116
9	Orthocryl reg. tuberozitară	Da	Da	Da	Da	–	1 364

Scanned with OKEN Scanner

interiorul probelor acrilice, din a căror interpretare reies următoarele:

1. Teritoriile albe corespund stronţiului radioactiv reţinut de porozităţi, iar cele negre denotă structura omogenă fără porozităţi, care nu a captat stronţiu 85.

2. Intensitatea aspectului diferenţiat arătat mai sus ne dă informaţii despre profunzimea stratului poros al probei acrilice cercetate.

3. Mărimea teritoriilor albe este proporţională cu numărul porozităţilor submicroscopice prezente.

4. Metoda s-a dovedit foarte utilă în cercetarea porozităţilor submicroscopice a răşinilor acrilice (fig. nr. 206, 207, 208, 209).

Pentru a putea vedea influenţa anumitor factori care acţionează în timpul prelucrării acrilatelor autopolimerizabile asupra calităţii lor (presiune mecanică, presiune atmosferică, mediul în care se efectuează polimerizarea — neapos, apos — temperatura camerei şi a apei, felul prelucrării pastei acrilice — P/M arbitrar, cîntărit, fără şi cu vibrare, cu sau fără exces de monomer) s-au efectuat determinări ale densităţii probelor (tabelul nr. 10) şi microfotografii executate la lumină reflectată, con-

Fig. 206 — Stronţiu radioactiv reţinut de porozităţile submicroscopice într-o răşină acrilică autopolimerizată (Duracryl), prelucrată incorect (proba nr. 1 din tabel).

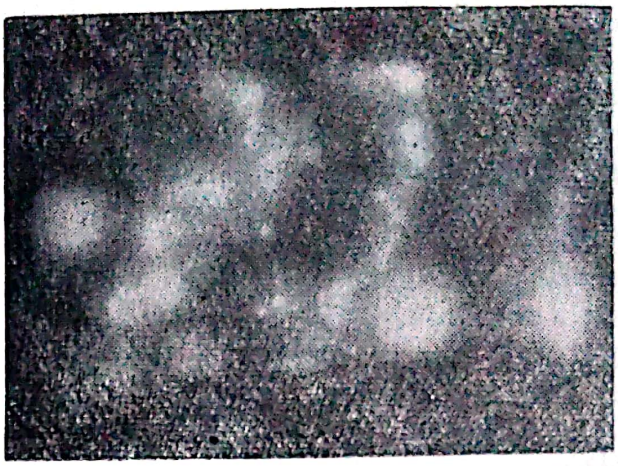

Fig. 207 — Un alt aspect al aceleiaşi răşini acrilice, prelucrată necorespunzător, în condiţiile specificate la proba nr. 2 din tabel.



Fig. 208 — „Harta" captării izotopului radioactiv stronţiu 85 de către porozităţile submicroscopice marginale ale probei acrilice autopolimerizate (Orthocryl) preparată fără vibrare. Închiderea cuvetei a fost defectuoasă (proba nr. 6).

Fig. 209 — Un alt aspect al aceleiaşi răşini acrilice, la care s-a asigurat vibrarea, dar închiderea cuvetei a fost deficitară (presiune insuficientă).

Scanned with OKEN Scanner

TABELUL NR. 10

CU DENSITĂȚILE PROBELOR ACRILICE AUTOPOLIMERIZATE LA DIFERITE REGIMURI DE PRELUCRARE

Nr. crt.	Denumirea	Presiune		Mediu	Temperatura		Raport P/M	Vibrare	Densitate
		mecanică	atm.		camerei 18–21°C	apei 35°C			
1	Duracryl	–	–	neapos	Da	–	arbitrar	–	11 622
2	Duracryl	–	–	apos	–	Da	arbitrar	–	11 369
3	Duracryl	–	–	apos	–	Da	arbitrar	Da	11 500
4	Duracryl	–	–	neapos	Da	–	arbitrar	Da	11 810
5	Duracryl	Da	–	neapos	Da	–	arbitrar	Da	12 045
6	Duracryl	Da	–	neapos	Da	–	cîntărit	–	11 900
7	Duracryl	Da	–	apos	–	Da	cîntărit	–	11 839
8	Orthocryl	Da	Da	apos	–	Da	arbitrar	–	12 010
9	Orthocryl	Da	Da	apos	–	Da	arbitrar, cu exces de monomer	–	11 934

firmîndu-se și de această dată posibilitatea îmbunătățirii structurii acestor polimeri prin intermediul prelucrării speciale amintite anterior (143).

Experiențele noastre au dovedit faptul că în cadrul prelucrării compușilor macromoleculari acrilici autoreactivi, o deosebită importanță trebuie să se dea felului cum se prepară pasta acrilică, ea trebuind să fie executată în condițiile vibrării, pentru a putea elimina bulele de aer ce duc ulterior la apariția neomogenităților. Incluziunile de orice natură stînjenesc faza de dizolvare a polimerilor de către monomeri, influențînd în ultimă instanță în mod negativ proprietățile coloido-chimice ale rășinilor acrilice.

O altă condiție obligatorie este aceea a stabilirii corecte a raportului P/M.

Un ultim aspect pe care dorim să-l relatăm în mod succint se referă la încercările experimentale care au fost făcute în vederea întăririi rezistenței bazelor protetice acrilice, prin diferite procedee de armare. Astfel, autori ca *Schröder, Kollár, Brandau* (citați de 143), au inclus în masa protezei acrilice sîrme, plase de metal sau de fire de perlon, rezultatele fiind mediocre datorită proprietăților fizice diferite ale materialelor combinate. De asemenea, armările extrinseci cu fibre de azbest – *Johon, Dunday* –, oțel – *Jaray* (citați de 38, 44), fibre de carbon, nu au dat rezultatele scontate datorită imposibilității acestora de a realiza o aderență chimică cu rășina acrilică.

Cercetările făcute la noi în țară de către *Maria Chiru Mocanu* (44), prin utilizarea fibrelor poliesterice pentru armarea extrinsecă a polimetilmetacrilatului, au demonstrat o mărire a rezistenței acestui compus macromolecular, care se datorește creșterii forței de coeziune între suprafețele de

Scanned with OKEN Scanner

contact dintre fibre și acrilat, datorită faptului că fac parte din aceeași familie chimică.

Autori americani ca *J. B. Woelfel, G. C. Paffenbarger, W. T. Sweeney* (331) au remarcat în studiile lor experimentale, privind unele proprietăți fizice ale diferitelor materiale organice utilizate ca baze protetice (rășini acrilice termo și autopolimerizabile, polistiren, rășini epoxi-vinil-acrilice) că protezele armate cu fibre de sticlă (Miracle 50) au o rezistență crescută.

În concluzie, pe baza tuturor observațiilor și cercetărilor efectuate în literatura de specialitate, pe care le-am menționat succint, considerăm că dacă se iau măsuri de eliminare a anumitor erori în timpul prelucrării compușilor macromoleculari acrilici și se creează condiții speciale pentru ca procesul chimic al polimerizării să decurgă în mod optim, se poate ajunge la o îmbunătățire substanțială a pieselor protetice acrilice mobile și mobilizabile. În felul acesta, „îmbătrînirea precoce" nu va apărea, întîrziind degradarea materialelor acrilice, datorită faptului că aceste produse polimerizate vor suporta mai bine atît solicitările mecanice, termice, chimice, cît și acțiunea distructivă a florei microbiene, contribuind în ultimă instanță și la profilaxia unor stomatopatii protetice.

9.4.
Aspecte morfopatologice legate de stomatopatiile protetice

În condiții normale structura morfofuncțională a mucoasei cîmpului protetic nu este organizată pentru a suporta presiunile mari apărute în timpul masticației, transmise prin intermediul plăcii protetice la protezat.

Pentru a cunoaște care sînt reacțiile histomorfologice ale mucoasei subprotetice, în practică sînt aplicate de către mai mulți autori ca: *Tiecke, Staats, Goldsby, Eisenring, Gasser, Nicolau, Lund* (citați de 8), două metode: citologia exfoliativă și biopsia.

Cercetările unui colectiv de morfopatologi și stomatologi de la I.M.F. Tîrgu Mureș, privind modificările citologice ale mucoasei cîmpului protetic la un număr mare de purtători de proteze mobile acrilice, au evidențiat o keratinizare accentuată, o dominare a celulelor superficiale acidofile nucleate și anucleate, precum și semne ale unei distrofii celulare inflamatorii.

Referitor la fenomenul keratinizării mucoasei, dacă este moderat, fără semne de inflamație, el reprezintă o reacție de apărare. O keratinizare excesivă, însoțită de un proces inflamator, reflectă o reacție patologică reliefată și printr-o displazie epitelială (fig. nr. 210, 211).

Același colectiv a aplicat paralel și metoda bioptică, considerînd-o mult superioară celei cito-diagnostice, deoarece deseori modificările epiteliale au un caracter secundar față de alterările ce se găsesc la nivelul țesutului conjunctiv și care nu pot fi decelate prin citologia exfoliativă. Pe baza unui material bioptic bogat, s-a ajuns la concluzia că la purtătorii de proteze mobile acrilice pot fi reperate 3 feluri de reacții ale mucoasei: minime, intermediare și maxime (8, 140).

În cadrul grupei leziunilor minime, modificările sînt reversibile datorită faptului că sînt prezente doar cele de hiperplazie moderată epitelială sau hiperparakeratoză de asemenea moderată, fără să fie, încă, o interesare a țesutului conjunctiv subiacent, ce

Scanned with OKEN Scanner

rămîne dens, vascularizaţia fiind normală. Această categorie poate fi considerată limita de trecere dintre reacţia de apărare sau adaptare şi reacţiile patologice (241).

printr-un bogat infiltrat limfocitar, plasmocitar, histiocitar, capilarele sanguine fiind largi şi hiperemice, vasele limfatice apărînd sinuoase. Aceste două grupe de leziuni intermedia-

Fig. 210 — Stomatopatie protetică cu hiperplazia papilară a mucoasei palatine la un pacient purtător de proteză superioară de 10 ani.

Grupa leziunilor intermediare prezintă, pe lîngă modificările menţionate mai sus, a căror intensitate este mai mare, leziuni la nivelul ţesutului conjunctiv, fibrele lui fiind sclerozate

re şi maxime reflectă atît răspunsul negativ al mucoasei faţă de corpul străin reprezentat prin piesa protetică, cît şi prezenţa unor modificări, în mare parte ireversibile.

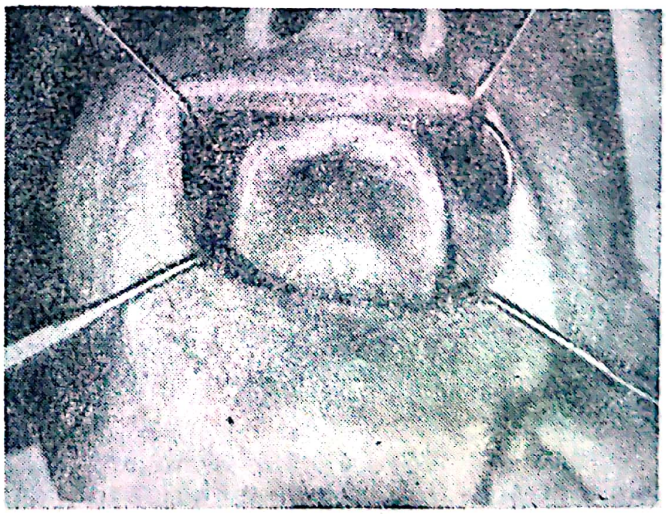

Fig. 211 — Acelaşi pacient la 6 luni după aplicarea protezei cu bază de aluminiu. Se constată ameliorarea substanţială a tabloului clinic — involuţia ţesuturilor hiperplazice.

iar vasele avînd pereţii îngroşaţi, cu o hiperemie capilară.

Aspectul patologic culminează în grupa leziunilor maxime, cînd la alterările etajului conjunctiv domină un intens proces inflamator, caracterizat

Autori ca *M. Dechaume, P. Laudenbach, J. Payen, P. Scheffer* (76) susţin ipoteza posibilităţii apariţiei unor leziuni unice, localizate la nivelul zonelor traumatizate de proteză, ele reprezentînd tulburări trofice ale ca-

Scanned with OKEN Scanner

pilarelor. Au fost decelate în papilele corionului superficial al mucoasei subprotetice numeroase capilare dilatate, un endoteliu turgescent, precum și sufuziuni hemoragice ce interesează vîrful papilelor corionului și prelungirile interpapilare ale epiteliului hiperplaziat. Nu există edem, nici necroză fibrinoidă în țesutul conjunctiv și pereții vaselor, nici eozinofilie sau reacții granulomatoase observate de obicei în situațiile stomatopatiilor alergice.

În concluzie, referitor la morfopatologia stomatopatiilor protetice, putem sublinia faptul că este foarte dificil ca prin intermediul depistării leziunilor mucoasei subprotetice să punem atît un diagnostic anatomopatologic, cît și unul etiopatogenic. Acesta din urmă îl putem face numai printr-o riguroasă asociere a anamnezei cu examenul clinic al cîmpului protetic, efectuînd, totodată, un exigent control al piesei protetice, în scopul depistării tuturor deficiențelor legate de construcția ei. Prelevarea materialului bioptic aduce precizări asupra felului de adaptare a mucoasei ce suportă placa protetică.

9.5. Manifestări clinice ale stomatopatiilor protetice

Clinica stomatopatiilor protetice este caracterizată prin semne subiective și obiective. În cadrul anamnezei o acuză subiectivă importantă este durerea. Ea poate fi prezentă frecvent, fie sub forma de arsură însoțită sau nu de o salivație accentuată, fie apărînd ca furnicături, nu numai la nivelul cîmpului protetic, ci și în limbă. În aceste situații este necesar să se facă diagnosticul diferențial cu unele afecțiuni generale ce prezintă fenomene asemănătoare ca: anemia pernicioasă (prezența glositei Hunter), gastritele hiper- hipo- sau anacide, precum și cu unele alergii de natură alimentară.

Alteori pot apare fenomene de intoleranță față de piesa protetică, fiind prezentă senzația de gură uscată pînă la xerostomie, bolnavul avînd o sete intensă, plîngîndu-se totodată de lipsa de aer, la care se asociază dureri în timpul deglutiției, necesitînd diagnostic diferențial cu sindromul Sjögren sau în ultimul caz cu sindromul Plummer–Vinson, la care este evidentă triada: disfagie, anemie, achilie.

Obiectiv, aspectul mucoasei subprotetice poate fi variat: hiperemică, palidă, atrofică, hipertrofică, lucioasă sau hiperplazică, hemoragică prezentînd peteșii, inflamată. Se impune și aici diagnosticul diferențial cu unele afecțiuni de ordin general, mai ales cele neuro-endocrine, infecțioase, boli ale sîngelui.

În ceea ce privește leziuniie marginale și bazale ca reacții imediate sau tardive ce se pot sau nu asocia în cadrul tabloului clinic al unei stomatopatii protetice, ele au caracteristici distincte, pe care le-am menționat în subcapitolul 9.1.

O atenție deosebită trebuie să se acorde diagnosticului diferențial între leziunile de decubit și cele maligne, în raport cu marginile protezei.

Burket (citat de 99) prezintă un tablou comparativ, ce include caracterele clinice diferențiale între cele două categorii de ulcerații, după cum urmează:

Scanned with OKEN Scanner

Leziuni de decubit	Leziuni maligne
1. Tumefacția tinde să fie edematoasă sau mai fermă cînd este mai veche	1. Consistentă, dură, induraţia marginilor
2. Apare mai frecvent în fosa canină la maxilar și regiunea anterioară la mandibulă	2. Localizarea se poate face la orice nivel
3. Mirosul fetid este absent	3. Halena fetidă este prezentă
4. Flora microbiană relativ moderată	4. Flora microbiană abundentă
5. Adenopatie moderată și inconstantă, secundară infecției	5. Adenopatie relativ constantă și dură
6. Absența diskeratozei	6. Asocierea frecventă a diskeratozei

Referitor la corelația între aspectul subiectiv și cel obiectiv în cadrul tabloului clinic al stomatopatiilor protetice, ea nu este întotdeauna prezentă. Astfel, de multe ori, acuzele subiective pot lipsi, manifestîndu-se doar cele obiective, alteori situația se inversează.

Indiferent de forma clinică, trebuie avut în vedere întotdeauna faptul că mucoasa suferă, cu toate eforturile ce le depune de a se adapta la „insultele piesei protetice". Ameliorarea toleranței biologice se poate realiza numai în contextul respectării și acordării unor măsuri profilactice, favorizînd, astfel, o terapie protetică biofuncțională în adevăratul sens al cuvîntului.

9.6.

Principii și obiective profilactice privind stomatopatiile protetice

(174)

Bazați pe o experiență bogată în domeniul prevenirii stomatopatiilor protetice, ne permitem să enunțăm următoarele principii, cu obiectivele lor:

I. *Estimarea situației cîmpului protetic edentat total printr-o analiză clinică exigentă, depistîndu-se îndeosebi indicii negativi, nefavorabili protezării.*

Obiective:

– Stabilirea indicațiilor intervențiilor chirurgicale preprotetice specifice, în cazurile în care acestea se impun.

– Alegerea materialelor și a tehnicilor de amprentare preliminară și finală, în funcție de starea mucoperiostului cîmpului protetic.

II. *Asigurarea intricării favorabile a etapelor clinice și tehnice privind executarea corectă a piesei protetice prin realizarea unor obiective fundamentale și profilactice care stau la baza unei terapii biofuncționale a edentației totale.*

Obiectivele sînt însăși cele 6 imperative curativo-profilactice pe care le-am enunțat și menționat în cadrul capitolului 4, împreună cu erorile ce trebuie să fie excluse.

III. *Cunoașterea indicațiilor, a metodelor și tehnicilor de protezare totală imediată la cazuri clinice deosebite de edentați purtători sau nepurtători de proteze.*

Obiectiv: protejarea cîmpului protetic prin aplicarea tehnicilor moderne de protezare totală imediată, în situațiile:

– transformării edentației parțiale extinse sau subtotale într-una totală imediată, la un protezat la care nu se poate recupera vechea piesă protetică;

Scanned with OKEN Scanner

– transformării edentației parțiale extinse într-una totală imediată la un purtător de proteză mobilizabilă acrilică, ce nu prezintă modificări ale dimensiunii verticale a etajului inferior al feței, avînd totodată un cîmp ocluzal echilibrat ce va fi recuperat în cadrul noii piese protetice;

– transformării edentației parțiale extinse sau subtotale într-una totală imediată la un nepurtător de proteză acrilică.

IV. *Aplicarea celor mai eficiente metode de rebazare prin cunoașterea indicațiilor, contraindicațiilor și principiilor de recondiționare, folosind arcadele dentare artificiale „familiarizate"*

Obiectiv: prelungirea funcționalității protezei, în favoarea toleranței biologice.

V. *Cunoașterea teoriilor etiopatogenice, a morfopatologiei și a clinicii stomatopatiilor protetice*

Obiectiv: precizarea diagnosticului în vederea diferențierii de alte reacții mucozale provocate de contactul cu proteza adjunctă acrilică și luarea de măsuri în scopul prevenirii agravării stomatopatiilor protetice.

VI. *Excluderea factorilor cauzali ai îmbătrînirii precoce a compușilor macromoleculari acrilici printr-o prelucrare tehnologică și tehnica corectă, atît a rășinii acrilice cît și a protezei*

Obiectiv: îmbunătățirea calității pieselor protetice, asigurînd astfel o terapie biofuncțională cu o toleranță biologică optimă și de durată, prin:

– evitarea degradării structurale și chimice premature, ca urmare a eliminării erorilor responsabile de apariția porozităților variate;

– atenuarea biodegradării prin măsuri tehnologice speciale de preparare a pastei acrilice;

– eliminarea factorilor cauzali favorizanți, evitîndu-se apariția unui teren vulnerabil la îmbătrînirea precoce sub acțiunea factorilor determinanți și, implicit, a reacțiilor mucozale subprotetice imediate sau tardive, printre care și stomatopatiile protetice.

VII. *Efectuarea controlului imediat și al celui tardiv al piesei protetice adjuncte acrilice și cunoașterea indicațiilor care trebuiesc date pacientului privind igiena protezei confecționate sau recondiționate și a cavității bucale.*

Obiectiv: evitarea apariției la nivelul mucoasei bucale a efectelor secundare nocive, care însoțesc uneori terapia protetică a edentației totale.

VIII. *Mărirea reactivității generale și a toleranței biologice a mucoasei subprotetice prin reechilibrarea neuro-hormonală și a terapiei diferitelor afecțiuni generale*

Obiectiv: favorizarea intricării acțiunii biotrofice a terenului general cu cel local.

Scanned with OKEN Scanner

Bibliografie

1. ACKERMANN FR. – Le mécanisme des mâchoires, Ed. Masson, Paris, 1953.
2. ACKERMANN FR. – Les Prothèses immédiates, *R.F.O.S.*, 1957, vol. 4, nr. 5, p. 855–857.
3. ACKERMANN FR. – Indications et techniques d'implantologie aiguillé, *R.F.O.S.*, 1968, vol. XV, nr. 9, p. 1 173–1 202.
4. ALBITKAIA O. N., SAPOCINIKOVA N. A. – Plesnennîk griba i korroziio, *Mikrobiologhiia*, U.R.S.S., 1960, sept., nr. 9, p. 725.
5. * * * – L'enregistrement intra-oral. Le gnathomètre d'après le prof. Bötger, *Les Annales dentaires Ivoclar* 1975, nr. 26, novembre.
6. ANDERSON J. N. – Dental Materials, Ed. Blackwell, Oxford, ediția a II-a, 1965.
7. ANDERSON J. N. – Immediate and replacement dentures, Ed. Blackwell, Oxford, First Published, 1966.
8. ANTALFFY A., IARA E. – Tipuri de reacții histomorfologice ale mucoasei cîmpului protetic, *Rev. Medicală (Tg. Mureș)*, 1969, vol. XV, nr. 2, p. 148–152.
9. ANTHONY D. H., PEYTON F. A. – Dimensional accuracy of various denture – base materials, *J. Pros. Dent.*, 1962, vol. 2, nr. 1, p. 67–81.
10. ATWOOD D. A., HARRIS L., WOELFEL J. B., YURKSTAS A. A., BREWER A. A. – Final report of the workshop on clinical requirements of ideal denture base materials, *J. Pros. Dent.*, 1968, vol. 20, nr. 2, p. 101–105.
11. AXELSSON B. O. – Metylmetakrylat restmonomer, *Rev. Odont. Stomat.* (Paris), 1958, vol. 9, p. 75–82.
12. BAHN A. N., MICHALSEN R. C. – Addition of bacteriostatic agents to acrylic resins, *J. Pros. Dent.*, 1961, vol. 11, nr. 2, p. 237–243.
13. BARROS L. E. – Influentia de un agente de polimerizacao cruzada sôbre a resistência ao impacto de resinas acrilicas nacionais, *Arq. Vent. Est. Fac. Odont.*, 1969, vol. 6, nr. 1, p. 139–152.
14. BATAREC H. – La prothèse décollétée, Ed. Maloine, Paris, 1969.
15. BENNETT C. – Characterized immediate dentures, *J. Pros. Dent.*, 1961, vol. 11, nr. 4, p. 648–656.
16. BERG TH. – Cameo and profile: effective records of anterior esthetics and occlusion, *J. Pros. Dent.*, 1970, vol. 23, nr. 6, p. 598–606.
17. BLAU F. – La prothèse immédiate. Conception moderne d'une prothèse fonctionnelle, *Inform. Dent.*, 1961, vol. 43, nr. 40, p. 1 223–1 236.
18. BINSTOC JANETA, SONNBERGER AL., SONNBERGER SIMINA – Automodelajul suprafeței lustruite a protezelor totale mandibulare și zona lor neutră, *Stomatologia (București)*, 1966, vol. XIII, nr. 2, p. 111–120.
19. BODY L. A. – Relining immediate dentures utilizing cephalometrics, *J. Pros. Dent.*, 1961, vol. 11, nr. 5, p. 864–872.
20. BORDEANU I., BARASCU L., KURIATKO T., URSEA DORINA – Contribuții la profilaxia stomatopatiilor protetice prin metalizarea protezelor totale acrilice, *Stomatologia (București)*, 1970, vol. XVII, nr. 4, p. 323–329.
21. BORDEANU I. – Reactivitatea mucoasei bucale la purtătorii de proteze mobile totale, Teză de doctorat, I.M. Timișoara, 1971.
22. BOTA-DAN LUCIA – Factori constituenți ai microbiocenozei orale, Nota I – Factorii bucali. *Stomatologia (București)*, 1975, vol. XXII, nr. 4, p. 249–256.
23. BOTA-DAN LUCIA – Factori constituenți ai microbiocenozei orale. Nota II – Factorii microbieni. *Stomatologia (București)*, 1976, vol. XXIII, nr. 1, p. 1–6.

Scanned with OKEN Scanner

24. BOTA-DAN LUCIA – Constituirea microbiocenozei bucale, *Pediatria (București)*, 1976, vol. XXV, nr. 2, p. 153–156.
25. BOUCHER C. O. – Swenson's complete dentures, Ed. Mosby, Saint Louis, 1964.
26. BRANA V. – Zăcămintele metalifere ale subsolului românesc, Ed. Științifică, București, 1958.
27. BREUSTEDT A., KUNTH D., TAPPE A. – Vergleichende werkstoffkundliche Untersuchungen an verschiedenen Dentalplasten. Teil II: Biegefestigkeit, Schlagzähigkeit und Härte von Autopolymerisaten, *Dtsch. Stomat.*, 1969, vol. 19, nr. 6, p. 414–421.
28. BREUSTEDT A., GERSTENBERGER F., TAPPE A. – Vergleichende werkstoffkundliche Untersuchungen an verschiedenen Dentalplasten. Teil III: Strukturanalyse des Polymerpulvers, Reaktionswärme und Porosität von Autopolymerisaten, *Dtsch. Stomat.*, 1969, vol. 19, nr. 8, p. 581–588.
29. BREUSTEDT A., KUNTH D., TAPPE A. – Vergleichende werkstoffkundliche Untersuchungen an verschiedenen Dentalplasten. Teil I: Biegefestigkeit, Schlagzähigkeit und Härte von Warnpolymerisaten, *Dtsch. Stomat.*, 1969, vol. 19, nr. 4, p. 248–256.
30. BRUCE R. W. – Immediate denture service designed to preserve oral structures, *J. Pros. Dent.*, 1966, vol. 16, nr. 5, p. 811–821.
31. BUCHARD P. – Causes traumatiques et manifestations de la résorption chez les porteurs de dentiers complets. Traitement préventif. Teză de doctorat, Paris, 1972.
32. BURLUI V. – Contribuții la studiul fiziologiei ocluzale. Implicații clinice și terapeutice, Teză de doctorat, Iași, 1976.
33. BURNETT J. V. – Accurate trial denture bases, *J. Pros. Dent.*, 1968, vol. 19, nr. 4, p. 338–349.
34. CHERCHÉVE R. – Contre-indications des implants endoosseux, R.F.O.S., 1968, vol. XV, nr. 9, p. 1 167–1 172.
35. CHASE W. W. – Adaptation of rubber-base impression materials to removable denture prosthetics, *J. Pros. Dent.*, 1960, vol. 10, nr. 6, p. 1 043–1 050.
36. CHASE W. W. – Tissue conditioning utilizing dynamic adaptive stress, *J. Pros. Dent.*, 1961, vol. 11, nr. 5, p. 804–815.
37. CHEVITARESE O., CRAIG R.G., PEYTON F. A. – Properties of various types of denture-base plastics, *J. Pros. Dent.*, 1962, vol. 12, nr. 4, p. 711–719.
38. CHIRA IULIA, PAIZS GH. – Armarea metalică a protezelor acrilice, *Stomatologia (București)*, 1967, vol. XIV, nr. 5, p. 403–408.
39. CHIRA IULIA, HUSTI ILEANA, CORNEA AUGUSTA, POPA MARIA – Contribuții la studiul proprietăților mecano-fizice ale Romacrylului, *Stomatologia (București)*, 1967, vol. XIV, nr. 6, p. 493–498.
40. CHIRA IULIA, CORNEA AUGUSTA, KILLMANN V. – Modul de comportare al Romacrylului la încercarea de tracțiune, *Stomatologia (București)*, 1968, vol. XV, nr. 2, p. 127–131.
41. CHIRA IULIA – Corelația dintre influența biologică nocivă și metoda de termopolimerizare a protezelor din polimetacrilat de metil. Un termostat de fabricație românească, adaptat pentru termopolimerizare lentă, *Stomatologia (București)*, 1969, vol. XVI, nr. 3, p. 219–223.
42. CHIRA IULIA – Stomatita protetică. Contribuții la elucidarea mecanismului etiopatogenic și aspecte curativo-profilactice ale stomatitei protetice. Teză de doctorat, I.M.F. Cluj, 1970.
43. CHIRA IULIA, MĂRGINEANU D., SCURTU AURELIA, BORZEA D. – Caracteristici biologice ale protezelor din polimetilmetacrilat. Cercetarea proprietății bacteriostatice a polimetilmetacrilatului folosit în terapia protetică, *Stomatologia (București)*, 1976, vol. XXIII, nr. 4, p. 267–272.
44. CHIRU-MOCANU MARIA, MIHALACHE C., TEODORESCU T., CIOBOTARU SORINA, BURLUI V., BUTUREANU ELENA – Contribuții la îmbunătățirea parametrilor fizici ai polimetilmetacrilatului de metil prin armare extrinsecă, *Stomatologia (București)*, 1970, vol. 17, nr. 3, p. 215–222.
45. CHIRU-MOCANU MARIA, MIHALACHE C., CIOBOTARU SORINA, BUTUREANU ELENA, STELEA O. – Rolul presiunii în îmbunătățirea parametrilor biomecanici ai protezelor acrilice. Dispozitiv hidraulic original de presare, *Stomatologia (București)*, 1972, vol. XIX, nr. 5, p. 405–411.
46. CHIRU-MOCANU MARIA, CIOBOTARU SORINA, URSACHE MARIA, MIHALACHE C., ZVORIȘTEANU ELENA – Relația floră microbiană bucală – proteza acrilică – stomatopatii, *Stomatologia (București)*, 1975, vol. XXII, nr. 3, p. 189–193.
47. CHOQUET I. – Précis d'anatomie dentaire, Tome I et II, Ed. Lamarre-Poinat, Paris, 1967.
48. CIOBOTARU P. – Stabilizarea protezei totale mandibulare prin extinderi succesive, *Stomatologia (București)*, 1965, vol. XII, nr. 3, p. 219–226.
49. COCA I. – Studiu asupra modificărilor de formă ale protezelor totale, *Stomato-*

Scanned with OKEN Scanner

logia (București), 1977, vol. XXIV, nr. 2, p. 103–108.
50. COCA I., ENE L. – Cercetări privind reacția epitelială față de protezele acrilice, *Stomatologia (București)*, 1977, vol. XXIV, nr. 3, p. 199–204.
51. COHEN L. – Oral Candidiasis: *Oral Surgery, Oral Medicine and Oral pathology*, 1965, vol. 20, nr. 3, p. 316–320.
52. CONSTANTINESCU S., IONESCU ANA, PREDA GH. – Coroziunea microbiologică și combaterea ei, Ed. Tehnică, București, 1972.
53. CORNELL J. A., TUCKER J. L., POWERS CATHERINE – Physical properties of denture – base materials, *J. Pros. Dent.* 1960, vol. 10, nr. 3, p. 516–524.
54. COSTA E., VREJOIU G., FIRU, P., IONESCU I., BĂCANU C., IOSIPESCU I. – Toleranța țesutului conjunctiv și osos față de materialele protetice folosite în stomatologia ortopedică. Studiu experimental, *Stomatologia (București)*, vol. II, nr. 2, p. 48–52.
55. COSTA E., MARCOVICI Al., ENE L., IONESCU R. – Rezinoplast. Material de luat amprente funcționale pentru proteze dentare, *Stomatologia (București)*, 1960, vol. VII, nr. 2, p. 183–186.
56. COSTA E. și colab. – Îndreptar pentru lucrări clinice de stomatologie ortopedică, Litografia I.M.F. București, 1961.
57. COSTA E., STĂNESCU Al., ROBOVICI N. – Contribuții la problema corelației dintre articulația temporo-mandibulară și relieful ocluzal protetic al protezelor totale, *Stomatologia (București)*, 1967, vol. XIV, nr. 6, p. 485–492.
58. COSTA E. și colab. – Edentația totală și terapia ei. Curs litografiat, I.M.F. București, 1968.
59. COSTA E., ENE L., DUMITRESCU S. – – Propedeutică stomatologică, Ed. Didactică și Pedagogică, București, 1968.
60. COSTA E. – Raționamentul medical în practica stomatologică, Ed. Medicală, București, 1970.
61. COSTA E., ENE L., DUMITRESCU S. – – Propedeutică stomatologică, Curs litografiat, fasc. II; „Proteza totală", I.M.F. București, 1973.
62. COSTA E., ENE L., DUMITRESCU S. – Propedeutică stomatologică, Curs litografiat, fasc. III: „Materiale și aliaje întrebuințate în ortopedia stomatologică", I.M.F. București, 1973.
63. COSTA E., ENE L., DUMITRESCU S. – – Protetică dentară, Ed. Medicală, București, 1975.
64. COSTEN J. B. – Un sindrome de oido y sintomas de seno dependiente de la funcion alterada temporo-mandibular Joint, *J. Amer. med. Ass.*, 1936, 107, p. 252.
65. COULY G. – Anatomie maxillo-faciale, Ed. Julien Prélat, Paris, 1974.
66. CSEH Z. – Considerațiuni asupra aplicării protezelor totale cu bază metalică, *Rev. Medicală (Tg. Mureș)*, 1972, vol. 18, nr. 3, p. 284–289.
67. CSEH Z., NAGY Z., HORVÁTH I. – Cuptor pentru topirea și turnarea aliajului de aluminiu în laboratoarele de tehnică dentară, *Rev. Medicală (Tg. Mureș)*, 1972, vol. 18, nr. 4, p. 436–437.
68. CSEH Z., IEREMIA L. – Cercetări privind comportarea adeziunii bazelor nemetalice și metalice a protezelor mobile, *Rev. Medicală (Tg. Mureș)*, 1972, vol. XVIII, nr. 1, p. 22–25.
69. CSEH Z., IEREMIA L., GERGELY IRINA, GERGELY A. – Folosirea bazelor metalice definitive turnate din aluminiu în confecționarea șabloanelor de ocluzie și a machetelor protezelor totale, *Stomatologia (București)*, 1973, vol. 20, nr. 2, p. 129–133.
70. CSEH Z., TÖKES B., BLAZSEK AGNETA, FILEP E., BUCUR M. – Cercetări privind rezistența la coroziune a aliajului de aluminiu folosit la turnarea bazelor protezelor totale, *Rev. Medicală (Tg. Mureș)*, 1973, vol. 19, nr. 3, p. 230–236.
71. CSEH Z. – Contribuții la confecționarea și aplicarea protezelor totale cu bază metalică (proteza cu bază de aluminiu), Teză de doctorat I.M.F. Tîrgu Mureș, 1973.
72. CSEH Z., KOLOZSVÁRY Z., NAGY Z., GERGELY IRINA, GERGELY A. – Confecționarea tehnică a protezelor totale cu bază metalică turnată din aluminiu, *Stomatologia (București)*, 1974, vol. XXI, nr. 1, p. 63–71.
73. CSÖGÖR A. – Noi puncte de vedere în confecționarea protezelor totale inferioare extinse, cu acțiune de vid, *Rev. Medicală (Tg. Mureș)*, 1962, vol. VIII, nr. 2, p. 162–166.
74. DANILEWITZ-STYSIAK ZOFIA – Stomatopathies prothétiques. Observations personelles, *Rev. de Stomat. (Paris)*, 1969, vol. 70, nr. 4, p. 265–270.
75. DAWSON P. E. – Les problèmes de l'occlusion, Ed. Julien Prélat, Paris, 1977.
76. DECHAUME M., BRUNEL A. – Les manifestations buccales d'intolérance aux résines méthacryliques, *Rev. de Stomat. (Paris)*, 1948, vol. 49, nr. 11–12, p. 700–710.
77. DECHAUME M., LAUDENBACH P., PAYEN J., SCHEFFER P. – Un factor méconnu d'intolérance aux prothèses dentaires adjointes. La fragilité capillaire,

Scanned with OKEN Scanner

288. SIMIONESCU C., VASILIU-OPREA CLEOPATRA – Tratat de chimie a compuşilor macromoleculari, Ed. Didactică şi Pedagogică, Bucureşti, 1973, vol. I.
289. SIMON B. – Az arc harmonikus összhatásának megőrzése a fogak elvesztése után, *Fog. Szle*, 1962, vol. LIV, nr. 3, p. 65–74.
290. SIZELAND-COE J. W. – Superpurity aluminium in dental prosthesis, *Brit. Dent. J.*, 1951, vol. 91, nr. 10, p. 263–268.
291. SKINNER E. W., JONES P. M. – Dimensional stability of selfcuring denture base acrylic resin. *J.A.D.A.*, 1955, vol. 51, nr. 4, p. 426–431.
292. SKINNER E. W., PHILLIPS R. W. – Science des matériaux dentaires, Ed. Julien Prélat, Paris, 1971, Sixième édition.
293. SMITH D. C., BAINS M. E. D. – The detection and estimation of rezidual monomer in polymethyl methacrylate, *J. Dent. Res.*, 1956, vol. 35, nr. 1, p. 16.
294. SMITH E. D., LORD J. L., BOLENDER CH. L. – Complete denture relines with autopolymerizing acrilic resin processed in water under air pressure, *J. Pros. Dent.*, 1967, vol. 18, nr. 2, p. 103–115.
295. SOLLMANN T. – A manual of pharmacology and its applications to therapeutics and toxicology, Ed. Saunders, Philadelphia–London, 1953.
296. SOLOMON O. F. – Chimia polimerilor sintetici, Ed. Tehnică, Bucureşti, 1967.
297. SOULET H., LAGARIGUE J., JUNIOT B. – Tendances actuelles dans la prise d'empreintes en prothèse totale. Les materiaux à prise retardée et leurs indication, *Rev. d'Odonto-Stomat. du Midi de la France*, 1966, vol. 24, nr. 2. p. 102–117.
298. STAEGEMANN G. – Alterungsveränderungen von hochpolymeren Kunststoffen und deren Bedeutung für die Medizin, *Dtsch. Stomat.*, 1968, vol. 18, nr. 4, p. 248–255.
299. STAS 201-67 (Industria metalurgică) – Aliaje de aluminiu turnate în piese.
300. STOFFELDT E. E., CALDERON O. H. – Fungal corrosion, In: Dev. Ind. Microbiol., S.U.A., 1967, nr. 8, p. 321.
301. STORER R. – Resilient Denture Base Materials, *Brit. Dent. J.*, 1962, vol. 113, nr. 6, p. 195–203.
302. STREPIHEEV A. A., DEREVIŢKAIA V. A. – Chimia compuşilor macromoleculari, Ed. Tehnică, Bucureşti, 1962.
303. SÜTÖ CS. – Cercetări privind depistarea galvanismului bucal. Comunicare la cea de a XXVII-a sesiune a cercurilor ştiinţifice studenţeşti, I.M.F. Tg. Mureş din 7 mai 1977.
304. SWAGART L. W. – Occlusal harmony in complete denture construction, *J. Pros. Dent.*, 1957, vol. 7, nr. 4, p. 434–455.
305. SWARTZ W. H. – Retention forces with different denture base materials, *J. Pros. Dent.*, 1966, vol. 16, nr. 3, p. 458–463.
306. SWENSON M. G. – Complete dentures, ediţia a III-a, Ed. Mosby, St. Louis, 1953.
307. SWOOPE CH. C., KYDD W. L. – The effect of cups form and occlusal surface area on denture base deformation, *J. Pros. Dent.*, 1966, vol. 16, nr. 1, p. 34–43.
308. SZONDY I. – Használati utasítás a Tekta-Lakkhoz, Finomvegyszert készítő K.T.SZ., Budapest, 1968.
309. SZÉKELY L. – Fémes szerkezeti anyagok és korróziós viselkedésük, Ed. Müszaki, Budapest, 1968.
310. TAPPE A., KUNTH D. – Über das Quellungeverhalten einiger Prothesen-Kunststoffe, *Dtsch. Stomat.*, 1969, vol. 19, nr. 10, p. 723–729.
311. TESTUT L., JACOB O, – Traité d'anatomie topographique avec application médico-chirurgicale. Tome I. Ed. Octave Doin, Gaston Doin & Cie, Paris, 1929.
312. TILLMAN E. J. – Imediate dentures psyhic trauma, *J. Pros. Dent.*, 1964, vol. 14, nr. 6, p. 1 081–1 085.
313. TOLDT K. – A tetembontás atlasza, Universitas Könyvkiadó Társaság, Budapest, f.a.
314. TRILOF PH. – Contribution à l'étude du rôle mécanique des appuis occlusaux en prothèse partielle adjointe, Teză de doctorat, Paris, 1973.
315. TUCKER K. M. – Relining complete dentures with the use of a functional impression, *J. Pros. Dent.*, 1966, vol. 16, nr. 6, p. 1 054–1 057.
316. TURELL A. J. – Allergy to denture base materials. Fallacy or reality, *Brit. Dent. J.*, 1966, nr. 9, p. 415.
317. UJVÁRY E., ORLIK J., CSÖGÖR L., GUZNER N. – Afecţiunile dermatologice ale cavităţii bucale, *Stomatologia (Bucureşti)*, 1963, vol. X, nr. 2, p. 103–112.
318. VARGA F. – Contribuţii la protezarea totală imediată. Lucrare de diplomă I.M.F. Tg. Mureş, 1973.
319. VOSS R. – Können durch weichbleibende Unterfütterung Halt und Funktion der Prothese verbessert werden? *Zahnärztl. Praxis*, 1961, vol. 12, nr. 17, p. 3–20.
320. VOSS R. – Die theoretischen Grundlagen der Verwendung von weichbleibenden Kunststoffen, *Stoma (Konstanz)*, 1962, nr. 15, p. 153–159.
321. VOSS R. – Weichbleibende Kunststoffe in Theorie und praxis? *D.Z.K.*, 1967, nr. 5, p. 61–75.

Scanned with OKEN Scanner

Inovații brevetate

la care se fac referiri în cadrul prezentei monografii

1. DR. IEREMIA L., DR. SCULEANU A., CSUTAK LENKE – Metodă originală pentru confecționarea protezei totale imediate prin folosirea cîmpului ocluzal etc. (Cert. de inov. nr. 322/data înregistr. 20.III.1970, data elib. 29.VI.1970, I.M.F. Tg. Mureș).
2. DR. IEREMIA L., DR. SCULEANU A., TOTH P. – Metodă de căptușire a protezelor totale superioare cu bază nouă cu grosime dirijată etc. (Cert. de inov. nr. 325/ data înregistr. 11.VI.1970, data elib. 29.VI.1970, I.M.F. Tg. Mureș).
3. DR. IEREMIA L., DR. SCULEANU A., TOTH PALL I. – Metodă originală de confecționare a lingurilor individuale acrilice autopolimerizate, cu grosime dirijată (Cert. de inov. nr. 332/data înregistr. 26.XI.1970, data elib. 12.II. 1971, I.M.F. Tg. Mureș).
4. DR. IEREMIA L., DR. SCULEANU A., CSUTAK LENKE – Metodă originală pentru stabilizarea șabloanelor de ocluzie (Cert. de inov. nr. 333/data înregistr. 26.XI.1970, data elib. 12.II.1971, I.M.F. Tg. Mureș).
5. DR. CSEH Z., GERGELY IRÉN – Proteză totală cu bază metalică turnată din aliaj de aluminiu (Cert. de inov. nr. 336/data înregistr. 9.I.1971, data elib. 27.I.1971, I.M.F. Tg. Mureș).
6. DR. IEREMIA L., CSUTAK LENKE – Metodă nouă pentru asigurarea stabilității protezelor totale inferioare (Cert. de inov. nr. 337/data înregistr. 10.III.1971, data elib. 16. IX.1971, I.M.F. Tg. Mureș).
7. DR. CSEH Z., ING. NAGY Z., HORVÁTH I. – Cuptor pentru topirea și turnarea aliajului de aluminiu (Cert. de inov. nr. 338/data înreg. 19.IV. 1971, data elib. 16.IX.1971, I.M.F. Tg. Mureș).
8. DR. MOCANU B. VENERA, DR. MAFTEI I., GERGELY IRINA – Model-cheie de ipsos a buzei superioare (Cert. de inov. nr. 344/data înregistr. 8.IX.1971, data elib. 16.XI.1971, I.M.F. Tg. Mureș).
9. DR. MOCANU E. VENERA, DR. CSEH Z., DR. MAFTEI I., GERGELY IRINA – Tipar din material plastic demontabil pentru model „cameo" (Cert. de inov. nr. 345/ data înregistr. 8.IX.1971, data elib. 16.XI. 1971, I.M.F. Tg. Mureș).
10. DR. IEREMIA L., KOVÁCS D., FALL LENKE, TOTH PALL I. – Metodă originală de recondiționare a protezei totale mandibulare (Cert. de inov. nr. 356/data înregistr. 22.III.1973, data elib. 14.XI.1973, I.M.F. Tg. Mureș).
11. DR. IEREMIA L., HORVÁTH E., JENEI F. – Presă acționată manual pentru rebazarea protezelor mobile și mobilizabile (Cert. de inov. nr. 357/data înregistr. 21.VI.1973, data elib. 14.XI.1973, I.M.F. Tg. Mureș).
12. DR. IEREMIA L., DR. CSEH Z., GERGELY IRINA – Metodă originală de confecționare a protezei totale mandibulare cu bază de aluminiu, automodelată cu rășini acrilice termopolimerizabile (Cert. de inov. nr. 358/data înregistr. 28.VII.1973, data elib. 21.XII.1973, I.M.F. Tg. Mureș).

Scanned with OKEN Scanner

ERATA

Pag.	Coloana	Rîndul	În loc de	Se va citi
32	2	42	preprotetice	proprotetice
78	2	12	$(C_6H_5–COO)_2—2C_6H_5COO\cdot$	$(C_6H_5–COO)_2 \rightarrow 2C_6H_5–COO\cdot$
78	2	17	$C_6H_5–COO\cdot—2C_6H_5\cdot + CO_2$	$2C_6H_5–COO\cdot \rightarrow 2C_6H_5\cdot + 2CO_2$
131	1	13	$AlCl_3+3K=3Al+KCl$	$AlCl_3+3K=Al+3KCl$

Scanned with OKEN Scanner